

## Fístula biliobronquial de origen hidatídico\*

Drs. CÉSAR MUÑOZ C.<sup>1</sup>, LUIS BURGOS SJ.<sup>1-2</sup>, VERÓNICA FONSECA S.<sup>1-3</sup>

<sup>1</sup> Departamento de Cirugía y Traumatología. Universidad de la Frontera.

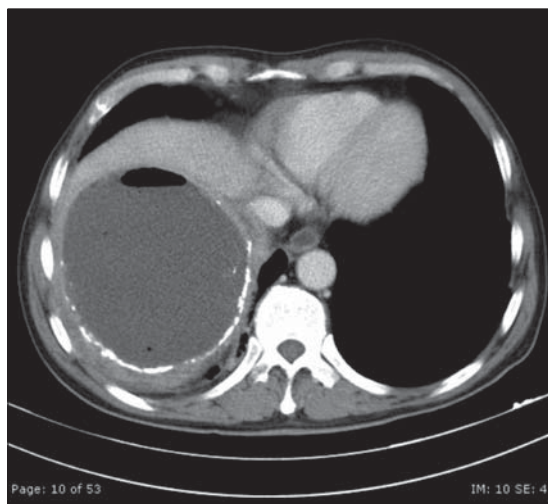
<sup>2</sup> Equipo de Cirugía Hepatobiliar y Pancreática. Hospital Dr. Hernán Henríquez Aravena.

<sup>3</sup> Equipo de Cirugía Torácica. Hospital Dr. Hernán Henríquez Aravena. Temuco, Chile.

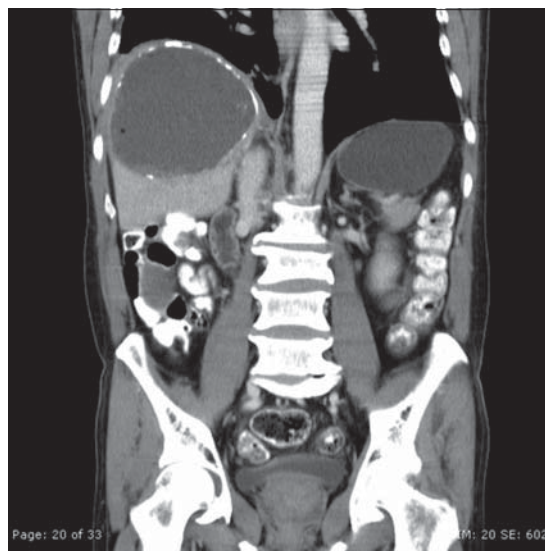
### Hydatid bronchobiliary fistula

Paciente varón de 60 años de edad, hipertenso crónico e insuficiente cardíaco con capacidad funcional II, en tratamiento anticoagulante oral. Es hospitalizado el día 20 de octubre de 2008, por presentar desde hace dos meses tos irritativa seguida de expectoración mucosa e importante compromiso del

estado general. La ultrasonografía y la tomografía visualizan una imagen aeroquística de 11,2 x 12,6 x 11,4 cm de diámetro, ubicada en el segmento 7 del hígado con importante protrusión hacia el hemitórax derecho (Figuras 1 y 2). Al tercer día de estadía hospitalaria aparece biliptisis. La colangiorenancia



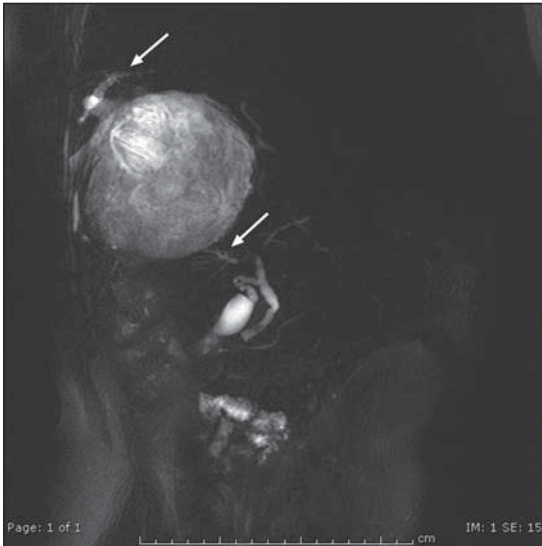**Figura 1.** La TAC visualiza quiste hidatídico gigante del lóbulo hepático derecho con nivel hidroaéreo en su interior.



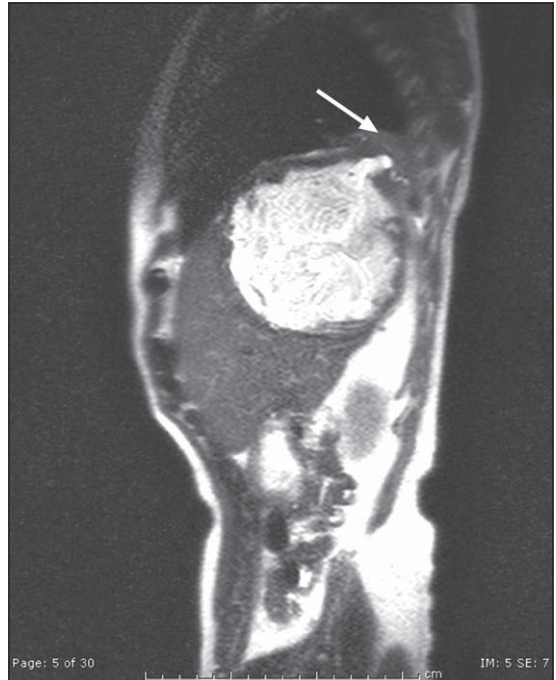
**Figura 2.** La TAC muestra al quiste con calcificaciones periquísticas y protrusión hacia el tórax.

\*Recibido el 9 de Enero de 2009 y aceptado para publicación el 2 de Marzo de 2009.

Correspondencia: Dr. César Muñoz C.  
Manuel Montt 115. 4º Piso, Temuco, Chile.  
E-mail: cesarmunozcastro@gmail.com



**Figura 3.** La colangiografía visualiza las comunicaciones del quiste hacia la vía bronquial y biliar (flechas blancas).



**Figura 4.** El corte sagital de la colangiografía demuestra la migración hepatotorácica (flecha blanca) del quiste hídico.

constata la presencia de una fístula biliobronquial (Figuras 3 y 4).

Con el diagnóstico de quiste hídico complicado, en tránsito hepatotorácico es operado de urgencia por vía torácica, realizándose sutura de la fístula bronquial y drenaje transdiafragmático de un quiste hídico hepático infectado comunicado a la vía biliar y bronquial. El postoperatorio inmediato lo hace en Cuidados Intensivos, con mejoría importante de sus condiciones generales. Posteriormente, desarrolla una fístula biliar externa persistente con débito de hasta 300 ml en 24 horas, la cual se logra controlar mediante esfinterotomía endoscópica.

El paciente es dado de alta a los 63 días de estadía hospitalaria y actualmente está en su domicilio con indicación de controles periódicos, para evaluar estado de cavidad residual hepática.

## Discusión

La hidatidosis es una enfermedad endémica en el sur de Chile. En la región de la Araucanía se registran cifras bastante elevadas de incidencia y prevalencia. La hidatidosis hepática representa la principal localización de esta enfermedad en el hom-

bre, entre un 64,5 a un 82,2%<sup>1,2</sup>. Durante su evolución el quiste hídico hepático puede tener variadas complicaciones. El tránsito hepatotorácico es una de las más graves, con una frecuencia entre un 2 a 4,4%<sup>3-5</sup>. La fístula biliobronquial se presenta en un 14,3% de los quistes hídicos en tránsito hepatotorácico<sup>6</sup>.

Una suma de factores anatomopatológicos y mecánicos, contribuyen a la migración al tórax de los quistes hídicos ubicados en los segmentos hepáticos adyacentes al hemidiafragma derecho: quistes de gran tamaño, infección, comunicación a la vía biliar, trauma dado por una periquística fibrocalcálica, presión positiva intraabdominal y presión negativa intratorácica.

La presencia de esta grave complicación tiene indicación de tratamiento quirúrgico. Sin embargo, actualmente existe controversia en cuanto a la elección de la vía de abordaje y a la técnica quirúrgica a emplear. Autores italianos<sup>7</sup>, proponen que la terapia quirúrgica elegida debe adaptarse a la localización, características y extensión de la enfermedad.

Actualmente, los cirujanos dedicados a tratar esta patología, disponen de una serie de elementos que facilitan la mejoría de estos pacientes: terapias de sostén, imagenología, antibioterapia específica, disponibilidad de diferentes técnicas quirúrgicas y

procedimientos endoscópicos como los relatados en el paciente presentado.

## Referencias

---

1. Prousalidis J, Kosmidis CH, Fahantidis E, Harlaftis N, Aletras O. Surgical treatment of multiple cystic echinococcosis. *HPB* 2004; 6: 110-114.
2. Tsaroucha AK, Polychronidis AC, Lyrantzopoulos N, Pitiakoudis MS, J Karayiannakis A, Manolas KJ, et al. Hydatid disease of the abdomen and other locations. *World J Surg* 2005; 29: 1161-1165.
3. Gutiérrez R, Muñoz W, Baquerizo A. Quiste hidatídico en tránsito hepatotorácico. *Rev Med del Sur* 1990; 15: 38-41.
4. Muñoz W. Hidatidosis hepática en tránsito torácico. *Rev Chil Cir* 1979; 31: 67-70.
5. Allamand J, Lemus J, Schiller J. Fístulas biliobronquiales de etiología hidatídica. *Rev Chil Cir* 1980; 32: 156-161.
6. Castillo M, Álvarez de Oro R, Czischke C. Lesiones anatómicas de los quistes hidatídicos en tránsito torácico. *Rev Chil Cir* 1995; 47: 425-429.
7. Tocchi A, Mazzoni G, Miccini M, Drumo A, Cassini D, Colace L, et al. Treatment of hydatid broncho-biliary fistulas: 30 years of experience. *Liver Int* 2007; 27: 209-214.