

Complicación vascular en pancreatitis. Caso clínico*

Drs. RICARDO CERDA S.¹; EDUARDO LIRA E.¹,
Ints. WILBALDO SALAS M.², LESLIE ARAYA R.²

¹ Servicio Cirugía Complejo Asistencial Barros Luco y Departamento de Cirugía Facultad de Medicina Universidad de Chile.

² Interno Medicina Universidad de Chile.
Santiago, Chile.

Abstract

Vascular complications of pancreatitis. Case report

We report a 47 years old male with a history of alcoholism, cholelithiasis, portal vein thrombosis and a solid-cystic lesion in the head of the pancreas. He was admitted due to an acute episode of abdominal pain. A computed tomography showed a pseudo-aneurism in the zone of the head of the pancreas, cholelithiasis, Wirsung duct dilatation and thrombosis of the mesenteric axis. As treatment, anterior and posterior pancreatoduodenal arteries were embolized and a coil was placed. The pain subsided and the patient was discharged without symptoms.

Key words: Pseudo aneurism, pancreatitis, cholelithiasis.

Resumen

Se presenta un caso clínico de pseudoaneurisma secundario a pancreatitis, una complicación poco frecuente de esta patología. En caso de rotura implica un alto riesgo de letalidad, por lo que el manejo es de vital importancia. La conducta es controversial: si bien algunos autores sugieren sólo observar a los de pequeño tamaño, otros opinan que todos deben ser tratados. Dentro de las alternativas terapéuticas se encuentra la cirugía y procedimientos menos invasivos, tales como la inyección percutánea de trombina y el manejo endovascular. Actualmente, no existe un tratamiento de elección, sino que debe ajustarse a cada paciente.

Palabras clave: Pseudoaneurisma, pancreatitis, embolización.

*Recibido el 6 de Febrero de 2009 y aceptado para publicación el 2 de Marzo de 2009.

Correspondencia: Dr. Ricardo Cerda S.
Pasaje El Olmo 5 N° 7681, Santiago, Chile.
E-mail: ricardocerda_segali@yahoo.com

Introducción

El pseudoaneurisma es una complicación vascular poco frecuente de la pancreatitis, pero puede ser de alta letalidad cuando se produce la rotura. Se presenta el siguiente caso clínico de un paciente con pseudoaneurisma secundario a pancreatitis que fue tratado exitosamente con técnica endovascular.

Caso clínico

Paciente de sexo masculino de 47 años con antecedentes de coleditiasis y alcoholismo, cuatro meses antes del ingreso presentó cuadro de dolor abdominal asociado a vómitos y diarreas intermitentes por tres semanas, diagnosticándose: trombosis de vena porta y lesión sólida quística en la cabeza del páncreas. Por episodio de tos y expectoración hemoptoica, un mes después, se hospitaliza en otra institución donde se demostró tromboembolismo pulmonar. Corroborándose trombosis de la vena porta, descartan trombofilia, dado de alta con tratamiento anticoagulante (TACO) e indicación de estudio diferido de masa abdominal. Ingresa a nuestro servicio en junio de 2008 con nuevo episodio de dolor abdominal importante que necesitaba opiáceos para su disminución e incapacitaba al enfermo para ingerir alimentos, sin presentar vómitos de retención. Al examen físico presentaba ocupación en hemiabdomen superior, poco depresible en esta zona y moderadamente doloroso, con soplo sistólico. Exámenes; bilirrubinemia normal, transaminasas normales, GGT 173 mg/dl, FA 219 mg/dl; amilaseemia 440 mg/dl; Lipasemia de 351 mg/dl. Ingresado con el diagnóstico de pancreatitis en evo-

lución, se solicita TAC de abdomen que demostró imagen compatible con un pseudoaneurisma (en la zona de la cabeza del páncreas de 5,5 cm de diámetro, coleditiasis, dilatación del conducto de Wirsung y trombosis del eje mesentérico portal (Figura 1). Este pseudoaneurisma fue demostrado por Eco Doppler de la zona afectada.

El tratamiento para esta rara complicación de la pancreatitis en esta ocasión fue la colocación de un "coil" y embolización de las arterias pancreatoduodenales anterior y posterior con buenos resultados (Figuras 2 y 3): disminución del dolor abdominal al día siguiente, reinicio de alimentación normal sin problemas, alta asintomático. Quedan pendientes para resolver en este paciente, controlar la dilatación del Wirsung y la anatomía de la cabeza del páncreas oculta por el pseudoaneurisma.

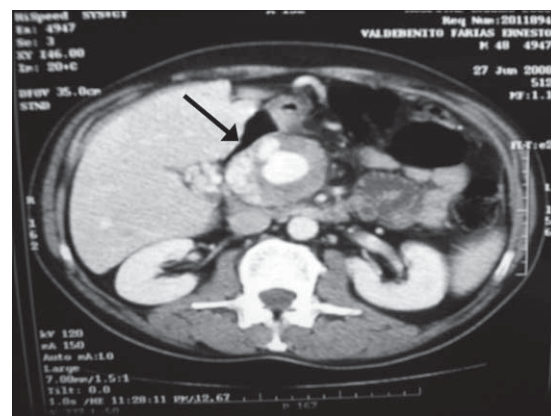
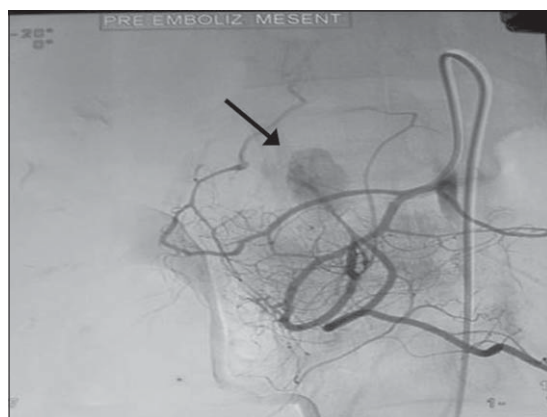


Figura 1. Angio TAC abdominal en que se observa lesión compatible con pseudoaneurisma.



Figuras 2 y 3. Angiografías que muestra el pseudoaneurisma y el cambio post procedimiento de angiembolización.

Discusión

Las complicaciones vasculares de la pancreatitis son el pseudoaneurisma, la hemorragia por erosión de la arteria esplénica en un pseudoquiste pancreático y la trombosis del territorio venoso esplénico y/o portal¹.

Un pseudoaneurisma es un hematoma encapsulado, comunicado con el lumen de un vaso², a diferencia de un aneurisma que corresponde a una dilatación de todas las capas de la pared arterial.

La etiología principal son los procesos inflamatorios pancreáticos, agudos o crónicos³, en los cuales la necrosis de las células acinares conlleva liberación de enzimas proteolíticas desencadenando daño en la pared arterial. Debido a la presión arterial, la sangre diseca estructuras vecinas formando una cápsula que contiene el proceso^{4,5}.

Otra etiología son las heridas por arma blanca o de fuego, que en nuestro medio son más frecuentes, o secundarias a prótesis anastomosadas a la Aorta u otras arterias⁶. Las punciones percutáneas pueden presentar riesgo de hemorragia y pseudoaneurisma.

La ubicación más frecuente es la arteria esplénica, entre 30 a 50% según la literatura, por su estrecha y larga relación con el páncreas, lo mismo la arteria gastroduodenal y en menor porcentaje a las pancreaticoduodenales^{4,7}, tal como en el caso de este paciente.

Los pseudoaneurismas se pueden manifestar como masa retroperitoneal palpable, dolor abdominal severo, trombosis venosa. La auscultación de un soplo abdominal nos puede orientar al diagnóstico⁵.

La complicación más grave es la rotura y la hemorragia secundaria, con una alta letalidad si no es tratada a tiempo (40%)⁷. Ésta se manifiesta como dolor abdominal, shock hipovolémico, masa abdominal de crecimiento rápido. También se puede presentar como hemorragia digestiva alta, hemobilia o hemosuccus pancreático, con salida de sangre por la ampolla de Vater o hemoperitoneo según el lugar donde se vacíe el pseudoaneurisma^{4,7}.

Para su estudio son necesarias imágenes como ecotomografía abdominal, que asociado a doppler y un ecografista experimentado pueden ser suficientes para su diagnóstico preciso. La TAC abdominal con contraste tiene un buen rendimiento para identificar pequeños pseudoaneurismas^{8,9}. En pacientes con daño renal y en alérgicos al yodo puede utilizarse la RNM⁵. La angiografía, siendo el estándar de oro, queda reservada como tratamiento.

Existe controversia en el manejo de los pseudoaneurismas. Aunque se han reportado casos de

trombosis espontánea, el consenso actual es que todos deben ser tratados por el riesgo de sangrado^{4,5,8}. Sin embargo, no está claro cuál sería el tratamiento de elección.

En los últimos años, con el advenimiento de la radiología intervencionista, las opciones terapéuticas han evolucionado desde la cirugía tradicional a procedimientos menos invasivos como la inyección percutánea de trombina, y el manejo endovascular. Esto ha permitido una disminución en la morbimortalidad⁵. La inyección percutánea de trombina guiada por ecotomografía tiene un éxito de un 90%, puede usarse en arterias viscerales de pequeño calibre, no accesibles por vía endoluminal, pero en Chile no hay reportes conocidos de su utilización. Una técnica disponible entre nosotros es la angiembolización con o sin stent, que tiene un éxito de 70 a 100% según publicaciones⁴. También se ha utilizado prótesis endovascular con éxito para el tratamiento de esta complicación. El rol de la cirugía estaría en pseudoaneurisma roto, en caso de infección, en el fracaso de técnicas endovasculares o en los raros casos de isquemia intestinal asociada¹⁰.

Referencias

1. Mendelson RM, Anderson J, Marshall M, Ramsay D. Vascular complications of pancreatitis. *ANZ Journal of Surgery* 2005; 75: 1073-1079.
2. Sueyoshi E, Sakamoto I, Nakashima K, Minami K, Hayashi K. Visceral and Peripheral Arterial Pseudoaneurysms. *AJR* 2005; 185: 741-749.
3. Cirocchi R, De Leo S, Covarelli P, Goracci G, Lauro A, Gerardi GA, et al. Splenic pseudoaneurysms following acute pancreatitis. *Minerva Chir* 1999; 54: 277-282.
4. Aziz F, Savino I, Itani M, Sumrami H. Pancreatic Pseudoaneurysm. Disponible en <<http://www.emedicine.com/MED/topic2732.htm>> Consultado 17 agosto 2008, updated Nov 14, 2008.
5. Saad N, Saad W, Davies M, Waldman D, Fultz P, Rubens D. Pseudoaneurysms and the Role of Minimally Invasive Techniques in Their Management. *RSNA* 2005; 25: 173-189.
6. Marisio G, Schalper K, Quintana J, Urrea R. Falso aneurisma de la aorta abdominal. *Rev Chil Cir* 2004; 56: 481-485.
7. Novacic K, Vidjak V, Suknaic S, Skopljanac A. Embolization of a Large Pancreatic Pseudoaneurysm Converted from Pseudocyst (Hemorrhagic Pseudocyst). *JOP J Pancreas* 2008; 9: 317-321.
8. Tessier DJ, Stone WM, Fowl RJ, Abbas MA, Andrews JC, Bower TC, et al. Clinical features and management of splenic artery pseudoaneurysm: case series and

- cumulative review of literature. *J Vasc Surg* 2003; 38: 969-974.
9. Balthazar EJ, Fisher LA. Hemorrhagic complications of pancreatitis: radiologic evaluation with emphasis on CT imaging. *Pancreatology* 2001; 1: 306-313.
 10. Saftoiu A, Iordache S, Ciurea T, Dumitrescu D, Popescu M, Stoica Z. Pancreatic pseudoaneurysm of the superior mesenteric artery complicated with obstructive jaundice. A case report. *JOP J Pancreas* 2005; 6: 29-35.