

Invaginación sigmoideo-rectal por duplicación colónica*

Drs. GINO CASELLI M.¹, MISAEL OCARES U.¹, CLAUDIO BENAVIDES Y.¹, PAULA PENROZ C.², BRUNO CASELLI M.², FRANCISCO MUCIENTES H.³

¹ Unidad de Coloproctología Servicio de Cirugía, Hospital Clínico Regional de Concepción.

² Interno de Medicina Facultad de Medicina, Universidad de Concepción.

³ Servicio y Sección de Anatomía Patológica, Hospital Clínico Regional de Concepción y Facultad de Medicina, Universidad de Concepción. Concepción Chile.

Sigmoid-rectal intussusception due to colonic duplication

Presentamos el caso de una mujer de 54 años de edad que ingresa por dolor torácico con importante elevación de CKT. Se descarta síndrome coronario agudo. Durante su hospitalización presenta cuadro de dolor abdominal refractario al tratamiento médico y rectorragia. La endoscopia digestiva baja informa gran lesión exofítica a 15 cm del margen anal sugerente de neoplasia de la unión rectosigmoides. La biopsia muestra mucosa con inflamación aguda y sin neoplasia. La tomografía axial informa imágenes compatibles con invaginación colorrectal (Figura 1). Se realiza laparotomía exploradora. El colon sigmoideo estaba invaginado en al menos 15 cm hacia el recto, haciendo compleja su reducción (Figura 2), con un marcado compromiso inflamatorio (Figura 3). Posterior a la apertura del peritoneo, el cirujano dispuso sus manos a nivel de la reflexión peritoneal con dirección hacia distal, haciendo retroceder la invaginación hacia proximal. Aunque la intususcepción fue parcialmente reducida hacia la cavidad abdominal, ocasionó la apertura y exteriorización de la lesión a través del rectosigmoides (Figura 4), pero sin contaminación de la cavidad peritoneal. Se realizó una resección anterior de recto y sigmoidectomía con anastomosis primaria mecánica sin preparación de colon. El estudio histo-

patológico confirmó invaginación sigmoideo-rectal debido a una lesión quística unilocular submucosa de 5,5 cm con material grumoso café opaco en su interior (Figura 5) y que a la histología correspondió con una duplicación intestinal con capas muc-

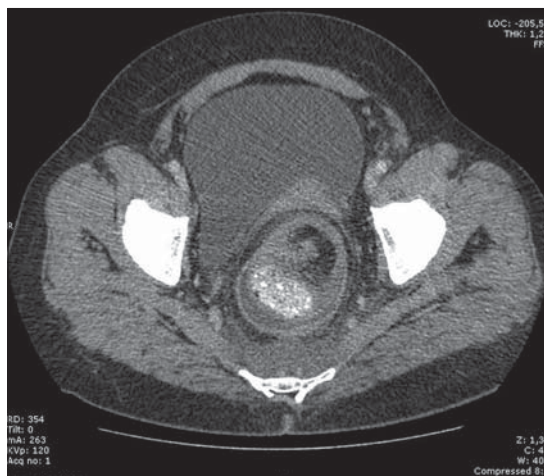


Figura 1. TAC preoperatoria.

*Recibido el 21 de Octubre de 2008 y aceptado para publicación el 19 de Enero de 2009.

Correspondencia: Dr. Misael Ocares U.
Chacabuco esq. Janequeo, 4to Piso, Concepción, Chile.
E- mail: misaelocares@udec.cl

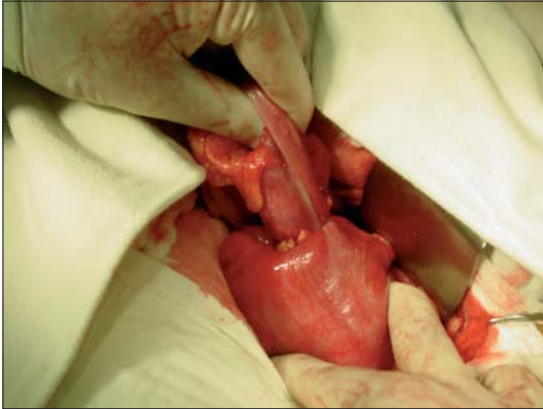


Figura 2. Invaginación.

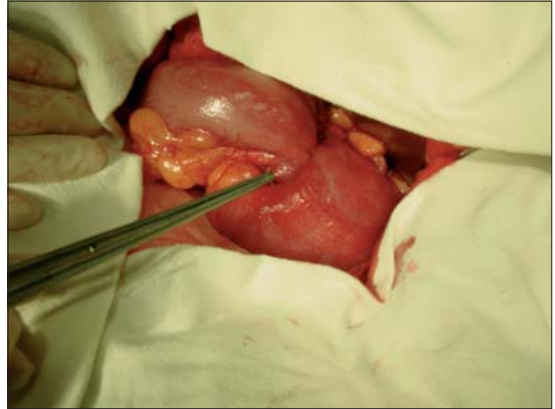


Figura 3. Compromiso inflamatorio.

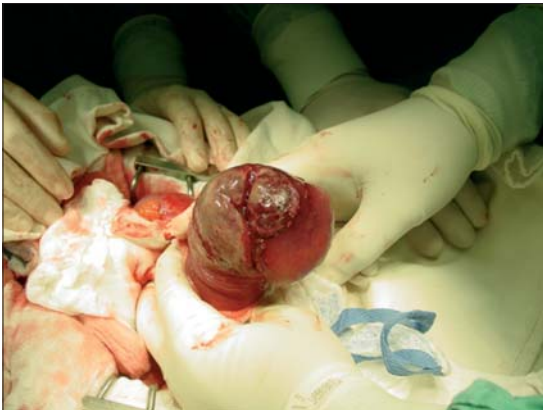

Figura 4. Aspecto de lesión.

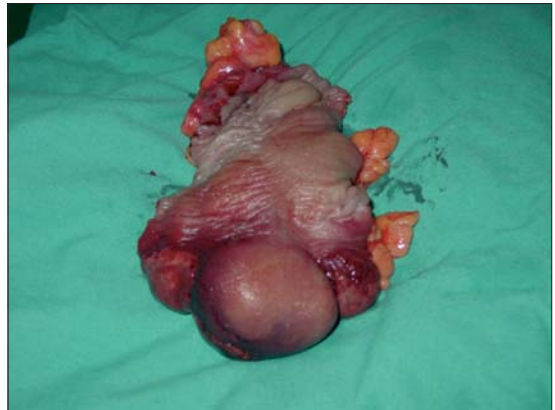

Figura 5. Lesión quística.

sa, submucosa y muscular propia interna y externa con necrosis e inflamación aguda extensa de la mucosa.

Aún cuando la invaginación es mucho más frecuente en infantes y niños, al menos un 5% de los casos ocurre en adultos¹. De hecho, constituye el 1% de las causas de obstrucción intestinal en adultos, aunque la invaginación de origen colónico no está reportada respecto a su frecuencia². Como la experiencia quirúrgica en este tipo de invaginación es limitada, la mayoría de estos casos sólo son diagnosticados al momento de la laparotomía³. Clínicamente se presenta con dificultad al vaciamiento de la ampolla rectal, con grados severos de incontinencia y asociada a cuadros de rectorragia y mucosidad⁴. En los adultos, la mayoría de los cuadros de invaginación colónica se deben a la existencia de lesiones orgánicas, a diferencia de los infantes en los que las causas en su mayoría son idiopáticas⁵.

La duplicación intestinal congénita puede ocurrir en cualquier estructura del aparato digestivo, aunque se ha observado más frecuentemente en esófago e ileon. La duplicación de colon es rara, presentándose en un 4-18% de todas las duplicaciones gastrointestinales y es raramente diagnosticada en la etapa adulta⁶. Puede tener diversas formas de presentación, entre ellas diverticular, tubular o quística⁷, teniendo esta última mayor asociación con adenocarcinoma de colon en edad adulta⁸. Las manifestaciones clínicas son de obstrucción intestinal, siendo a veces posible identificar una masa abdominal generalmente móvil⁹. El manejo es quirúrgico y el procedimiento más común consiste en resear por completo el segmento duplicado con restitución del tránsito en el mismo acto quirúrgico, aunque no se descarta la realización de resección y ostomía terminal con reconstitución diferida en casos de importante compromiso inflamatorio.

Referencias

1. Azar T, Berger D. Adult intussusception. *Ann Surg* 1997; 226: 134-138.
2. Warschauer D, Lee J. Adult intussusception detected at CT or MR imaging:clinical-imaging correlation. *Radiology* 1999; 212: 853-860.
3. Begos D, Sandor A, Modlin I. The diagnosis and management of adult intussusception. *Am J Surg* 1997; 173: 88-94.
4. Marín A, Vergara J. Intususcepción colorrectal. *Rev Chil Cir* 2003; 55: 267-269.
5. Nagorney D, Sarr M, McIlrath D. Surgical management of intussusception in the adult. *Ann Surg* 1981; 193: 230-236.
6. Yucesan S. Complete duplication of the colon. *J of Ped Surg* 1986; 21: 962-963.
7. Grosfeld J. Enteric Duplication in infancy and Childhood: an 1-8 years review. *Ann Surg* 1970; 172: 83-90.
8. Inoue Y, Nakamura H. Adenocarcinoma arising in colonic duplication cysts. *Abdominal Imaging* 1998; 23: 135-137.
9. Navas F, Orellana H. Duplicación congénita de colon en el adulto. Informe de un caso. *Rev Med Hond* 2001; 69: 63-65.