

# Obstrucción intestinal por remanente onfalomesentérico obliterado en paciente adulto: Reporte de un caso\*

Drs. GINO CASELLI M.<sup>1</sup>, MISAEL OCARES U.<sup>1</sup>, Ints. BRUNO CASELLI M.<sup>2</sup>, PAULA PENROZ C.<sup>2</sup>, Dr. CLAUDIO BENAVIDES Y.<sup>1</sup>

<sup>1</sup> Servicio de Cirugía, Hospital Clínico Regional.

<sup>2</sup> Internos Facultad de Medicina, Universidad de Concepción. Concepción, Chile.

## Abstract

---

### Bowel obstruction caused by an omphalomesenteric duct remnant. Report of one case

Omphalomesenteric duct remnant is one of the least common congenital abnormalities due to vitelline sac persistence. Among the five types of this abnormalities, omphalomesenteric band or obliterated omphalomesenteric duct remnant is the least common. We report a 64 years old male presenting with vomiting, abdominal pain and absence of stools. The patient was operated with the diagnosis of intestinal obstruction and a persistent omphalomesenteric duct that caused the bowel obstruction was found. The patient had an uneventful postoperative period as is discharged 24 hours later.

**Key words:** Omphalomesenteric duct, bowel obstruction, vitelline sac.

## Resumen

---

El remanente del conducto onfalomesentérico es una de las anomalías congénitas más raras asociadas con la permanencia del saco vitelino. Dentro de los cinco subtipos que se describen en la literatura, la banda onfalomesentérica o conducto onfalomesentérico obliterado es el de menor frecuencia. Presentamos un caso muy infrecuente de persistencia del conducto onfalomesentérico, que ocasionó una obstrucción intestinal en un paciente adulto y que fue resuelto de forma quirúrgica.

**Palabras clave:** Conducto onfalomesentérico, obstrucción intestinal, saco vitelino.

## Introducción

---

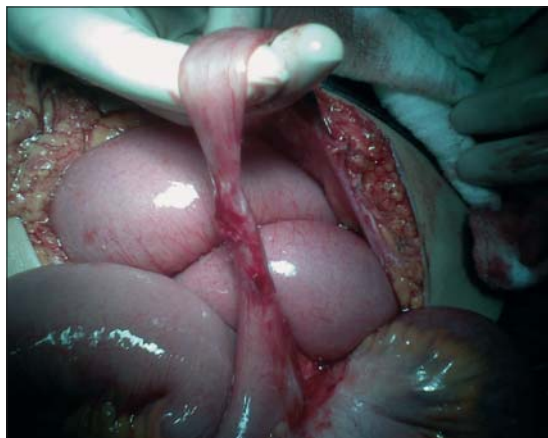
La obstrucción intestinal de intestino delgado es una emergencia quirúrgica común y encontrada frecuentemente en laparotomías exploradoras. Es una

causa importante de morbilidad y mortalidad en hospitales alrededor del mundo. El remanente del conducto onfalomesentérico es una de las anomalías congénitas más raras asociadas con la permanencia del saco vitelino<sup>1</sup>. Este remanente puede oca-

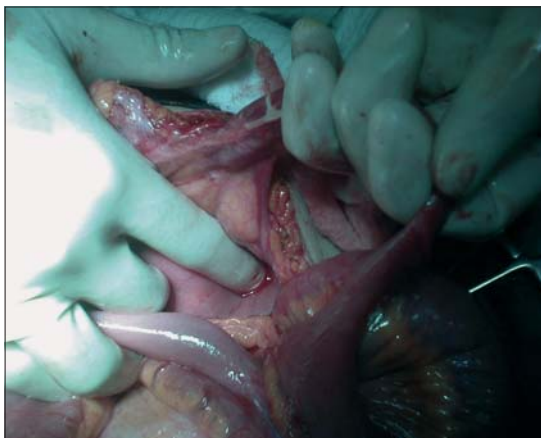
---

\*Recibido el 21 de Octubre de 2008 y aceptado para publicación el 15 de Enero de 2009.

Correspondencia: Dr. Misael Ocares U.  
Chacabuco esq. Janequeo, 4to Piso, Concepción, Chile.  
E-mail: misaelocares@udec.cl



**Figura 1.** Cordón fibroso.



**Figura 2.** Acodamiento de asa.

sionar obstrucción intestinal, dolor abdominal, melena y hernia umbilical, lo cual ocurre más frecuentemente durante la niñez. El objetivo de esta revisión es presentar un caso muy infrecuente de obstrucción intestinal por un remanente del saco vitelino en un adulto mayor, revisando además su etiología y clasificación.

### Caso clínico

Ingresa a nuestro centro un paciente de sexo masculino de 64 años de edad, que consulta por un cuadro de 3 días de evolución compatible con obstrucción intestinal. Debido a su cuadro clínico, vómitos persistentes, gran distensión abdominal y ausencia de deposiciones, se decide realizar una tomografía axial computada que muestra intensa distensión de asa de intestino delgado, con escasa distensión de asas hacia distal. Se realizó una laparotomía exploradora encontrándose importante distensión de asas de íleon en su porción proximal, apreciándose cordón fibroso de 12 cm que une el borde antimesentérico del íleon distal con la pared abdominal a nivel del remanente umbilical (Figura 1), ocasionando un acodamiento de las asas de intestino delgado por sobre el mismo (Figura 2). Se realiza resección del cordón fibroso y de 10 cm de íleon debido a extensa fibrosis del segmento intestinal comprometido asociado a una anastomosis intestinal término-terminal. El informe de biopsia concluye segmento de intestino delgado con conducto onfalomesentérico persistente. Además señala que existen focos microscópicos de mucosa gástrica de tipo corporal (heterotopía de mucosa gástrica). El paciente evoluciona en buenas condiciones y es dada su alta al quinto día posterior a la cirugía.

### Discusión

En la formación del ombligo intervienen una serie de fenómenos desde el propio plegamiento del disco embrionario, la formación y migración del intestino primitivo, hasta la involución de estructuras fetales como en conducto onfalomesentérico, la alantoides y los vasos umbilicales. El conducto onfalomesentérico es la comunicación primitiva que existe entre el saco vitelino y el intestino medio embrionario. En el desarrollo embrionario normal, el conducto onfalomesentérico involuciona entre la 5<sup>ta</sup> y 7<sup>ta</sup> semana de vida intrauterina<sup>2</sup>. La persistencia del conducto onfalomesentérico puede dar lugar a un amplio espectro de entidades de origen embriológico común, pero de comportamiento clínico y tratamiento diverso. Las anomalías relacionadas con la ausencia total y parcial de dicha involución, se estima que se presentan en un 2% de la población<sup>3</sup>. Se pueden establecer tres formas básicas de presentación según Trimmingham<sup>4</sup> (conducto onfalomesentérico totalmente permeable o fistula entero-umbilical, conducto onfalomesentérico parcialmente permeable, encontrándose en este grupo el seno umbilical, el quiste vitelino y el divertículo de Meckel, siendo este el más frecuente<sup>5</sup> y por último la banda congénita o conducto onfalomesentérico obliterado). El cuadro clínico puede ir de un granuloma umbilical hasta cuadros severos de obstrucción intestinal y hemorragias digestivas. Existen dos causas fundamentales por las que la persistencia de restos del conducto onfalomesentérico pueden producir un cuadro de obstrucción intestinal: el vólvulo alrededor del eje de un conducto o banda onfalomesentérica, o por la presión que puede causar sobre el asa adyacente una banda de tejido fibroadiposo o restos de la propia arteria

vitelina, en ocasiones descrita como una banda mesodiverticular bilateral que abraza toda el asa intestinal<sup>6</sup>. En casos de presentación como obstrucciones intestinales bajas, la realización de un enema opaco puede mostrar como signos típicos de vólvulo de intestino delgado sobre una banda onfalomesentérica, se observa una imagen distal en forma de "pico" o un desplazamiento medial del ciego<sup>7</sup>. En el caso descrito, los hallazgos intraoperatorios (gran proceso fibroso en la unión del conducto onfalomesentérico obliterado y el asa intestinal) hacen creer que ambos mecanismos descritos anteriormente estarían involucrados<sup>8</sup>. Queremos hacer mención de la escasa literatura respecto a este tipo de eventos en pacientes adultos, ya que se presentan en casi su totalidad en neonatos e infancia.

## Referencias

1. Markogiannakis H, Theodorou D, Toutouzas K, Drimouisis P, Panaussopoulos S. Persistent omphalomesenteric duct causing small bowel obstruction in an

adult. *World J Gastroenterol* 2007; 13: 2258-2260.

2. Sánchez C, Díaz J. Persistencia del conducto onfalomesentérico. Presentación de un caso. *Rev Ciencias Médicas Pinar del Río* 2005; 1: 24.
3. Vane D, West K, Grosfeld J. Vitelline duct anomalies. Experience with 217 childhood cases. *Arch Surg* 1987; 122: 542-547.
4. Trimmingham H, McDonald J. Congenital anomalies in the region of the umbilicus. *Surg Gynecol Obstet* 1945; 80: 152-163.
5. Meckel J. *Beitr Anat*, 1808.
6. Kleiner O, Cohen Z, Finaly R, Mordehai J, Mares A. Unusual presentation of omphalomesenteric duct remnant: a variant of mesodiverticular band causing intestinal obstruction. *J Pediatric Surg* 2000; 35: 1136-1137.
7. Fenton L, Buonomo C, Share J, Chung T. Small intestinal obstruction by remnant of omphalomesenteric duct: Finding on contrast enema. *Pediatric Radiol* 2000; 30: 165-167.
8. Bedad C, Ramírez A, Holsinger D. Ascending colon volvulus due to a vitelline duct remnant in an elderly patient. *Am J Gastroenterol* 1979; 71: 617-620.