

Fibromatosis mamaria, diagnóstico diferencial del carcinoma invasor. Reporte de un caso*

Drs. M. LORENA DÍAZ C.¹, PATRICIA ARANCIBIA H.¹,
LEONOR MOYANO S.², NELSON BURGOS S.³

¹ Centro de Imagenología.

² Servicio de Anatomía Patológica.

³ Servicio Ginecología y Obstetricia.

Hospital Clínico Universidad de Chile, Santiago, Chile.

Abstract

Breast fibromatosis. Report of one case

Desmoid tumors or fibromatosis, a rare lesion of the connective tissue, corresponds to 0.2% of breast tumors. It does not metastasize but has high local recurrence rates due to margin infiltration. The clinical presentation and imaging is almost indistinguishable from breast carcinoma. Diagnosis is histological and the treatment of choice is surgical excision. We report a 31 years old woman consulting for skin retraction in right breast, without previous history of trauma or surgery. Breast ultrasound showed an irregular nodule that extended into the skin. The mammogram showed a discrete retraction of the skin and increased density of adjacent subcutaneous tissue. An ultrasound guided percutaneous biopsy showed stromal fusocelular proliferation, suggesting a phyllodes tumor. A partial mastectomy was performed and the pathological study of the surgical piece showed a mesenchymal proliferation with infiltrative borders, consistent with breast fibromatosis.

Key words: Breast fibromatosis, desmoid tumor, mammary nodule.

Resumen

Introducción: La fibromatosis o tumor desmoide, es una lesión infrecuente del tejido conectivo, que corresponde al 0,2% de los tumores mamarios. No tiene potencial de dar metástasis pero presenta alta tasa de recidiva local debido a sus márgenes infiltrativos. Su etiología es desconocida. La presentación clínica e imagenológica es casi indistinguible a la de un carcinoma mamario. El diagnóstico es histológico y el tratamiento de elección es la resección quirúrgica. **Reporte de caso:** Mujer de 31 años que consulta por retracción cutánea en mama derecha. No presenta antecedentes quirúrgicos ni de traumas previos. Se realiza ecografía mamaria que muestra, en relación al sitio de retracción, un nódulo irregular que se extiende hacia la piel. La mamografía muestra discreta retracción de la piel y aumento de densidad del tejido subcutáneo adyacente. Se realiza biopsia percutánea CORE bajo ultrasonido, que muestra proliferación estromal fusocelular, sugerente de un tumor filodes. Posteriormente, se realiza mastectomía parcial cuya histología

*Recibido el 2 de Diciembre de 2008 y aceptado para publicación el 17 de Enero de 2009.

Correspondencia: Dra. Patricia Arancibia H.
Av. Santos Dumontt 999, Santiago, Chile.
E-mail: parancibiah@redclinicauchile.cl

muestra una proliferación mesenquimatosa de bordes infiltrativos, concordante con fibromatosis mamaria. **Conclusión:** La fibromatosis mamaria es una entidad poco frecuente y localmente agresiva. Su importancia radica en que las características clínicas, radiológicas y citológicas simulan con frecuencia tumores malignos de la mama. El tratamiento de elección es la cirugía, presentando gran tendencia a la recurrencia, incluso con márgenes libres. Se han descrito poco más de 100 casos en la literatura.

Palabras clave: Fibromatosis mamaria, tumor desmoide.

Introducción

La fibromatosis o también denominado tumor desmoide, es una lesión infrecuente del tejido conectivo que, dependiendo de su localización anatómica, puede clasificarse como intraabdominal o extraabdominal. La fibromatosis mamaria corresponde a una proliferación localmente agresiva, sin potencial de dar metástasis, constituida por células fibroblásticas y miofibroblásticas que se desarrollan en la glándula mamaria, excluyendo las lesiones que se extienden a la mama a partir de la fascia del músculo pectoral. La fibromatosis tiene alta tasa de recidiva local debido a sus márgenes infiltrativos^{1,2}. La localización mamaria es excepcional, correspondiendo sólo al 0,2% de los tumores mamaros³⁻⁵. Su etiología es desconocida.

La presentación clínica de la fibromatosis mamaria imita, en forma casi indistinguible a la de un carcinoma. El diagnóstico es histológico y el tratamiento de elección es la resección quirúrgica.

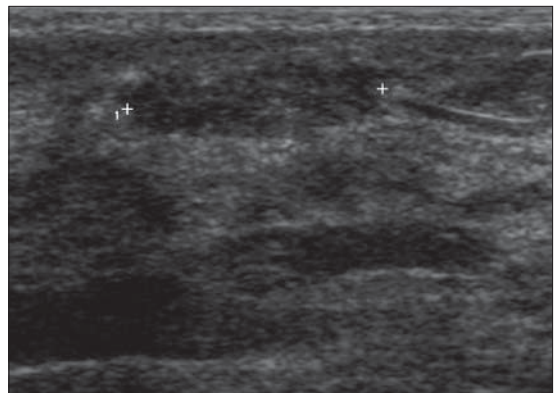
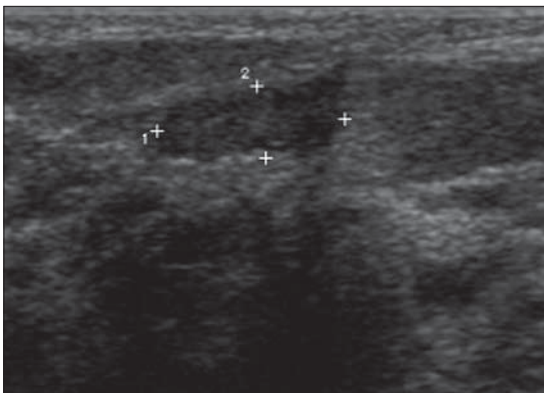
Caso clínico

Paciente mujer de 31 años, que consulta por retracción cutánea en cuadrante superoexterno de mama derecha. No presenta antecedentes quirúrgi-

cos ni de traumas previos. Se realiza ecografía mamaria que muestra, en relación al sitio de retracción, un nódulo irregular, hipoecogénico. Se ubica principalmente en el celular subcutáneo y se extiende hacia la piel (Figuras 1 y 2). La mamografía (Figura 3) muestra discreta retracción de la piel y aumento de densidad del tejido subcutáneo adyacente.

Se realiza biopsia percutánea CORE con aguja 14G bajo ultrasonido (Figura 4), la cual muestra proliferación estromal fusocelular sin atipias, en conjunto con epitelio ductolobulillar con doble diferenciación, sugerente de un tumor fibroepitelial que podría corresponder a un tumor filodes (Figuras 5 y 6).

Se realiza mastectomía parcial cuya histología demostró tejido mamario con desarrollo de una proliferación mesenquimatosa, mal delimitada, de bordes infiltrativos y constituida por haces entrelazados de células fusiformes con núcleos elongados, mitosis escasas, sin atipias, que atrapan tejido mamario normal adyacente (Figuras 7 y 8). El componente inflamatorio es muy escaso y perivascular, sin depósito de hemosiderina. Las técnicas inmunohistoquímicas realizadas resultaron: Vimentina +, Actina +, Desmina -, S100 -, citoqueratina AE1/AE3 -, Ki 67 menor del 5%. La lesión fue diagnosticada como una fibromatosis mamaria.



Figuras 1 y 2. Ecografía de alta resolución que muestra nódulo sólido, irregular, hipoecogénico, ubicado principalmente en el celular subcutáneo y que se extiende hacia la piel.

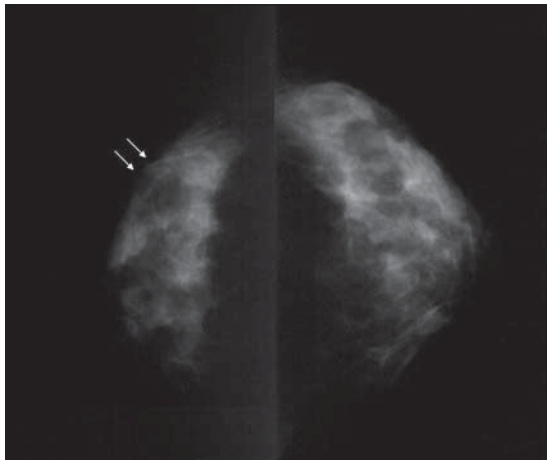


Figura 3. Proyecciones mamográficas cráneo-caudales bilaterales. A derecha, con flechas blancas, se observa discreta retracción de la piel y del tejido fibroglandular subyacente.

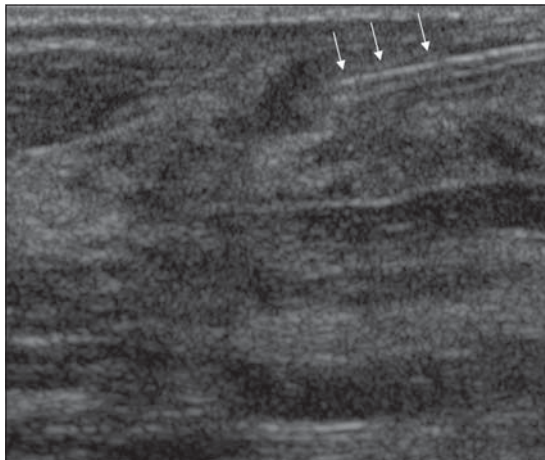


Figura 4. Biopsia percutánea bajo guía ecográfica con aguja 14G (flechas blancas).

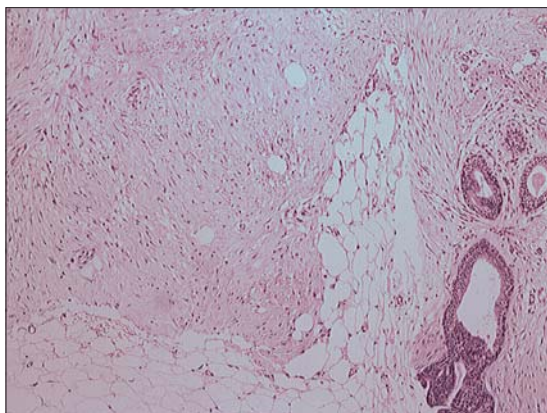


Figura 5. Biopsia percutánea. Tejido mamario con aumento del tejido estromal. HE100x.

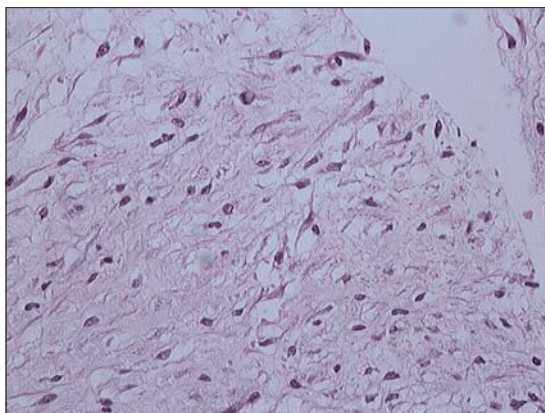


Figura 6. Biopsia percutánea. Proliferación fibroblástica, sin atipias. HE400x.

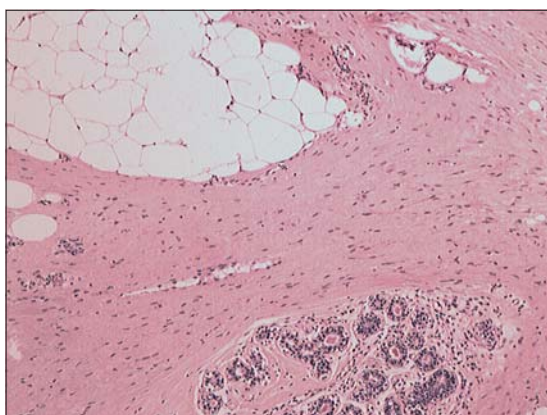


Figura 7. Corte de mastectomía parcial con tejido mamario (glándulas y tejido adiposo) atrapado entre tractos fibrosos. HE100x.

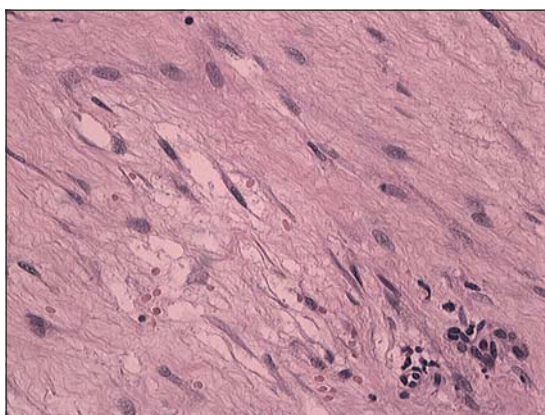


Figura 8. Fibromatosis mamaria, detalles de células fibroblásticas, maduras, sin mitosis ni atipias. HE400x.

Discusión

La fibromatosis o tumor desmoide es un tumor benigno de origen mesenquimático. Puede localizarse a nivel intra o extraabdominal. En este último grupo la localización mamaria es excepcional (0,2% de los tumores mamarios)^{3,5}.

Corresponde a una proliferación localmente agresiva, no metastizante, de células fibroblásticas fusiformes, con gran capacidad de recidiva local debido a sus márgenes infiltrantes¹. En varios de los casos publicados en la literatura, la biopsia CORE con aguja gruesa (14G) informó probable tumor filodes³.

El primer reporte de esta entidad fue realizado por Simpson y cols, en 1964⁶. Publicaciones recientes describen poco más de 100 casos en la literatura. Se presenta como una lesión generalmente unilateral, aunque puede ser bilateral (4%) y ocasionalmente multifocal, en cuyo caso suele asociarse a síndromes como Gardner, fibromatosis multicéntrica o alteraciones genéticas como la mutación del gen APC. En ausencia de estos síndromes, la historia familiar no parece ser un factor de riesgo para el desarrollo de esta enfermedad⁶.

Se puede observar en mujeres de 13 a 80 años, sin embargo, la edad de presentación suele ser menor que la del cáncer mamario⁷, siendo más frecuente en mujeres entre la cuarta y quinta década de la vida³. También se han descrito casos en hombres^{8,6}.

Se desconoce la etiología, sin embargo, se ha asociado a traumatismo, presencia de implantes salinos o de silicona y cirugías previas^{9,6}. El cuadro clínico de la fibromatosis mamaria puede simular al de un carcinoma invasor y se caracteriza por la aparición de un nódulo sólido, de 0,5 a 10 cm (promedio 2,5 cm), indoloro, frecuentemente asociado a retracción de la piel o del pezón y que puede infiltrar estructuras subyacentes, incluyendo el músculo pectoral y pared torácica³. La descarga por el pezón es infrecuente.

A pesar de ser una entidad benigna por carecer de potencial metastásico, tiene un comportamiento biológico localmente agresivo ya que infiltra tejidos blandos adyacentes y la historia natural es la recurrencia local, a pesar del tratamiento quirúrgico localmente extenso. Las características histológicas tales como celularidad y tasa de mitosis no predicen la capacidad de recurrencia¹⁰.

En la mamografía, la fibromatosis puede presentarse como una masa mal definida e incluso espiculada, indistinguible de un carcinoma. No suele presentar microcalcificaciones¹¹, ni adenopatías asociadas¹². En ecografía se presenta como una masa hipocogénica, irregular y mal definida⁷. En resonancia magnética la lesión suele ser de morfo-

logía irregular e hipo o isoíntensa en T1 y presentar hiperintensidad variable en T2, probablemente por cambios mixoides. El realce con el medio de contraste es variable y puede presentar curvas de impregnación progresiva o bien curvas de realce precoz con posterior lavado o "plateau"^{7,13}. La principal indicación de la resonancia parece ser la evaluación del grado de invasión de estructuras adyacentes, como por ejemplo el músculo pectoral mayor¹³.

Entre los diagnósticos diferenciales desde el punto de vista imagenológico se debe considerar al carcinoma ductal y lobulillar invasor, cambios postquirúrgicos, necrosis grasa y mastopatía diabética¹².

El estudio preoperatorio ya sea con biopsia percutánea o estereotaxia permite reconocer un tejido estromal proliferativo. Por este motivo el tumor filodes se considera como uno de los diagnósticos diferenciales más frecuentes en las muestras percutáneas pues incluyen tejido estromal proliferado y lobulillos mamarios atrapados de morfología conservada. Otros diagnósticos que pueden semejarse son el fibrosarcoma, angiosarcoma, el tumor inflamatorio miofibroblástico, cicatrices o fascitis nodular.

El diagnóstico histopatológico definitivo requiere la exclusión de otras lesiones fusocelulares más frecuentes. Tal es el caso del carcinoma de células fusadas, que corresponde a un carcinoma metaplásico que simula un tumor mesenquimático y sus células expresan citoqueratina. El fibrosarcoma es generalmente más celular y las células tienen núcleos atípicos, pleomórficos, con un recuento de mitosis mayor. Los leiomiomas y leiomiomas expresan actina. El tumor filodes expresa citoqueratina 34Beta E12 en sus células estromales, a diferencia de los sarcomas y la fibromatosis. Otros procesos reactivos benignos como queloides y la fascitis nodular entre otros, también deben ser considerados. Estos habitualmente presentan cambios inflamatorios, granulomas, cuerpos extraños o necrosis grasa^{2,10,14}.

Ante una lesión fusocelular, el manejo de elección es la resección quirúrgica amplia de la lesión, con especial cuidado de asegurar un margen libre de enfermedad, lo cual en muchos casos requiere resecciones extensas. La tasa de recurrencia en la mama se ha descrito entre 21 y 27% con márgenes quirúrgicos libres, generalmente en los primeros tres años^{3,10}, a diferencia de otros territorios en que la tasa de recidiva alcanza un 57%¹⁴.

Se ha descrito que la radioterapia mostraría beneficios en disminuir la masa tumoral en fibromatosis extensas y en disminuir la tasa de recurrencia ante márgenes quirúrgicos positivos. Respecto a la qui-

mioterapia, se ha publicado casos de regresión tumoral con bajas dosis en pacientes inoperables. La terapia antiestrogénica se ha utilizado sola o combinada con AINES en fibromatosis extramamaria, mostrando estabilización o regresión de las lesiones, sin embargo, no existe hasta la fecha evidencia suficiente para validar estos tratamientos⁶.

Conclusión

La fibromatosis mamaria es una entidad poco frecuente, localmente agresiva. Su importancia radica en que las características clínicas, radiológicas y citológicas simulan con frecuencia tumores malignos de la mama. El tratamiento de elección es la cirugía, presentando gran tendencia a la recurrencia, incluso con márgenes libres.

Referencias

1. Díez J, López-Duque JC, Burgos J, Rodríguez L, Moreno J. Fibromatosis mamaria en paciente con tumorrectomía previa. *Clínica e investigación en ginecología y obstetricia*. 2006; 33: 194-199.
2. Tavassoli F, Devilee P. Mesenchymal Tumors. *Pathology and Genetics of Tumors of The Breast and Genital Organs. WHO Classification of Tumors*. Lyon 2003; 8: 89-98.
3. Villarreal CS, Soto DB, Bargalló RJ, Bandera DA, Zumarán CO, Robles VC. Fibromatosis de mama: una lesión simuladora de cáncer. *Cir Ciruj* 2008; 7: 169-171.
4. Gump FE, Sternschein MJ, Wolff M. Fibromatosis of the breast. *Surg Gynecol Obstet* 1981; 153: 57-60.
5. Rosen PP, Ernsberger D. Mammary fibromatosis. A benign spindlecell tumor with significant risk for local recurrence. *Cancer* 1989; 63: 1363-1369.
6. Schwarz G, Drotman M, Rosenblantt R, Milner L, Shamonki J, Osborne M. Fibromatosis of the Breast: Case report and current concepts in the management of an uncommon lesion. *The Breast Journal* 2006; 12: 66-71.
7. Nakazono T, Satoh T, Hamamoto T, Kudo S. Dynamic MRI of Fibromatosis of the Breast. *Am. J. Roentgenol* 2003; 181: 1718 - 1719.
8. Magro G, Gurrera A, Scavo N, Lanzafame S, Bisceglia M. Fibromatosis of the breast: a clinical, radiological and pathological study of 6 cases. *Pathologica* 2002; 94: 238-246.
9. Neuman H, Brogi E, Ebrahim A, Brennan M, Van Zee K. Desmoid Tumors (Fibromatoses) of the Breast: A 25-Year Experience. *Annals of Surgical Oncology* 2008; 15: 274 -280.
10. Wargotz E, Norris H, Austin R, Enzinger F. Fibromatosis of the breast. A clinical and pathological study of 28 cases. *Am J Surg Pathol* 1987; 11: 38-45.
11. Salicrú S, Xercavins J, Durán A, Lirola J, Sabadell M. Fibromatosis agresiva de localización mamaria: una rara entidad. *Progresos de obstetricia y ginecología: Rev Soc Es Gin y Obst* 2004; 47: 349-335.
12. Berg, Birdwell. *Diagnostic Imaging. Breast*. First Edition. Canadá. 2006, Chapter IV, 2- 90.
13. Mesurole B, Leconte I, Fellah L, Feger C, Nakazono T, Kudo S. Dynamic Breast MRI in Recurrent Fibromatosis. *Am J Roentgenol* 2005; 184: 696-697.
14. Enzinger F, Shiraki M. Musculo-aponeurotic fibromatosis of the shoulder girdle (extra-abdominal desmoid). Analisis of thirty cases followed up to ten or more years. *Cancer* 1967; 20: 1131-1140.
15. Lee A. Recent developments in the histological diagnosis of spindle cell carcinoma, fibromatosis and phyllodes tumour of the breast. *Histopathology* 2008; 52: 45-57.