

Mixoma cardíaco y enfermedad coronaria en paciente octogenario*

Drs. ROBERTO GONZÁLEZ L.¹, JUAN FARÍAS M.¹, ENRIQUE SEGUEL S.¹, ALECK STOCKINS L.¹, RODRIGO ÁLVAREZ L.², LUIS NEIRA S.¹, CAROLINA DELGADO SCH.³, EMILIO ALARCÓN C.¹

Hospital Dr. Guillermo Grant Benavente, Facultad de Medicina, Universidad de Concepción, Concepción, Chile.

¹ Equipo de Cirugía Cardiorrástica.

² Sección de Cardiología.

³ Anatomía Patológica.

Cardiac myxoma with coronary artery disease

Hombre de 80 años con antecedentes de hipertensión arterial y enfermedad pulmonar obstructiva crónica. Consultó por disnea y angina progresiva de un año de evolución. El ecocardiograma demostró una masa tumoral de 5 por 3 centímetros en la aurícula izquierda, móvil, pediculada y que protruye a través de la válvula mitral hacia ventrículo izquierdo (Figura 1A). La masa tumoral tenía base de im-

plantación en el tabique inter auricular y era compatible con mixoma.

Se completó el estudio con coronariografía que demostró enfermedad coronaria; presentaba una lesión crítica en la arteria coronaria descendente anterior y oclusión de la arteria coronaria derecha. En la coronariografía la masa tumoral se contrastaba en forma espontánea (Figuras 1B y 1C).

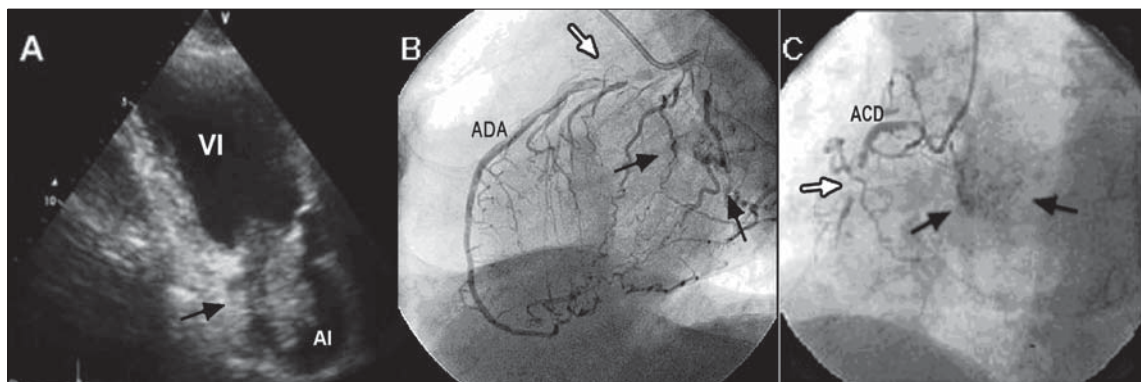


Figura 1. A. Ecocardiografía que muestra masa que protruye a través de la válvula mitral hacia ventrículo izquierdo (Flecha). B y C. Coronariografía que muestra lesiones coronarias (Flechas blancas) y masa tumoral móvil contrastada en aurícula izquierda (Flechas negras). (VI: Ventrículo izquierdo; AI: Aurícula izquierda; ADA: Arteria coronaria descendente anterior; ACD: Arteria coronaria derecha).

*Recibido el 6 de Octubre de 2008 y aceptado para publicación el 12 de Enero de 2009.

Correspondencia: Dr. Roberto González L.
 Janequeo esquina Chacabuco, Concepción, Chile. Fax: 56-41-2204881
 E- mail: rgonzalezlagos@udec.cl

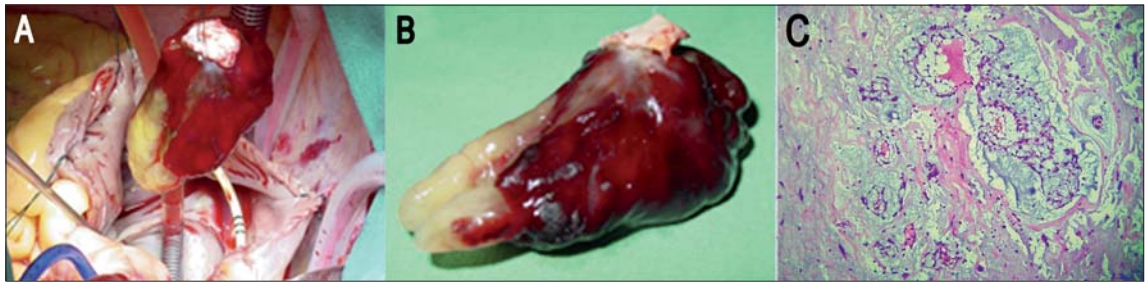

Figura 2. A. Fotografía intra operatoria al momento de la exéresis tumoral. B. Fotografía del tumor resecado. C. Estudio de anatomía patológica con tinción de Hematoxilina-Eosina concluyó mixoma (40X).

En circulación extracorpórea se realizó cirugía de revascularización miocárdica con dos bypass aorto-coronarios y exéresis del tumor (Figuras 2A y 2B). El estudio histopatológico concluyó mixoma (Figura 2C).

Los tumores cardíacos primarios son infrecuentes y los mixomas auriculares izquierdos constituyen el grupo más habitual¹⁻³. La asociación entre mixoma auricular y enfermedad coronaria ha sido pocas veces reportada⁴⁻⁵. Este caso corresponde al primero operado en nuestro grupo, en el que se realizó exéresis tumoral asociando cirugía de revascularización miocárdica.

Referencias

1. Burke A, Jeudy J, Virmani R. Cardiac tumors: an update. *Heart* 2008; 94: 117-123.
2. González R, Raffo M, Alarcón E, Gyhra A, Saldías R, Stockins A, y col. Tumores cardíacos. *Rev Chil Cir* 2005; 57: 195-198.
3. Becker P, Ramírez A, Zalaquett R, Morán S, Irrázaval MJ, Arretz C, y col. Mixoma cardíaco: caracterización clínica, métodos diagnósticos y resultados alejados del tratamiento quirúrgico durante tres décadas. *Rev Méd Chile* 2008; 136: 287-295.
4. Erdil N, Ates S, Cetin L, Demirkilic U, Sener E, Tatar H. Frequency of left atrial myxoma with concomitant coronary artery disease. *Surg Today* 2003; 33: 328-331.
5. Gismondi RA, Kaufman R, Correa GA, Nascimento C, Weitzel LH, Reis JO, et al. Left atrial myxoma associated with obstructive coronary artery disease. *Arq Bras Cardiol* 2007; 88: 1-3.