

## Operación de Pickrell o graciloplastía no estimulada. ¿Tiene un rol en el manejo quirúrgico actual de la incontinencia anal severa?\*

Drs. CHRISTIAN JENSEN B.<sup>1</sup>, HÉCTOR CHIONG L.<sup>1</sup>,  
JOSÉ LUIS LLANOS B.<sup>1</sup>, MIGUEL ÁNGEL CUMSILLE G.<sup>2</sup>

<sup>1</sup> Hospital Clínico Universidad de Chile.

<sup>2</sup> Escuela de Salud Pública, Facultad de Medicina, Universidad de Chile, Santiago, Chile.

### Abstract

---

#### **Non stimulated gracilis muscle transposition for fecal incontinence. Non stimulated graciloplasty (Pickrell's operation). Does it play a role to day in the management of the severe anal incontinence?**

Pickrell procedure or non stimulated gracilis muscle transposition is used for the management of severe fecal incontinence. We report four males and one female, aged 6 to 68 years, with severe incontinence, that were operated. Surgical complications were wound dehiscence in two patients, a deep venous thrombosis in one patient and chronic pain in the zone of muscle insertion in one patient. There was an improvement in the voluntary contraction pressure of the sphincter in four of five patients and a significant reduction in the incontinence score.

**Key words:** Gracilis muscle transposition, Pickrell procedure, fecal incontinence.

### Resumen

---

Se presenta la casuística de Operación de Pickrell o graciloplastía no estimulada realizada por uno de los autores (CJB). Se analizan sus indicaciones, técnica, complicaciones, manejo postoperatorio y resultados. Se presentan 5 pacientes (4 hombres y una mujer) operados por incontinencia anal severa, realizándose una graciloplastía no estimulada u operación de Pickrell. Las principales complicaciones fueron dehiscencia cutánea en 2 pacientes, trombosis venosa profunda y dolor crónico de la zona de desinserción en un caso. No hubo mortalidad. En el postoperatorio se envió a estimulación eléctrica del gracilis. Se evaluó la presión del esfínter con manometría anorrectal pre y postoperatoria. La incontinencia fue medida con la escala de Jorge y Wexner. En esta serie, hubo mejoría significativa de la Presión de Contracción Voluntaria y disminución significativa del puntaje de incontinencia. La graciloplastía es alternativa a una ostomía definitiva o al implante de un esfínter artificial en aquellos pacientes en que la incontinencia anal severa no es posible de manejar con técnicas habituales (esfínteroplastía), que fracasaron a la esfínteroplastía, o que presentan inexistencia de esfínter o de una lesión anatómica que reparar.

**Palabras clave:** Operación de Pickrell, graciloplastía, incontinencia anal severa.

---

\*Recibido el 20 de Diciembre de 2008 y aceptado para publicación el 24 de Febrero de 2009.

Correspondencia: Dr. Christian Jensen B.  
Marsella 12400-11 Lo Barnechea, Santiago, Chile  
E-mail: cjensen48@hotmail.com

## Introducción

El manejo quirúrgico de la incontinencia anal secundaria a lesión anatómica incluye una gama de operaciones que pretenden reparar el aparato esfinteriano dañado y así conseguir su recuperación funcional. Existe un pequeño grupo de pacientes con incontinencia severa en los que, por la naturaleza misma de la lesión, no es posible una reparación tipo plastía del esfínter.

En estos pacientes con incontinencia severa, las alternativas son una ostomía definitiva, la trasposición de músculos para crear un neoesfínter o el implante de un esfínter artificial.

Dentro de los músculos susceptibles de ser usados en la creación de un neoesfínter están el gracilis y los glúteos mayores.

La operación de Pickrell, fue descrita el año 1952 para el manejo de la incontinencia anal en cuatro niños. Utiliza el músculo gracilis, que por sus características anatómicas puede ser movilizado desde el muslo hacia el periné para formar un anillo alrededor del ano con la intención de formar un neo esfínter<sup>1</sup>.

Baeten en 1988, describió la graciloplastia dinámica en la que el músculo es estimulado en forma permanente por una batería instalada bajo la piel con el objeto de transformar las fibras musculares de contracción rápida Tipo II (beta), en fibras de contracción lenta Tipo I (alfa) resistentes a la fatiga<sup>2</sup>.

Autores franceses evaluaron su experiencia en 22 casos de graciloplastia no estimulada llegando a concluir que es una operación que permite mejorar la continencia en casos seleccionados<sup>3</sup>.

En algunos pacientes con incontinencia severa en los que no es posible una reparación tipo esfinteroplastia por el tipo de lesión existente, la operación de Pickrell o graciloplastia puede tener un rol en mejorar su continencia y calidad de vida, pudiendo ser un paso previo a la graciloplastia dinámica, o bien ser complementada con estimulación eléctrica externa post operatoria.

## Material y Método

Se presenta la experiencia de cinco casos operados por uno de los autores (CJB), en el Hospital Clínico de la Universidad de Chile en el período comprendido entre los años 1996 y 2008.

Todos los pacientes consultaron por incontinencia fecal severa. Los síntomas tenían un promedio de 10,6 años (extremos 1-23).

Fueron evaluados con manometría anal pre y post op en cuatro de ellos y sólo post op en el quinto. Se usó un equipo Polygram 98, Syntetics

de 8 canales radiales. Los valores considerados como normales en el Laboratorio de Manometría del Centro de Gastroenterología del Hospital Clínico de la Universidad de Chile, son Presión de Reposo: 60 mmHg (50-70) y Presión de Contracción: 60 mmHg y más sobre la Presión de Reposo.

Endosonografía se hizo en aquellos en los que fue necesario evaluar la condición anatómica del daño existente (dos casos), ya que dentro de las posibilidades quirúrgicas se pudo plantear una operación tipo esfinteroplastia de haber existido una lesión única, reparable.

Electromiografía se realizó para evaluar la innervación, en un caso, en que no había una lesión única existente, sino compromiso múltiple del esfínter.

Se realizó una graciloplastia no estimulada u operación de Pickrell por incontinencia anal severa. En cuatro pacientes fue en sentido de los punteros del reloj y en el quinto en sentido inverso considerando una gran cicatriz perineal existente.

En todos los casos se usó el músculo gracilis derecho, el que una vez liberado, sirvió para hacer un neoesfínter, fijando su tendón al periostio del isquion contralateral con material irreabsorbible (Prolene® 4/0).

Durante el año 2008, se entrevistó personalmente a cada paciente para evaluar su incontinencia, según la escala de Jorge y Wexner<sup>4</sup>. En el caso del paciente pediátrico, concurren a la entrevista ambos padres.

El análisis estadístico de los resultados, se hizo utilizando la prueba no paramétrica para muestras pareadas de Wilcoxon.

## Resultados

El grupo de pacientes a los que se les hizo una operación de Pickrell está compuesto por 5 casos, 4 hombres y 1 mujer, cuyas edades fluctuaron entre los 6 y 68 años.

La duración de la incontinencia fue en promedio de 10,6 años, con un rango que va entre 1 y 23 años.

Con respecto a la etiología de la incontinencia, hay 2 casos de causa congénita por imperforación anal, 2 casos catalogados como traumáticos (empalamiento y hemorroidectomía) y un paciente secundario a operación por cáncer del recto inferior con resección interesfinteriana (RAUBIE).

Operaciones previas. En los dos pacientes de ano imperforado se les implantó el colon en el periné durante su período de lactante. Por complicaciones o dificultades de manejo ambos tuvieron colostomía transitoria en esa época.

El paciente del empalamiento había sido sometido a varias operaciones en la época del accidente, para reparar el daño (operación de Duhamel) y para manejar complicaciones posteriores (operación de fístula extraesfinteriana). En él habíamos hecho una reparación del esfínter tipo esfínteroplastia con función adecuada durante 7 años y con reaparición de la incontinencia severa posteriormente.

El paciente con cáncer del recto del tercio inferior fue sometido a una resección anterior ultrabaja con disección interesfinteriana post terapia neoadyuvante con radioterapia y quimioterapia, motivo por el que quedó sin esfínter interno y con incontinencia severa.

Ostomía de protección: La graciloplastia se protegió con ostomía en 2 de los pacientes (una colostomía y una ileostomía). En los 3 restantes se hizo sin protección de este tipo.

Complicaciones post operatorias: hubo 4 complicaciones post operatorias, dos dehiscencias cutáneas perianales que cicatrizaron en forma espontánea, una trombosis venosa profunda que obligó a tratamiento anticoagulante por 6 meses y en el mismo paciente dolor a nivel de la zona de desinserción distal del gracilis.

Se envió a todos los pacientes a estimulación

eléctrica externa durante el primer mes del post operatorio (equipo de electroestimulación Myomed 932), y en 2 casos hemos prolongado este estímulo en forma ambulatoria y permanente.

Manometría anorrectal. Se hizo manometría pre y post operatoria en 4 de los cinco pacientes. En el quinto sólo tenemos el registro post operatorio.

Las presiones esfinterianas de reposo pre y post operatorias se presentan en la Figura 1 donde se puede apreciar que no hay ningún cambio apreciable, manteniéndose el mismo rango de bajas presiones.

En la Figura 2 se presentan las presiones de contracción en el pre y postoperatorio. Hecho el análisis en los cuatro pacientes en que se cuenta con registro antes y después de la graciloplastia, utilizando la prueba no paramétrica para muestras pareadas de Wilcoxon, se encontró un valor para  $p = 0,0679$  que se considera estadísticamente significativo.

La severidad de la incontinencia se evaluó aplicando la escala para incontinencia de Wexner y Jorge para el pre y post operatorio. Esta evaluación fue efectuada en entrevistas personales con los pacientes y su resultado se muestra en la Figura 3. Analizados los datos con la prueba de Wilcoxon se encontró diferencia estadísticamente significativa entre el pre y el post operatorio con  $p = 0,0431$ .

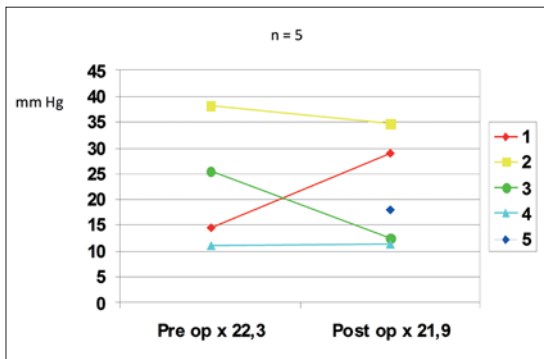


Figura 1. Operación de Pickrell. Presión de reposo.

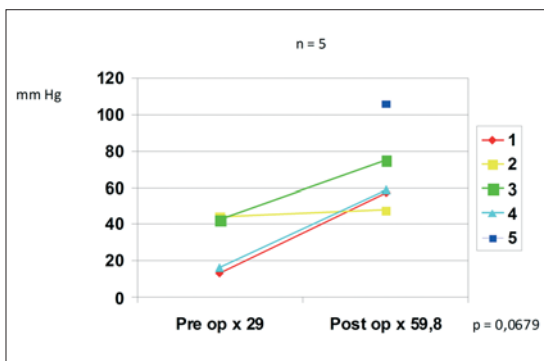


Figura 2. Operación de Pickrell. Presión de Contracción.

## Discusión

La incontinencia anal es un problema que puede afectar severamente la calidad de vida de quienes la sufren. Estos pacientes, en casos severos se ven abocados a aceptar una ostomía definitiva o bien a vivir recluidos en sus casas sin poder tener una adecuada vida de relación.

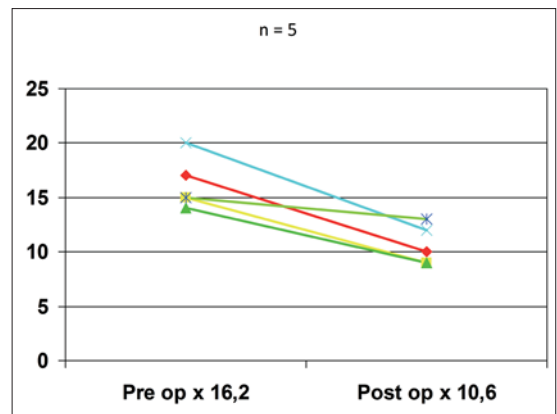


Figura 3. Escala de Incontinencia Wexner y Jorge.

La operación que se hace con mayor frecuencia es la reparación tipo esfinteroplastia descrita por Parks y Mc Partlin<sup>5</sup>, con resultados aceptables en el rango de 41 a 83% de buenos resultados en seguimientos a 36 meses y con deterioro posterior (25 a 62%) si el seguimiento es mayor, en las distintas series analizadas<sup>6</sup>.

Sin embargo, hay casos en los que no es posible plantear reparaciones de ese tipo, ya sea porque no existe esfínter suficiente como en los casos congénitos de imperforación anal, o bien porque hubo un daño mayor no reparable como consecuencia de traumas como empalamiento o bien secundario a operaciones como resecciones ultrabajas por cáncer del recto con extirpación del esfínter interno y también en hemorroidectomías en que se produjo daño múltiple o global del aparato esfinteriano.

La creación de un neoesfínter usando el músculo gracilis fue publicada en 1952 por Kenneth Pickrell, constituyendo una alternativa quirúrgica frente a los pacientes con incontinencia severa no posible de reparar con técnicas habituales como es la esfinteroplastia descrita por Parks y Mc Partlin.

Este músculo tiene algunas particularidades anatómicas y de proporcionalidad entre su irrigación y cantidad de tejido muscular que lo ha hecho de primera elección para procedimientos plásticos de transposición con cirugía microvascular<sup>7,8</sup>.

Su uso para manejo de la incontinencia fecal ha sido reportado por autores como Faucheron<sup>3</sup>, Corman<sup>9</sup> y Leguit<sup>10</sup>. Este último presenta una serie de 10 pacientes seguidos entre seis meses y 17 años, con manometría en ocho de ellos, cinco de las cuales fue considerada como normal, encontrando elevación tanto de la presión de reposo como de contracción.

Hemos tenido la oportunidad de intervenir cinco pacientes en los que era la graciloplastia la operación posible de efectuar, todos ellos con incontinencia severa con puntajes en la escala de incontinencia sobre 15 puntos, con gran hipotonía esfinteriana tanto en la presión de reposo que era prácticamente inexistente (1/3 del valor considerado como normal en nuestro laboratorio), como en la presión de contracción que no llegaba al 50% del valor considerado como normal.

La incontinencia en estos cinco pacientes en el pre operatorio fue considerada como severa con un puntaje promedio según la escala de Jorge y Wexner de 16,2.

No hubo morbilidad importante en la serie presentada. Sólo tuvimos 4 complicaciones de manejo habitual. Dos dehiscencias cutáneas perineales que cicatrizaron por segunda intención, una trombosis venosa profunda que obligó a tratamiento anticoagulante oral durante 6 meses y en el mismo pacien-

te dolor en el sitio de desinserción manejado con kinesioterapia.

El gracilis derecho se transpuso sin tener que lamentar complicaciones de tipo isquemia.

Tenemos registros de presión con manometría pre y postoperatorio en cuatro pacientes, y el análisis estadístico se hizo usando esos datos, sin considerar al quinto en que sólo existe el registro postoperatorio.

En la Figura 1 se puede apreciar que no hay variación con respecto a la presión de reposo, a diferencia de lo reportado por Leguit<sup>10</sup>.

Las presiones de contracción tienen una mejoría significativa entre el promedio preoperatorio de 29 mmHg y el promedio post operatorio de 59,8 mmHg. En este cálculo no se incluye la medición del quinto paciente que fue de 105,8 mmHg.

Todos nuestros pacientes fueron a estimulación eléctrica con pulsos intermitentes durante el primer mes del postoperatorio. En la actualidad hemos prolongado ese manejo haciéndolo ambulatorio en su domicilio en los últimos 2 enfermos operados.

La severidad de la incontinencia fue medida con la escala desarrollada por Jorge y Wexner. En el pre operatorio el promedio de puntaje de los cinco pacientes fue de 16,2 y cayó a 10,6 en la evaluación postoperatoria alejada, hecha después de a lo menos 3 meses de funcionamiento del gracilis traspuesto.

Para concluir y de acuerdo con nuestros resultados y los comunicados en la literatura, consideramos que la incontinencia severa puede ser mejorada, al menos parcialmente, con la operación de Pickrell, en aquellos pacientes en los que no es posible plantear una reparación tipo esfinteroplastia.

Nuestros pacientes presentaron complicaciones de manejo habitual y que no pusieron en peligro la funcionalidad del músculo transpuesto.

Hubo mejoría significativa de la presión de contracción voluntaria en el postoperatorio. La presión de reposo no mostró diferencias.

El grupo de pacientes estaba constituido por enfermos con incontinencia severa e invalidante, y después de la operación quedaron con un nivel de incontinencia que les permitió mejorar significativamente su calidad de vida.

La diferencia entre nuestros pacientes u otros ya comentados en la literatura es el programa de estimulación externa post operatoria que pretende evitar la atrofia muscular y así mantener al gracilis traspuesto en óptimas condiciones.

## Referencias

1. Pickrell KL, Broadbent TR, Masters FW, Metzger JT. Construction of Rectal Sphincter and Restoration of

- Anal Continence by Transplanting Gracilis Muscle. *Ann Surg* 1952; 135: 853-862.
2. Baeten C, Spaans F, Fluks A. An implanted neuromuscular stimulator for fecal incontinence following previously implanted gracilis muscle: report of a case. *Dis Colon Rectum* 1988; 31: 134-137.
  3. Faucheron J, Hannoun L, Thome C, Parc R. Is fecal continence improved by nonstimulated gracilis muscle transposition. *Dis Colon Rectum* 1994; 37: 979-983.
  4. Jorge JMN, Wexner SD. Etiology and management of fecal incontinence. *Dis Colon Rectum* 1993; 36: 77-97.
  5. Parks AG, Mc Partlin JF. Later repair of injuries of the anal sphincter. *Proc R Soc Med* 1971; 64: 1187-1189.
  6. Tan JJ, Chan M, Tjandra JJ. Evolving Therapy for Fecal Incontinence. *Dis Colon Rectum* 2007; 50: 1950-1967.
  7. Harii K, Ohmori K, Torii S. Free gracilis muscle transplantation with microvascular anastomosis for the treatment of facial paralysis. *Plast Reconstr Surg* 1976; 57: 133-143.
  8. Kumar PA. Cross face reanimation of the paralysed face, with a single stage microvascular gracilis transfer without nerve graft. *Br J Plast Surg* 1995; 48: 519-520.
  9. Corman ML. Gracilis muscle transposition for anal incontinence: late results. *Br J Surg* 1985; 72: S21-22.
  10. Leguit PJr, van Baal JG, Brummelkampf WH. Gracilis muscle transposition in the treatment of fecal incontinence: long term follow up and evaluation of anal pressure recordings. *Dis Colon Rectum* 1985; 28: 1-4.