

CASOS CLÍNICOS

Arteritis de Takayasu: Informe de un caso con compromiso supraaórtico y tratamiento quirúrgico* Takayasu's arteritis: report of a case with supraaortic compromise and surgical treatment

Drs. ROBERTO TAPIA R.¹, SANDRA HASBÚN A.¹, ELBA CASANOVA F.²,
Als. HÉCTOR HERNÁNDEZ P.³, CRISTÓBAL SILVA C.³, DANTE VALLES H.³

¹Servicio de Cirugía Hospital Regional, ²Servicio de Medicina Interna, Hospital Regional,
³Alumnos V año de Medicina. Universidad Católica del Maule, Talca, Chile.

RESUMEN

La arteritis de Takayasu es una vasculitis inflamatoria crónica de grandes vasos. Fue descrita por primera vez por el oftalmólogo japonés Nikito Takayasu, en el año 1908. Presentamos un caso de arteritis de Takayasu, diagnosticada clínicamente de acuerdo a los criterios del American College of Rheumatology de 1990. Se trata de una paciente de 23 años que ingresa al Hospital Regional de Talca por un accidente vascular encefálico hemisférico y sintomatología de robo subclavio. Se realiza un angio TAC que muestra compromiso severo (oclusión total) del tercio medio y distal del tronco braquiocefálico, carótida común derecha e inicio de la subclavia derecha. Además, este examen demuestra un flujo retrógrado en la arteria vertebral derecha, compatible con el síndrome de robo subclavio. Se decide corregir la oclusión subclavia mediante angioplastia, sin éxito tanto en el abordaje anterógrado como retrógrado. Finalmente se opta por un bypass protésico (politetrafluoroetileno expandido) desde la carótida común izquierda a la subclavia derecha a través de un túnel subcutáneo en la cara anterior del cuello.

PALABRAS CLAVE: *Arteritis de Takayasu, vasculitis.*

ABSTRACT

Takayasu's arteritis is a chronic inflammatory vasculitis of large vessels. It was first identified by Japanese ophthalmologist Nikito Takayasu, in 1908. A case of Takayasu's arteritis is presented, clinically diagnosed according to the criteria of the American College of Rheumatology of 1990. This is a 23 year old patient, entering Talca's Regional Hospital for a stroke, also presenting symptoms of subclavian steal. An angio CT was made, showing severe commitment (total occlusion) in the middle and distal third of the brachiocephalic trunk, right common carotid and the beginning of right subclavian artery. In addition, this

* Recibido el 18 de Abril de 2008 y aceptado para publicación el 26 de Junio de 2008.

Correspondencia: Dr. Roberto Tapia R.
1 Norte 13 Oriente s/n, Talca, Chile
E-mail: rtapia@hospitaldetalca.cl

test shows retrograde flow on the right vertebral artery, compatible with the subclavian steal syndrome. It was decided to correct the subclavian occlusion through angioplasty, without success, in both the anterograde and retrograde approach; finally opting for a prosthetic bypass (expanded polytetrafluoroethylene) from left common carotid to right subclavian artery through a tunnel of the subcutaneous front of the neck.

KEY WORDS: *Takayasu's arteritis, vasculitis.*

INTRODUCCIÓN

La arteritis de Takayasu (AT) es una vasculitis inflamatoria crónica de grandes vasos según la clasificación de Chapel Hill¹, de etiología desconocida, que afecta sobre todo la aorta y sus ramas principales. Es más frecuente en mujeres en edad reproductiva (90%), y la máxima incidencia se presenta entre la tercera y cuarta décadas de la vida; sin embargo, puede presentarse a cualquier edad, incluso durante la infancia. Es una enfermedad infrecuente en nuestro medio, su incidencia en la raza blanca se estima en 2,9 por millón de habitantes al año (EE.UU.)². Puede manifestarse clínicamente como disminución en la intensidad de los pulsos de las arterias afectadas, de donde deriva el nombre de "Enfermedad sin pulsos" como clásicamente ha sido designada.

Presentamos un caso clínico y su manejo quirúrgico en una paciente de 23 años, con afectación sintomática de tronco braquiocefálico, carótida común derecha desde su origen e inicio de arteria subclavia derecha.

CASO CLÍNICO

Paciente de sexo femenino de 23 años, sin antecedentes mórbidos de importancia, que consulta por persistente cefalea holocranea, astenia, mareos, vómitos de meses de evolución, claudicación en extremidad superior derecha y un reciente episodio de paresia facioobraquiocrural derecha que se recupera sin secuelas. Se estudia con Resonancia Magnética de encéfalo, donde se observa una lesión sugerente de infarto lenticulo-caudado derecho con discreto componente hemorrágico en su borde posterior, por lo que se ingresa al Servicio de Medicina del Hospital Regional de Talca (HRT) para su estudio.

Al examen físico, se ausculta soplo cervical derecho, ausencia de pulsos en arteria carótida, braquial, radial y ulnar derechas, pulsos conservados en carótida izquierda, extremidad superior izquierda y en miembros inferiores. Al medir la presión arterial no se consigue tomarla en extremidad superior derecha, por lo que se sospecha la presencia de AT. Se efectúa un dúplex de vasos del

cuello que muestra una oclusión completa de la carótida común derecha, oclusión de la carótida interna y externa derechas. Arterias carótida común, externa e interna izquierdas de paredes lisas y flujo normal.

En los exámenes sanguíneos se observó elevación de la velocidad de sedimentación eritrocitaria (VHS: 55 mm/hr).

Además se le realiza electrocardiograma y ecocardiograma, que resultaron normales. Ante la sospecha de AT se realizó un AngioTAC de vasos del cuello y encéfalo, el cual revela una oclusión del tronco braquiocefálico en su tercio medio y distal, de la carótida derecha e inicio de la arteria subclavia derecha. Además, hay flujo retrógrado en la arteria vertebral derecha; de esta manera se mantuvo la irrigación de la extremidad superior, lo que corresponde a un síndrome de robo subclavio.

Luego de 15 días de hospitalización es dada de alta transitoriamente con tratamiento corticoesteroidal, con diagnóstico de AT acorde con los criterios del American College of Rheumatology (ACR)³.

La paciente reingresa al Servicio de Cirugía del HRT, con la intención de llevar a cabo una resolución de su patología debido a la persistencia de claudicación en la extremidad derecha y mareos.

En un principio, se intentó realizar una angioplastia con abordaje de la arteria femoral izquierda hasta el cayado de la aorta, llegando al tronco braquiocefálico pero sin lograr traspasar la lesión (Figura 1).

A la semana siguiente se intentó la misma técnica, pero esta vez con un abordaje desde la arteria radial derecha para llegar a la arteria subclavia derecha, procedimiento igualmente frustrado, motivo por el cual se programa una cirugía, que consistió en la realización de un bypass protésico de politetrafluoroetileno expandido (PTFE), desde la arteria carótida común izquierda a la arteria subclavia derecha, a través de un túnel subcutáneo realizado en la cara anterior del cuello (Figura 2).

La paciente evoluciona favorablemente, constatándose la aparición de pulso en la arteria braquial, radial y ulnar derecha, cediendo los mareos y la claudicación intermitente.

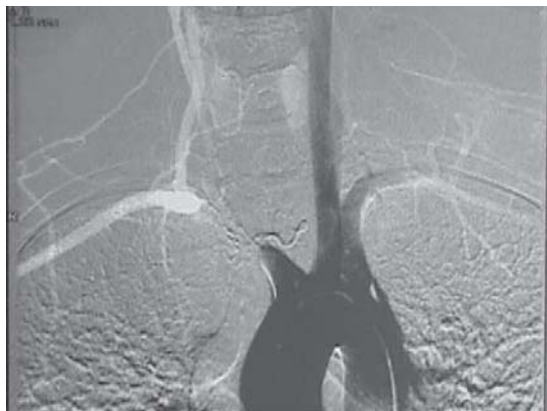

Figura 1. Angiografía de arco aórtico y vasos del cuello.

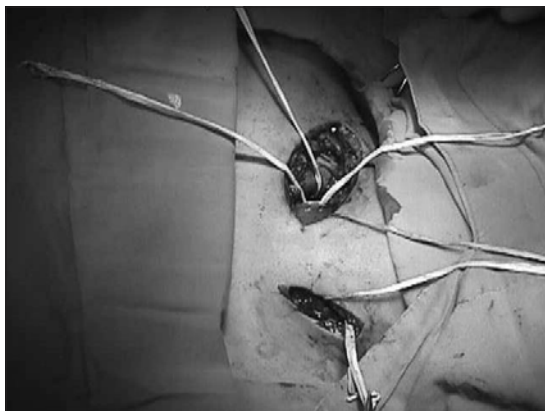


Figura 2. Anastomosis de la prótesis de PTFE con la arteria subclavia derecha, túnel subcutáneo para el bypass y anastomosis de la arteria carótida izquierda con la prótesis.

Se realiza un dúplex de vasos del cuello de control después de 45 días desde la cirugía, el que mostró permeabilidad del bypass protésico y de la arteria subclavia derecha.

DISCUSIÓN

La AT es una patología infrecuente en nuestro medio, pero se debe tener presente en mujeres jóvenes con alteraciones vasculares tales como: ausencia de pulso en extremidades, hipertensión arterial secundaria (por compromiso de las arterias renales), soplo carotídeo, claudicación intermitente de extremidades, accidentes cerebrovasculares, necrosis intestinal⁴, etc.

El diagnóstico de AT se realiza tanto clínica, como imagenológica e histológicamente. Las manifestaciones clínicas varían de acuerdo a los vasos comprometidos, afectando principalmente a la aorta y sus ramas principales, así como el tronco braquiocefálico, las arterias coronarias, carótidas, subclavias y renales. También existen criterios diagnósticos, como los publicados en 1990 por la ACR (comienzo de la enfermedad antes de los 40 años, claudicación de una extremidad, disminución del pulso arterial braquial, diferencia de la presión sistólica mayor a 10 mmHg entre los brazos, soplos sobre las arterias subclavias y/o aorta, evidencias radiológicas de estenosis u oclusión de la arteria aorta y de sus ramas principales). La presencia de tres o más de estos criterios demostró una sensibilidad diagnóstica del 90,5%, con una especificidad del 97,8%³. La paciente cumple con los 6 criterios presentados.

Con respecto a la imagenología, es útil el dúplex de los vasos del cuello porque nos muestra alteraciones del flujo, u oclusión de los vasos afectados. La angiografía permite visualizar la anatomía de los vasos sanguíneos y sus alteraciones, siendo un examen muy útil si se plantea una alternativa quirúrgica para la resolución de los defectos anatómicos que genera la patología. El diagnóstico definitivo de la AT es la biopsia de la arteria afectada.

El tratamiento endovascular, como la angioplastia transluminal es eficaz en el 50% de los casos⁵. En la paciente se intentó realizar dos procedimientos endovasculares de distinto abordaje arterial que resultaron frustrados, atribuibles al compromiso inflamatorio de los vasos comprometidos propio de la AT. Conforme a criterios muy selectivos está indicado el tratamiento quirúrgico, entre los cuales la paciente presenta: enfermedad oclusiva severa y síntomas de insuficiencia cerebrovascular por hipoperfusión cerebral global o antecedentes de infarto cerebral previo⁶. En la cirugía de bypass se prioriza el abordaje carotídeo ipsilateral por sobre el contralateral; sin embargo, debido al compromiso de la carótida derecha se decide por un bypass protésico desde la arteria carótida común izquierda a la arteria subclavia derecha, a través de un túnel subcutáneo labrado en la cara anterior del cuello. Con esta cirugía se logró eliminar la sintomatología de robo subclavio y la paciente ha evolucionado de manera satisfactoria.

REFERENCIAS

1. Jannette JC, Falk RJ, Andrassy K, Bacon PA, Churg

- J, Gross WL, et al. Nomenclature of systemic vasculitides: Proposal of an International Consensus Conference. *Arthritis Rheum* 1994; 37: 187-192.
2. Fraga A, Medina F. Takayasu's. *Arteritis*. *Curr Rheumatol Rep* 2002; 4: 30-38.
3. Ared WP, Michel BA, Bloch DA, Hunder GG, Calabrese LH, Edworthy SM, et al. The American College of Rheumatology 1990 criteria for the classification of Takayasu's arteritis. *Arthritis Rheum* 1990; 33: 1129-1134.
4. Cornejo R, Gatica H, Segovia R. Necrosis intestinal como presentación de enfermedad de Takayasu: Reporte de un caso. *Rev Méd Chile* 2002; 130: 1159-1164.
5. Kerr GS, Hallahan CW, Giordano J, Leavitt RY, Fauci AS, Rottem M, et al. Takayasu's arteritis. *Ann Intern Med* 1994; 120: 919-929.
6. Krämer AH, Valdés F, Huete I, Fava M. Takayasu's disease: selective surgical treatment. *Angio Archiv* 1986; 12: 763-766.