

CASOS CLÍNICOS

Nefrectomía parcial laparoscópica en angiomiolipoma gigante* Laparoscopic partial nephrectomy in giant renal angiomyolipoma

Drs. OCTAVIO CASTILLO C.^{1,2}, ALEJANDRO FONERÓN V.¹, IVAR VIDAL M.¹, CARLOS TAPIA M.

¹Unidad de Endourología y Laparoscopía Urológica, Clínica Indisa, ²Departamento de Urología, Facultad de Medicina, Universidad de Chile, Santiago, Chile

RESUMEN

Introducción: El angiomiolipoma es un tumor renal benigno constituido fundamentalmente por vasos sanguíneos, músculo liso y tejido adiposo. El tratamiento depende del tamaño, sintomatología y condición general del paciente. El manejo quirúrgico se debe enfocar en la preservación de la mayor cantidad de parénquima renal posible, siendo la nefrectomía parcial laparoscópica una alternativa a considerar. **Reporte del caso:** Paciente de 31 años de edad, sexo femenino, consulta en agosto del 2002 por dolor lumbar inespecífico y sintomatología de infección urinaria. La ecografía renal mostró una tumoración sólida de 4 cm en el polo superior del riñón derecho. La tomografía axial computada confirmó el diagnóstico imagenológico de angiomiolipoma renal, por lo que se decide mantener una conducta expectante. En abril del 2006 se le diagnostica un embarazo molar que requiere manejo con quimioterapia. En el estudio de diseminación se demostró un aumento de tamaño del angiomiolipoma renal de 4 cm a 9 cm de diámetro, por lo que se planifica una nefrectomía parcial laparoscópica. En enero del 2006 se realiza la nefrectomía parcial laparoscópica sin incidentes. El tiempo de isquemia fue de 47 minutos con un sangrado aproximado de 250 cc y con un tiempo operatorio de 150 minutos. No se registraron complicaciones. La biopsia de la pieza operatoria informó una lesión compatible con un angiomiolipoma. **Discusión:** El angiomiolipoma es un tumor renal benigno más frecuente en mujeres en edad media. Se puede presentar con dolor en flanco, masa palpable y hematuria, sin embargo, sobre un 50% se pesquisan de manera incidental. La tomografía axial computada es el examen que entrega mayor información respecto a la naturaleza de la lesión. El tratamiento depende del tamaño tumoral, velocidad de crecimiento, condiciones del paciente y de la sintomatología. En relación al manejo quirúrgico, la evolución de la laparoscopia ha permitido que la nefrectomía parcial laparoscópica sea una alternativa en los tumores de entre 4 a 7 cm y en localizaciones complejas, con resultados oncológicos comparables a la cirugía radical.

PALABRAS CLAVE: *Angiomiolipoma, nefrectomía parcial laparoscópica.*

* Recibido el 27 de Febrero de 2008 y aceptado para publicación el 20 de Marzo del 2008.

Correspondencia: Dr. Octavio Castillo C.

Av. Apoquindo 3990, Of. 809. Santiago, Chile. Fax: (56-2) 2282524

E-mail: octaviocastillo@vtr.net

ABSTRACT

Angiomyolipoma is a benign renal tumor. Its treatment depends on the size, symptoms and clinical condition of the patient. During its surgical excision it is imperative to preserve the highest amount possible of normal kidney tissue. We report a 31 years old female consulting for pain in the lumbar area. A kidney ultrasound showed a solid tumor measuring 4 cm in the upper segment of the right kidney. A CAT scan confirmed the diagnosis of a renal angiomyolipoma. In April 2006 she had a molar pregnancy and required chemotherapy. The imaging study showed that the size of the renal tumor increased from 4 to 9 cm. The patient was subjected to a partial laparoscopic nephrectomy. The pathology report of the surgical piece confirmed the diagnosis of angiomyolipoma.

KEY WORDS: *Angiomyolipoma, renal tumor, molar pregnancy.*

INTRODUCCIÓN

El angiomiolipoma es un tumor renal benigno constituido por vasos sanguíneos, músculo liso y tejido adiposo¹. Es más frecuente en mujeres y se asocia en forma frecuente a la esclerosis tuberosa². Clínicamente se puede presentar como episodios de dolor lumbar, hematuria, masa palpable en el flanco y eventualmente como una hemorragia retroperitoneal. Sin embargo, con la masificación de los exámenes de imagen es posible la detección de estos en etapas asintomáticas en más del 50% de los casos, teniendo una caracterización específica en la tomografía axial computada³. El tratamiento depende fundamentalmente del tamaño, sintomatología y condición general del paciente, siendo el principal objetivo la preservación de la mayor cantidad de parénquima renal posible. En este sentido nefrectomía parcial laparoscópica sería una alternativa a considerar. Si bien es cierto clásicamente se ha limitado a tumores renales no mayores a 4 cm, hay publicaciones que reportan la extirpación de tumores hasta 7 cm de diámetro^{2,4}. Reportamos el caso de un Angiomiolipoma renal de 9 cm de diámetro en polo superior del riñón derecho manejado mediante una nefrectomía parcial laparoscópica.

REPORTE DEL CASO

Paciente de 31 años de edad, sexo femenino, múltipara de dos, consulta en Agosto del 2002 por dolor lumbar inespecífico y sintomatología de infección urinaria. Se realizó ecografía renal que mostró una tumoración sólida de 4 cm en el polo superior del riñón derecho. Se completa estudio con tomografía axial computada que confirma diagnóstico imagenológico de angiomiolipoma renal (Figuras 1 y 2), por lo que se decide mantener una conducta expectante con controles ecográficos.

En abril del 2006 se diagnostica la presencia

de un embarazo molar, manejándose inicialmente con legrado. Por persistencia de la β HCG elevada, se decide tratamiento complementario con quimioterapia. En el estudio de diseminación se demostró un aumento de tamaño del angiomiolipoma renal de 4 cm a 9 cm de diámetro. Se planifica una nefrectomía parcial laparoscópica una vez completada la quimioterapia. Se completan 8 ciclos de quimioterapia con Metotrexato y Leucovorina negativizándose la β HCG al sexto ciclo.

En enero del 2006 se realiza nefrectomía parcial laparoscópica. Previa colocación de un catéter ureteral derecho Pollack 6 FR se coloca a la paciente en posición de lumbotomía derecha. Se realiza neumoperitoneo mediante aguja de Veress y se coloca el primer trocar de 10 mm en posición paraarectal derecha a nivel del ombligo. Se coloca un segundo trocar de 10 mm en la fosa ilíaca derecha, un trocar de 5 mm a nivel subcostal en línea medio clavicular y finalmente uno de 5 mm en la línea media para separación del hígado.

Previa liberación del colon ascendente se identifica la arteria y vena renal, clampeando la primera con un clamp tipo Bulldog y la segunda con un Rummel. Se disecciona el riñón identificando la lesión tumoral en la cara posterior del polo superior, y se delimita la zona de sección con el bisturí monopolar, completando la resección con tijera fría. Renorrafia en dos planos suturando el plano caliciliar con Vycril 0 continuo y el plano parenquimatoso con Vycril 0 continuo sobre 2 cigarrillos de Surgicell®, fijando la sutura con Hemolock®. Se comprueba buena perfusión renal y ausencia de sangrado. Se sutura el plano de la Gerota con Vycril 0 continuo. Se retira pieza en bolsa por el puerto de la fosa ilíaca derecha y se coloca drenaje aspirativo por contrabertura. El tiempo de isquemia fue de 47 minutos, con un sangrado aproximado de 250 cc y con un tiempo operatorio de 150 minutos. Tanto durante el procedimiento como en el postoperatorio no se registraron complicaciones.

La biopsia de la pieza operatoria reportó al

DISCUSIÓN

examen macroscópico una tumoración de 9 x 3 x 3,5 cm a modo de cresta, de coloración amarillenta, bien delimitado, cubierto en áreas por tejido adiposo en contacto con parénquima renal normal (Figura 3).

En el examen histológico se describe: Parénquima renal normal, en cuyo espesor se observa una proliferación neoplásica mixta constituida por una mezcla variable de musculatura lisa, estructuras vasculares y tejido adiposo en proporciones variables, presentándose todas las células bien diferenciadas, de carácter maduro, sin atipias significativas. Hacia el parénquima renal el tumor queda separado de la sección quirúrgica por una distancia variable mínima entre 0,3 y 0,7 cm (Figura 4). Se concluye finalmente una lesión renal compatible con un Angiomiolipoma.

El angiomiolipoma es un tumor renal benigno constituido por vasos sanguíneos, músculo liso y tejido adiposo. Este tipo de tumor fue descrito por primera vez por Fischer en 1911, pero fue Morgan en 1951, el que le dio el nombre de Angiomiolipoma. Es más frecuente en mujeres en edad media y se asocia hasta en un 20% de los casos a la esclerosis tuberosa. Habitualmente se presenta como un tumor único, pero en los casos en que se asocia a la esclerosis tuberosa son de mayor tamaño, multicéntricos, con una mayor velocidad de crecimiento y la hemorragia retroperitoneal es más frecuente¹.

Respecto a su génesis se han postulado teorías sobre la presencia de receptores para estró-

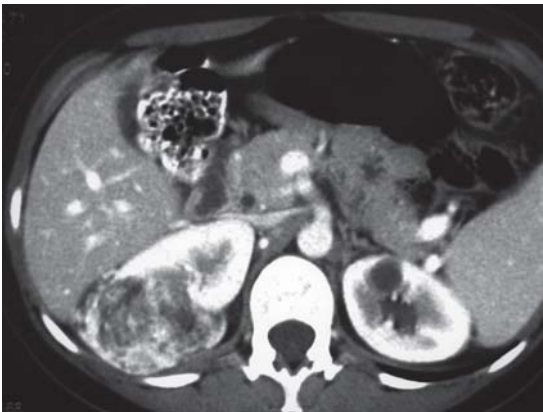

Figura 1. Tomografía axial computada que muestra gran lesión hipervascularizada y con contenido graso del polo superior derecho.

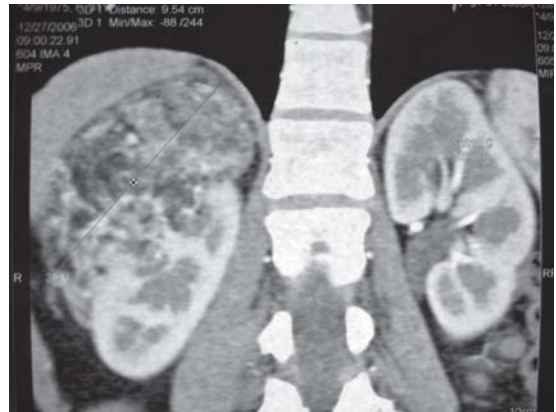

Figura 2. Tomografía axial computada con reconstrucción sagital que muestra la lesión que ocupa polo superior y cara posterior del riñón derecho.

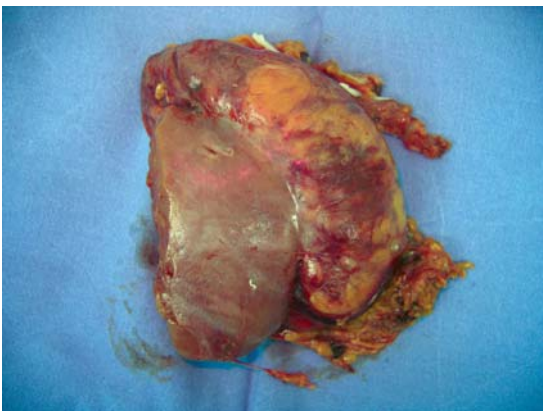


Figura 3. Imagen macroscópica de pieza quirúrgica.

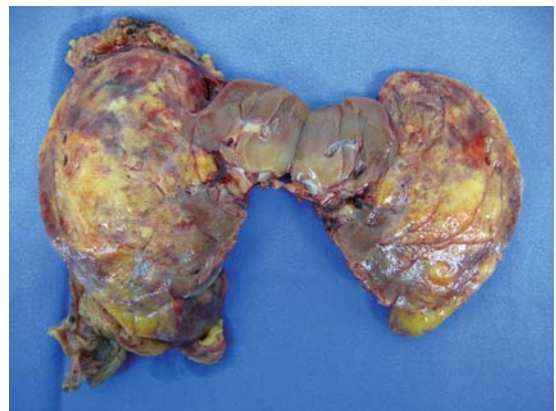

Figura 4. Imagen macroscópica con sección transversal de la lesión tumoral, mostrando al centro el margen de parénquima renal sano.

genos y progesterona en la superficie del tumor, lo cual explicaría la mayor frecuencia en mujeres².

La presentación clínica clásica con dolor en flanco, masa palpable y hematuria es muy infrecuente, siendo diagnosticados sobre un 50% de manera incidental. La hemorragia retroperitoneal, conocida como síndrome de Wunderlich, es la forma de presentación más temida encontrándose hasta en un 10% de los casos. Esta se puede sospechar por la presencia de dolor en el flanco, masa palpable, hematuria y la presencia de un shock hipovolémico. Otras formas de presentación más sutiles pueden ser la presencia de hipertensión y anemia.

En relación a la imagenología, hay una serie de hallazgos radiológicos que permiten sospechar la presencia de un angiomiolipoma. En este sentido la tomografía axial computada es el examen que entrega mayor información. De esta forma el hallazgo de tejido adiposo en la lesión, confirmado por la presencia de una densidad menor o igual a -10 UH sugieren el diagnóstico de un angiomiolipoma con una especificidad de 100% pero con una sensibilidad de 73%³.

El tratamiento de este tipo de tumores depende fundamentalmente del tamaño tumoral, velocidad de crecimiento, condiciones del paciente y de la sintomatología. Es así como la literatura clásica sugiere que las lesiones de hasta 4 cm asintomáticas pueden ser manejadas en forma expectante, con controles imagenológicos cada 6 a 12 meses. Las indicaciones para la intervención quirúrgica incluyen la presencia de una lesión de gran tamaño, la presencia sintomatología y el crecimiento durante la observación. Una de las principales metas del tratamiento quirúrgico de estos tumores es la preservación de la mayor cantidad de parénquima renal posible, para lo cual la nefrectomía parcial y la embolización selectiva son alternativas válidas. El principal uso de la angiografía es para la embolización terapéutica una vez establecido el diagnóstico. Sin embargo, la indicación más común para la embolización ha sido la hemorragia aguda debido a una ruptura espontánea del tumor, con respuestas de hasta 23 meses de duración.

La evolución de la técnica quirúrgica y en especial de la laparoscopia, así como a la mayor experiencia y habilidad de los cirujanos que la realizan, han permitido que la nefrectomía parcial laparoscópica haya expandido sus límites permitiendo el manejo de tumores de mayor tamaño y en localizaciones complejas. Es así como, apoyado estudios multicéntricos, la nefrectomía parcial laparoscópica es una alternativa para los tumores entre 4 a 7 cm con resultados oncológicos comparables a la cirugía radical^{2,4-6}. Aun más, si inicialmente la

laparoscopia estaba limitada a tumores exofíticos, pequeños, periféricos y de localización favorable, actualmente el manejo de lesiones en localizaciones más complejas es posible. Dentro de los aspectos técnicos de la nefrectomía parcial laparoscópica debemos señalar que el manejo de la isquemia renal es fundamental para evitar que se produzca un daño renal irreversible. Por este motivo, esta no debería exceder de los 30 minutos. Sin embargo, la isquemia caliente no es recomendable en tumores de localización desfavorable o en los que la reconstrucción es difícil, siendo mejor la isquemia fría en los casos en los que esta se prolonga por más 30 minutos⁷.

Respecto al abordaje, este puede ser por vía transperitoneal o retroperitoneal, siguiendo ambas los mismos principios básicos en relación al clampeo del hilio renal para obtener la isquemia y manejo de la hemostasia con sutura del lecho renal. En relación a este último punto la utilización de láser de argón o la coagulación con bipolar para obtener hemostasia son de utilidad sumado a que además, en el caso de las neoplasias de células renales, estos pueden destruir las células tumorales que puedan quedar en el margen de la resección. En este mismo sentido el uso de malla de poliglactina puede provocar una reacción inflamatoria inmunológica que podría resultar en una destrucción de células de tumorales residuales.

La respuesta a la pregunta sobre cual técnica utilizar esta determinada por la localización, tamaño de la lesión y la complejidad técnica para la resección de la masa renal, y por la preferencia del cirujano⁸. Es así como la técnica transperitoneal es la más usada para lesiones anteriores y laterales y la retroperitoneal para lesiones posteriores, posteromediales o posterolaterales.

En el caso particular del angiomiolipoma, si bien es cierto la imagenología orienta hacia una lesión benigna, no la descarta por completo. Por este motivo es necesario realizar una cirugía con un amplio margen de resección y con criterio oncológico.

CONCLUSIONES

El angiomiolipoma renal es una lesión benigna susceptible de ser manejada mediante controles periódicos. Sin embargo, cuando su tratamiento quirúrgico esta indicado, ya sea por el tamaño o la presencia de sintomatología, este debe estar enfocado a preservar la mayor cantidad de parénquima renal posible. Es así como la nefrectomía parcial laparoscópica se presenta como una alternativa efectiva y segura, y en manos experimenta-

das permite la resección de tumores de gran tamaño y de localizaciones complejas, como en este caso, donde se realizó la resección de una lesión del 9 cm del polo superior del riñón derecho sin complicaciones y con criterio oncológico.

REFERENCIAS

1. Nelson C, Sanda M. Contemporary diagnosis and management of renal angiomyolipoma. J Urol 2002; 168 (4 Pt 1): 1315-1325.
2. Finelli A, Gill I, Desai M, Tan Y, Moinzadeh A, Singh D, et al. Laparoscopic Heminephrectomy for tumor. Urology 2005; 65: 473-478.
3. Simpson E, Patel U. Diagnosis of angiomyolipoma using computed tomography-region of interest < -10 HU or 4 adjacent pixels < -10 HU are recommended as the diagnostic thresholds. Clin Radiol 2006; 61: 410-416.
4. Permpongkosol S, Colombo J, Gill I, Kavoussi L. Positive Surgical Parenchymal After Laparoscopic Partial Nephrectomy For Renal Cell Carcinoma: Oncological Outcomes. J Urol 2006; 176 (6 Pt 1): 2401-2404.
5. Permpongkosol S, Bagga H, Romero F, Sroka M, Jarrett T, Kavoussi L. Laparoscopic versus open partial nephrectomy for the treatment of pathological T1 N0 M0 Renal cell carcinoma: a 5-year Survival rate. J Urol 2006; 176: 1984-1988.
6. Ukimura O, Haber G, Remer E, Gill I. Laparoscopic Partial Nephrectomy for incidental stage pT2 or worse tumors. Urology 2006; 68: 976-982.
7. Abukora F, Nambirajan T, Albqami N, Leeb K, Jeschke S, Gschwendtner M, et al. Laparoscopic Nephron Sparing Surgery: Evolution in a Decade. Eur Urol 2005; 47: 488-493.
8. Christopher S, Gill I, Ramani A, Steinberg A, Spalviero M, Abreu S, et al. Transperitoneal versus retroperitoneal laparoscopic partial nephrectomy: patient selection and perioperative outcomes. J Urol 2005; 174: 846-849.