

ARTÍCULOS DE INVESTIGACIÓN

Prostatectomía simple (adenomectomía) laparoscópica* Laparoscopic prostatectomy (adenomectomy)

Drs. OCTAVIO CASTILLO C.^{1,2}, DIEGO DEGIOVANI M.¹, RAFAEL SÁNCHEZ-SALAS¹,
IVAR VIDAL M.¹, GONZALO VITAGLIANO¹, MANUEL DÍAZ C.¹, ALEJANDRO FONERÓN V.¹

¹Unidad de Endourología y Laparoscopia Urológica, Clínica Indisa, ²Departamento de Urología,
Facultad de Medicina, Universidad de Chile, Santiago, Chile.

RESUMEN

Introducción: La técnica quirúrgica de elección para la hiperplasia prostática benigna es la resección transuretral de próstata (RTUP), que está reservada para adenomas menores de 75 gr. La adenomectomía prostática abierta permite extirpar adenomas de gran tamaño. Se presenta una serie inicial de 27 pacientes operados mediante adenomectomía prostática laparoscópica extraperitoneal con control vascular. **Materia**l y **Métodos:** Entre Junio de 2003 y Junio de 2006, 27 pacientes fueron operados por vía laparoscópica extraperitoneal. La edad promedio fue de 65,5 años (51-82 años). El promedio de I-PSS (Score de síntomas prostáticos) fue de 20 puntos y 7 pacientes se presentaron en retención aguda de orina. Todos los pacientes fueron evaluados con tacto rectal, antígeno prostático específico (APE) y ultrasonido para determinación del volumen prostático. Todos presentaban indicación de adenomectomía prostática abierta. Se registraron datos demográficos y perioperatorios de forma prospectiva en una base de datos, los cuales se analizaron en forma retrospectiva. **Resultados:** En los 27 pacientes la técnica fue exitosa sin necesidad de conversión a cirugía abierta. El peso prostático promedio en anatomía patológica fue tasado en 95,2 gr (40 -150). El tiempo operatorio promedio fue de 123 minutos (90-180), sangrado intraoperatorio promedio fue de 415 cc (50-1.500), y sólo 4 pacientes (14,8%) fueron transfundidos. Los promedios de la estadía hospitalaria y permanencia de la sonda uretral fueron de de 3,5 días (2-7) y 4,2 días (3-7), respectivamente. Se registraron 2 complicaciones postoperatorias (7,4%). **Conclusión:** La laparoscopia ofrece una alternativa segura y menos cruenta para los pacientes con hiperplasia prostática benigna (HPB) que tengan indicación de cirugía abierta. En nuestra experiencia, es una técnica segura y reproducible.

PALABRAS CLAVE: *Laparoscopia, prostatectomía simple, hiperplasia prostática benigna.*

ABSTRACT

Introduction: Transurethral resection of the prostate (TURP) remains the gold standard for surgical treatment of benign prostatic hiperplasya (BPH). However, its application is limited to low volume adenomas (< 75 cc). Simple prostatectomy allows for the surgical treatment of large adenomas. We present our initial

* Recibido el 27 de Febrero de 2008 y aceptado para publicación el 10 de Marzo del 2008.

Correspondencia: Dr. Octavio Castillo C.

Av. Apoquindo 3990, Of. 809, Santiago, Chile. Fax: (56-2) 228 25 24.

E-mail: octaviocastillo@vtr.net

series of 27 patients with BPH, surgically treated with extraperitoneal laparoscopic simple prostatectomy (ELSP). *Materials and Methods:* Between June 2003 and June 2006, 27 patients were operated for BPH with ELSP. Median age of the series was 65.5 years. (51 a 82) Median I-PSS score was 20 points and 7 patients attended to emergency room with bladder outlet obstruction (BOO). All patients had digital rectal examination, PSA test and abdominal ultrasound to determine prostate volume. All patients had formal indication for simple prostatectomy. Demographic and surgical data were prospectively collected and retrospective analysis was performed. *Results:* 27 patients had ELSP with no conversion to open surgery. Median prostatic volume in final pathology was en 95.2 gr. (40 -150). Median operative time was 123 min (90-180). Median blood loss was 415 cc (50-1.500) and 4 patients required blood transfusions. Median hospital stay was 3.5 days (2-7), median catheterization period was 4.2 days (3-7). Postoperative complications were registered in 2 patients (7.4%). *Conclusion:* Laparoscopy offers a safe and less morbid surgical option for the treatment of BPH with formal indication of simple prostatectomy. In our experience is a feasible and reproducible technique. Accurate vascular control is mandatory.

KEY WORDS: **Laparoscopy, simple prostatectomy, benign prostatic hyperplasia.**

INTRODUCCIÓN

La hiperplasia prostática benigna es una patología frecuente en hombres. El 30% de los hombres mayores de 65 años refieren padecer síntomas del tracto urinario inferior¹. Actualmente la resección transuretral de próstata (RTUP) continúa siendo el estándar terapéutico para el tratamiento de adenomas mayores de 30 cc. Sin embargo, un 10% de los pacientes no se benefician de ella. Su mayor limitación está directamente relacionada con el volumen de la próstata que determina en forma directa el tiempo de resección.

A su vez la existencia de litiasis vesical, divertículos vesicales, hernias inguino-escrotales y anquilosis de cadera, entre otras afecciones, pueden limitar los resultados de esta técnica¹⁻⁷. A su vez el tratamiento de ablación prostática con láser de Holmium ha mostrado ser superior a otras opciones terapéuticas⁸⁻¹¹.

La adenomectomía abierta se diferencia principalmente de la RTUP por la capacidad de extirpar completamente adenomas prostáticos de gran tamaño. Pese a esto posee mayor morbilidad quirúrgica y post-operatoria siendo una cirugía cruenta con una importante pérdida de sangre y de estadía hospitalaria más prolongada^{12,13}. El desarrollo de la cirugía laparoscópica en urología se ha incrementado en los últimos años, ganando gran interés la prostatectomía radical laparoscópica para el cáncer de próstata órgano confinado^{14,15}. En comparación con la prostatectomía radical retropúbica, esta técnica ha demostrado grandes beneficios debido a su corto período de convalecencia, bajo nivel de dolor post-operatorio y pronta reinserción socio-laboral¹⁶⁻¹⁸.

Motivados por los excelentes resultados obtenidos con la prostatectomía radical laparoscópica se decidió ofrecer el abordaje laparoscópico a una

serie de pacientes que tenían indicación de cirugía abierta de próstata por hiperplasia benigna prostática para determinar su real aplicación clínica.

Se comunica una casuística de 27 pacientes operados de adenoma de próstata con control vascular por vía laparoscópica extraperitoneal.

MATERIAL Y MÉTODO

La serie está constituida por 27 pacientes a quienes se les realizó una adenomectomía prostática laparoscópica extraperitoneal, entre Junio de 2003 y Junio de 2006. Previamente todos los pacientes dieron su consentimiento informado. Se incluyeron los pacientes con síntomas urinarios inferiores (LUTS) debido a hiperplasia prostática benigna (HPB) y con indicación precisa de cirugía debida a retención urinaria, insuficiencia renal asociada a HPB, litiasis vesical, infecciones urinarias recurrentes y hematuria persistente. Todos ellos con incrementos de los síntomas o refractarios al tratamiento médico. No hubo criterios de exclusión debido al tamaño prostático. Todos los pacientes se sometieron a evaluación cardiovascular previa, evaluación del Score Internacional de Síntomas Prostáticos (IPPS), determinación del PSA, creatinina sérica y análisis de orina. Se realizó en todos los casos ecografía prostática transabdominal para determinar el tamaño prostático, dilatación del sistema urinario superior y evaluar el residuo post-miccional.

Se les realizó uroflujometría a pacientes seleccionados. La información fue recolectada prospectivamente en una base de datos y se la analizó en forma retrospectiva. Las variables analizadas fueron: tiempo operatorio, tasa de transfusiones, tasa de hemorragia intraoperatoria, tasa de con-

versión quirúrgica, tiempo de sonda y complicaciones perioperatorias.

Descripción de la técnica

Se realiza anestesia general y se administra una dosis única de una cefalosporina de 1^{ra} generación. El paciente es colocado en decúbito dorsal en ligera posición de Trendelenburg con los miembros inferiores en abducción de cadera en una litotomía modificada por flexión de las rodillas a 45° (Figura 1).

El primer tiempo de esta cirugía consiste en crear un espacio pre-peritoneal mediante la utilización de un balón disector que posibilita la disección del espacio de Retzius. Un trocar de Hasson de 12 mm se coloca a nivel umbilical por donde se realiza la insuflación de CO₂ a una presión de 15 mmHg. Se utiliza una óptica de 0° y, bajo visión se colocan 2 trocates de trabajo derecho e izquierdo de 5 mm, a 2 cm del pubis y a 3 cm de la línea media. En ambos flancos se coloca un trocar de 10 mm en la línea hemiclavicular en posición paraumbilical izquierda y 5 mm a derecha (Figura 2).

Luego de controlar la correcta ubicación de los puertos de trabajos se comienza la disección del espacio de Retzius, liberando la próstata y la vejiga de la grasa que las cubre. Con coagulación monopolar se disecciona e incide la fascia endopélvica a ambos lados de la próstata, sin seccionar los ligamentos puboprostáticos. Se expone el ápex prostático para controlar el complejo de la vena dorsal con uno o dos puntos transfixiantes de ácido poliglicólico 0, con aguja CT-1 y con un largo de 20 cm. Luego, los pedículos laterales véscico-prostáticos son controlados con un punto en X de ácido poliglicólico 0, CT-1 en el ángulo diedro que forma la glándula prostática con la vejiga a nivel postero-

lateral, según la técnica para cirugía abierta descrita por Walsh¹¹ (Figura 3).

Se realiza una incisión longitudinal con el bisturí armónico que incluye la cápsula prostática y la vejiga, identificando el cuello vesical, el adenoma y el trigono. Para lograr una adecuada exposición del campo quirúrgico se toma el ángulo véscico-prostático de la incisión con un punto de Vycril 2-0 que se fija al ligamento de Cooper a ambos lados (Figura 4).

Se incide la mucosa del cuello vesical en forma circunferencial con el bisturí armónico y se identifica el plano capsular prostático, para luego proceder a la enucleación del adenoma en forma instrumental con el aspirador y la tijera del bisturí armónico, seccionando la uretra bajo visión. La pieza es colocada en una bolsa y es separada del campo operatorio para ser extraída al final de la cirugía.

La trigonización se realiza suturando la mucosa trigonal a la uretra con 3-4 puntos de Vycril 2-0, con aguja VR-6. Con esto no queda ninguna cavidad cruenta. Se coloca la sonda Foley triple vía n° 22 Fr. Se cierra la cápsula prostática y la vejiga con una sutura continua de ácido poliglicólico 0, con aguja CT-1 de 25 cm, realizando luego el llenado de la vejiga con 200 cc de solución fisiológica para comprobar la hermeticidad de la sutura. Se procede a la extracción de la pieza mediante morcelación por el puerto umbilical. Se comprueba nuevamente la hemostasia y se deja un drenaje aspirativo por contrabertura lateral. Se retiran los puertos de entrada bajo visión laparoscópica y se evacua el neumoperitoneo, suturando la aponeurosis de las punciones. Por último, se coloca irrigación continua de solución fisiológica por la sonda Foley para lavado vesical.

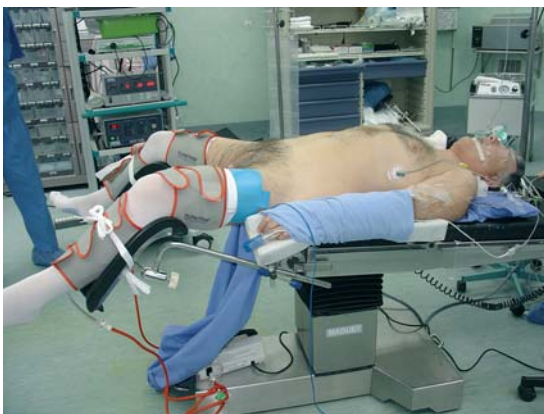

Figura 1. Posición de litotomía modificada para la cirugía.

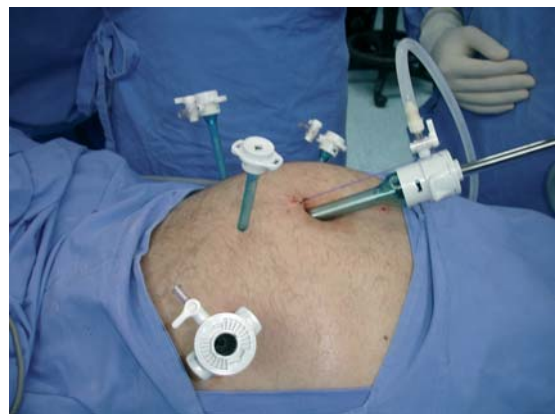

Figura 2. Posición de los puertos de trabajo.

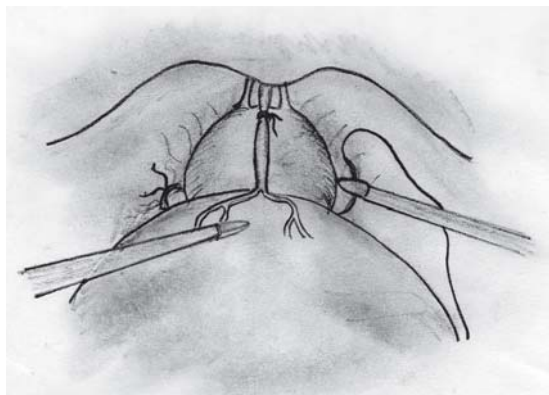


Figura 3. Esquema que ilustra el control vascular del complejo venoso dorsal y de los pedículos prostáticos previo a la enucleación del adenoma.

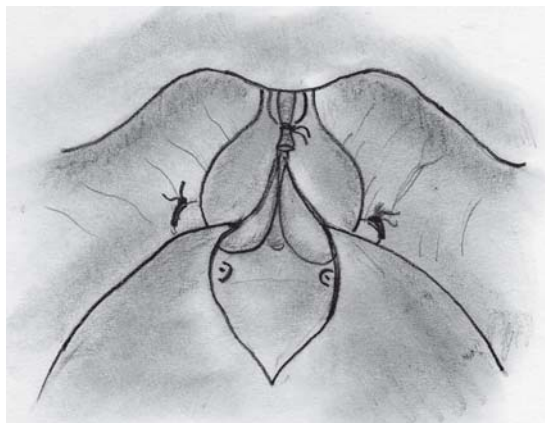


Figura 4. Esquema que muestra la incisión longitudinal de la cápsula prostática y de la vejiga para luego proceder a la enucleación del adenoma.

RESULTADOS

Los 27 pacientes portadores de adenoma de prostático fueron operados enteramente por vía laparoscópica extraperitoneal, sin conversión a cirugía abierta. El tiempo operatorio promedio fue de 123 minutos (rango 90-180 de minutos). El sangrado intraoperatorio fue de 415 cc con una variación de 50 a 1.500 cc. Sólo 4 pacientes (14,8%) fueron transfundidos, con 2 unidades de glóbulos rojos cada uno. No se presentaron complicaciones intraoperatorias. Un paciente presentó una fístula urinaria por lo cual fue reintervenido en forma laparoscópica en el 4º día postoperatorio. Se reparó la vejiga y la cápsula prostática. En otro paciente se produjo una retención aguda de orina post extracción de sonda vesical al 3º día postoperatorio, esto derivó en su recolocación por un período de una semana. La estadía de hospitalización fue de 3,5 días (rango 2-7 días), con un tiempo de permanencia de sonda vesical de 4,2 días (rango 3-7 días).

El informe anatomopatológico de las piezas quirúrgicas en todos los casos resultó en hiperplasia benigna de próstata, con un peso promedio de 95,2 gramos (rango de 40 a 150 gramos).

No se registraron complicaciones tardías ni mortalidad. El tiempo promedio de seguimiento fue de 23 meses (rango 14 a 30 meses) y todos los pacientes se encuentran libres de síntomas.

DISCUSIÓN

Nuestros resultados indican que la prostatectomía simple laparoscópica es una alternativa para el tratamiento de la HPB. La presente serie clínica

evidencia que los pacientes con HPB e indicación de cirugía pueden ser intervenidos por vía laparoscópica en forma segura, implementado minuciosamente la técnica descrita de control vascular.

Consideramos un adecuado control vascular como un paso fundamental de la cirugía, para limitar y controlar la hemorragia intraoperatoria. La apertura de la fascia endopélvica y el control vascular del plexo dorsal venoso junto con los pedículos vasculares prostáticos, aparecen como los pasos más difíciles que debemos superar. Debemos tomar nuestro tiempo en el control vascular de la prostatectomía, tal como lo hacemos en la cirugía abierta^{5,12}.

Mariano et al¹⁶, reportaron el primer caso de prostatectomía simple laparoscópica con control vascular para un adenoma de 120 grs, con un sangrado intraoperatorio de 800 cc y un tiempo quirúrgico de cuatro horas. Van Velthoven et al¹⁷, han presentado una serie de 18 pacientes con prostatectomía simple laparoscópica con control de los pedículos laterales. En esta serie el tiempo quirúrgico fue de 145 minutos y el sangrado de 192 cc. El peso promedio de las muestras fue de 47,6 grs. Sotelo et al¹⁸, reportaron una serie de 17 pacientes sometidos a prostatectomía simple laparoscópica con un tiempo de cirugía de 156 minutos, un promedio de sangrado operatorio de 516 cc y un peso promedio de la glándula de 72 grs.

Estas series muestran un tiempo quirúrgico y un sangrado intraoperatorio similares a los publicados en nuestro trabajo, sin embargo, el peso de las muestras de nuestra serie superan a los anteriormente nombrados (Tabla 1).

Tabla 1.

Series	n Pacientes	Edad (años)	Técnica	Cateterización (días)	Tiempo qx (min)	Hosp. (días)	Sangrado (ml)	Conversión	Compliaci3n (%)	Prost. Vol. (gr)
Mariano B et al 2002	1	71	Transp	NE	225	4	800	No	lleo	120
Van Velthoven R et al 2004	18	67,8	Millin	3	145	5,9	192	No	27,7	47,6
Nadler B et al 2004	1	76	Fuller	10	350	3	300	No	No	170
Sotelo R et al 2005	17	69,7	Transp Extrap	6,3	156	2	516	No	19	72
Mariano B et al 2006	60	68,5	Transp	4,6	138	3,4	330	No	6,6	144,5
Porpiglia et al 2006	20	71	Extrap	6,3	127,2	7,8	411,6	No	5	94,2
Castillo O et al 2006	27	65,5	Extrap	4,2	123	3,5	415,3	No	7,4	112

T. qx: Tiempo quirúrgico; Transp: Transperitoneal; Extrap: Extraperitoneal.

Creemos que la realizaci3n de la prostatectomía simple laparoscópica para grandes adenomas depende en gran medida de un adecuado y seguro control vascular. Debería ser de gran importancia establecer una comparaci3n objetiva entre la prostatectomía simple laparoscópica y la cirugía abierta, pero estudios prospectivos randomizados comparando estas dos técnicas son poco probables de esperar cuando existen en la actualidad un amplio espectro de procedimientos mínimamente invasivos para el tratamiento de la HPB; los esfuerzos comparativos en este momento tienden a revisar la eficacia de técnicas como el láser holmium^{11,19}.

Recientemente Baumert et al²⁰, presentaron un trabajo interesante con una comparaci3n entre la cirugía abierta y la prostatectomía simple laparoscópica, en donde muestra resultados ventajosos para esta última técnica en relaci3n al sangrado intraoperatorio (promedio de 367 cc), días de hospitalizaci3n y retiro de sonda vesical. Además mostraron un peso promedio de 74 gr y 81 gr para las muestras prostáticas por técnica abierta. El tiempo laparoscópico fue mayor comparado con las técnicas abiertas.

Las limitaciones en nuestro estudio pueden ser en relaci3n a la uroflujometría para evaluar los resultados pre y postoperatorios. En nuestra práctica la uroflujometría se reserva sólo para pacientes con indicaci3n específica de descarte de otra etiología del síndrome obstructivo urinario bajo.

Aún cuando reconocemos la preferencia en la ecografía transrectal prostática para evaluar el volumen de la glándula¹, en nuestro estudio preferimos escoger la ecografía vía transabdominal para determinar en un mismo y simple procedimiento el estado del sistema urinario superior y el residuo postmiccional.

Es importante recordar que tanto la terapia farmacológica como los procedimientos mínimamente invasivos para tratar la HPB tienen un costo elevado y no están al alcance de toda la poblaci3n. Aunque encontremos cierto consenso en algunos sitios en determinar a la prostatectomía simple abierta como el *standard de tratamiento*, consideramos que la prostatectomía simple laparoscópica podría representar una buena opci3n quirúrgica, pero debemos prestarle mucha atenci3n a los detalles técnicos de la misma.

CONCLUSIONES

La prostatectomía simple laparoscópica con control vascular es un procedimiento seguro y efectivo para el tratamiento de la HPB. En nuestra experiencia esta técnica quirúrgica mostró ser reproducible y con escasa morbilidad perioperatoria; sin embargo, debemos seguir desarrollando la curva de aprendizaje para obtener los mejores resultados.

REFERENCIAS

1. Tubaro A, Carter S, Hind A, Vicentini C, Miano L. A prospective study of the safety and efficacy of suprapubic transvesical prostatectomy in patients with benign prostatic hyperplasia. *J Urol* 2001; 166: 172-176.
2. Luttwak Z, Lask D, Abarbanel J. Transvesical prostatectomy in elderly patients. *J Urol* 1997; 157: 2210-2211.
3. Koshiba K, Egawa S, Ohori M. Does transurethral of the prostate pose a risk to life? 22-year outcome. *J Urol* 1995; 153: 1506-1509.
4. Sandhu JS, Te AE. Open prostatectomy. *Atlas Urol Clin* 2002; 10: 17-26.
5. Shaheen A, Quinlan D. Feasibility of open simple prostatectomy with early vascular control. *BJU Int* 2003; 93: 349-352.
6. Lam SJ, Volpe MA, Kaplan SA. Transurethral resection and incision of the prostate. *Atlas Urol Clin* 2002; 10: 27-33.
7. Moody J, Lingeman JE. Holmium laser enucleation for prostate adenoma greater than 100 gr: Comparison to open prostatectomy. *J Urol* 2001; 165: 459-462.
8. Hoffman RM, Macdonald R, Slaton JW, Wilt TJ. Laser prostatectomy *versus* transurethral resection for treating benign prostatic obstruction: A systematic review. *J Urol* 2003; 169: 210-215.
9. Rainer K, Karin L. Transurethral holmium laser enucleation versus transvesical open enucleation for prostate adenoma greater than 100 gr: A randomised prospective trial of 120 patients. *J Urol* 2002; 168: 1465-1463.
10. Amen-Palma JA, Arteaga RB. Hemostatic technique: Extracapsular prostatic adenomectomy. *J Urol* 2001; 166: 1364-1367.
11. Walsh PC, Oesterling JE. Improved hemostasis during simple retropubic prostatectomy. *J Urol* 1990; 143: 1203-1204.
12. Condie JD, Cutherell L, Mian A. Suprapubic prostatectomy for benign prostatic hyperplasia in rural Asia: 200 consecutive cases. *Urology* 1999; 54: 1012-1216.
13. Guillonneau B, El-fettouh H, Baumert H. Laparoscopic radical prostatectomy: Oncological evaluation after 1000 case at Montsouris Institute. *J Urol* 2003; 169: 1261-1266.
14. Cathelineau X, Cahill D, Rozet F. Transperitoneal or extraperitoneal approach for laparoscopic radical prostatectomy: A false debate over a real challenger. *J Urol* 2004; 171: 714-716.
15. Weizer AZ, Silverstein AD, Young MD, Vieweg J, Paulson DF, Dahm P. Prospective evaluation of pain medication requirements and recovery after radical perineal prostatectomy. *Urology* 2003; 62: 693-697.
16. Mariano BM, Graziottin TM, Tefilli MV. Laparoscopic prostatectomy with vascular control for benign prostatic hyperplasia. *J Urol* 2002; 168: 2528-2529.
17. Van Velthoven R, Peltier A, Laguna MP. Laparoscopic extraperitoneal adenomectomy (Millin): Pilot study on feasibility. *Eur Urol* 2004; 45: 103-109.
18. Sotelo R, Spaliviero M, García Seguí A, Hasan W, Novoa J, Desai MM, et al. Laparoscopic retropubic simple prostatectomy. *J Urol* 2005; 173: 757-760.
19. Rassweiler J, Sentker L, Seeman O. Laparoscopic radical prostatectomy with the Heilbronn technique: An analysis of the first 180 case. *J Urol* 2001; 166: 2101-2104.
20. Baumert H, Ballaro A, Dugardin F, Kaisary AV. Laparoscopic versus open simple prostatectomy: a comparative study. *J Urol* 2006; 175: 1691-1694.