

## IMÁGENES Y CIRUGÍA

# Lipoma rectal submucoso prolapsado a través del ano\* Submucosal rectal lipoma prolapsed

Drs. GUILLERMO BANNURA C.<sup>1</sup>, DANIEL SOTO C.<sup>1</sup>, PAULINA PEÑALOZA M.<sup>2</sup>

<sup>1</sup>Servicio y Departamento de Cirugía, <sup>2</sup>Servicio Anatomía Patológica,  
Hospital Clínico San Borja Arriarán. Facultad de Medicina, Universidad de Chile, Santiago, Chile.

Paciente mujer de 64 años, 3 hijos (parto vaginal), hipertensa, daño hepático crónico por VHC y portadora de un aneurisma de la aorta abdominal. Historia de prolapso de masa rectal durante la defecación de 5 meses de evolución, reductible con maniobras digitales. Consulta en servicio de urgencia por rectorragia e imposibilidad de reducir la masa rectal. Colonoscopia informa la existencia de un "pólipo sigmoideo gigante con pedículo ancho", sin otras lesiones hasta ciego. Al examen se aprecia formación polipoidea que prolapsa a través del ano, de 10 cm de longitud, irreductible, de consistencia gomosa, con mucosa conservada de color violáceo (Figura 1).

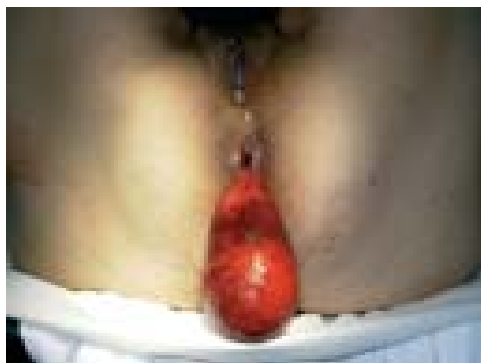


Figura 1. Lipoma prolapsado a través del ano simulando un gran "pólipo".

Se interviene con anestesia regional y se efectúa una resección completa de la masa protruida, suturando la base de implantación con Vicryl 3/0 por parcialidades (Figura 2). Alta al día siguiente y evolución sin complicaciones.

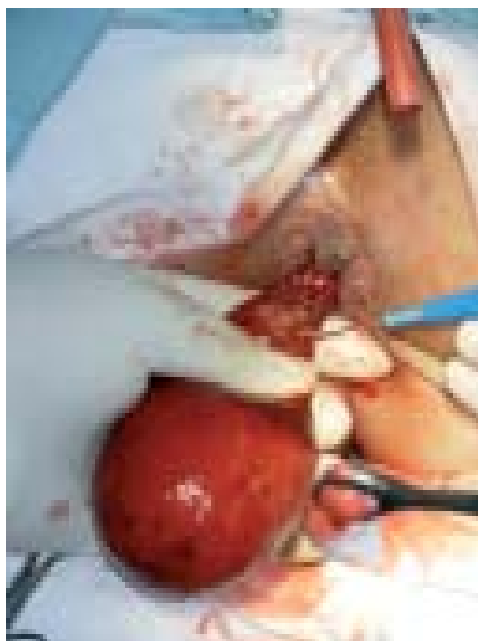

Figura 2. Resección transanal completa de la masa.

\* Recibido el 26 de Abril de 2008 y aceptado para publicación el 22 de Mayo del 2008

Correspondencia: Dr. Guillermo Bannura C.  
Las Limas 1622, Santiago, Chile.  
E-mail: gbannura@vtr.net

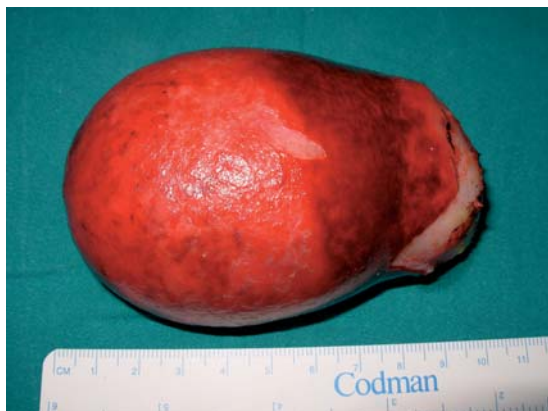

Figura 3. Pieza quirúrgica (cara externa).

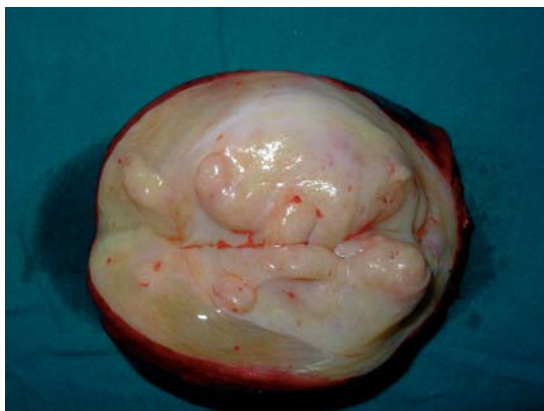

Figura 4. Pieza quirúrgica al corte.

Informe anatomopatológico: "Nódulo pardovioláceo de 8 x 5,5 x 5 cm de superficie lobulada amarilla grisácea, sólida, elástica y brillante. Tumor submucoso mesenquimático mixto constituido por tejido adiposo maduro y conectivo laxo con extensas áreas mixoides ricamente vascularizadas, sin atipias ni mitosis. Rectitis crónica ulcerativa y hemorrágica (Figuras 3 y 4). Asintomática desde el punto de vista proctológica luego de un año de seguimiento.

#### COMENTARIO

Los casos de lipoma submucoso prolapsado a través del ano son muy raros y habitualmente se originan en el colon sigmoides. El tratamiento consiste en la resección segmentaria por vía abdominal. En el caso que se presenta, la excepcional localización en el recto por debajo de la reflexión

peritoneal permitió el abordaje perineal en un paciente de alto riesgo quirúrgico.

#### REFERENCIAS

1. Jiménez Escovar F, García Alonso M, Esteban Collazo F, Cerdán M. Prolapso anal de un lipoma de colon sigmoide. Rev Esp Enf Dig 2005; 97: 839-840.
2. Lyra G, Ribeiro Coutinho RPC, Correia Leal R. Lipoma colónico mimetizando pólipo gigante parido - Relato de caso. Rev Bras Coloproct 2004; 24: 63-64.
3. Schultz S, Cheung P. Intussuscepting lipoma with prolapse through the rectum. J Med Soc N J 1974; 71: 761-763.
4. Evans JC, Carter P, Shabir S, Gavey CJ. Submucosal rectal lipoma presenting as rectal prolapse. Clin Radiol 2002; 57: 523-525.