

## CASOS CLÍNICOS

# Quiste hidatídico pancreático. Reporte de un caso\*

## Pancreatic hydatid cyst. Report of one case

Drs. ATTILA CSENDES J.<sup>1</sup>, PATRICIO BURDILES P.<sup>1</sup>, PAULA CSENDES G.<sup>2</sup>, MARCO ALBÁN G.<sup>1</sup>, RICARDO ZAMORANO S.<sup>1</sup>

<sup>1</sup>Departamento de Cirugía, <sup>2</sup>Servicio de Imagenología, Hospital Clínico Universidad de Chile, Santiago, Chile

### RESUMEN

Se presenta el caso de un paciente con dolor epigástrico de intensidad progresiva, cuyos estudios de imágenes revelaron la presencia de una lesión quística de la cabeza de páncreas. Se realizó una pancreato-duodenectomía. El estudio anatomopatológico reveló un quiste hidatídico de la cabeza de páncreas, siendo el primer caso publicado en nuestra literatura nacional.

PALABRAS CLAVE: **Quiste hidatídico, páncreas, pancreatectomía.**

### SUMMARY

We report a 56 years old male consulting for a progressive epigastric pain lasting eight months. An abdominal ultrasound and a magnetic resonance showed a cystic lesion in the head of the pancreas and bile duct dilatation. He was operated, performing a pancreatoduodenectomy with a Roux en Y gastrojejunostomy. The patient has a postoperative pneumonia but the rest of the evolution was uneventful and was discharged at the tenth postoperative day. The pathological diagnosis of the surgical piece was a pancreatic hydatid cyst.

KEY WORDS: **Hydatid cyst, pancreas, pancreatectomy.**

### INTRODUCCIÓN

Los quistes hidatídicos del páncreas son extremadamente raros (0,2-2%) y por lo general solitarios. En el 50% de los casos el quiste está localizado en la cabeza<sup>1</sup>. Frecuentemente son asintomáticos, presentándose en ocasiones con cuadros de ictericia obstructiva o dolor. Esta patología debe ser considerada en el diagnóstico diferencial de lesiones quísticas pancreáticas, como abscesos o neoplasias, especialmente cuando aparecen en individuos de regiones endémicas como Chile<sup>2</sup>.

La mejor opción terapéutica es la cirugía, estableciéndose además como método diagnóstico definitivo de este cuadro<sup>3</sup>.

Nosotros reportamos un caso de quiste hidatídico primario del páncreas, que fue operado bajo la sospecha diagnóstica de neoplasia de este órgano

### CASO CLÍNICO

Paciente de sexo masculino, de 56 años de edad, con antecedentes de colecistopancreatitis hace 25 años, colecistectomizado, artritis reuma-

\*Recibido el 1 de Junio de 2007 y aceptado para publicación el 8 de Agosto de 2007.

Correspondencia: Dr. Attila Csendes J.  
Santos Dumont 999, Santiago, Chile  
Fax: 56-2-7775043  
e-mail: acsendes@redclinicauchile.cl

toidea en tratamiento, enfisema pulmonar, hernia hiatal, reflujo gastroesofágico y tabaquismo. Cuadro clínico de 8 meses de evolución, caracterizado por dolor epigástrico, intermitente, transfixiante, de intensidad progresiva, sin asociación a otros síntomas. Consulta a cirujano quién solicita ecotomo-

grafía abdominal y colangiorenancia que evidencian, ambas, una formación quística en la cabeza de páncreas con dilatación de la vía biliar intra y extrahepática, y dilatación del conducto central pancreático (Figuras 1 a 4).

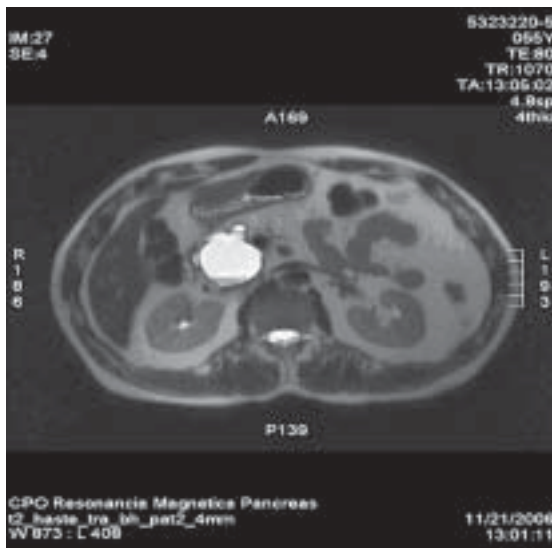


Figura 1. Resonancia magnética de páncreas en fase II, que muestra lesión quística irregular de la cabeza de páncreas.

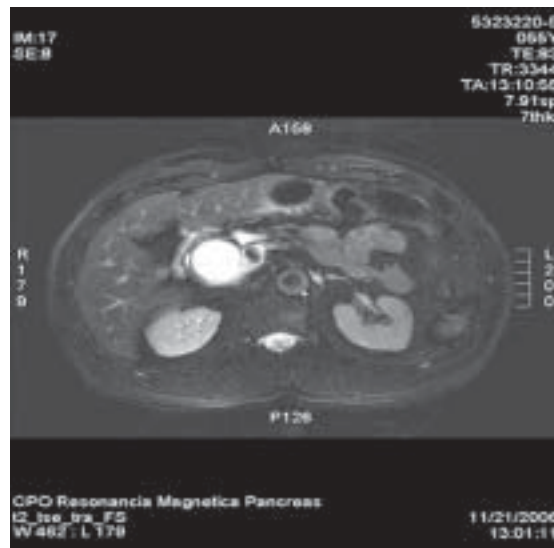


Figura 2. Resonancia magnética de páncreas que muestra compresión y dilatación del conducto pancreático.

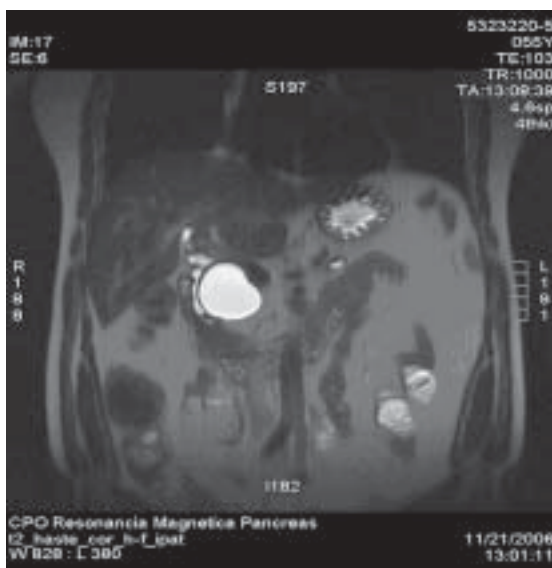

Figura 3. Resonancia magnética de abdomen que muestra desplazamiento y compresión de la vía biliar.

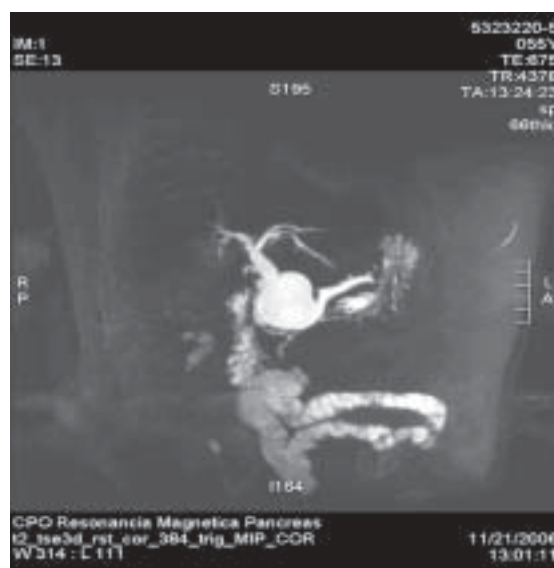

Figura 4. Colangiorenancia con compromiso y dilatación colédoco y conducto de Wirsung.

Al examen físico, sin hallazgos patológicos. Exámenes de laboratorio, hemograma, perfil hepático, perfil bioquímico y pruebas de función renal, dentro de rangos normales.

Ingresa con diagnóstico de tumor de cabeza de páncreas, sospechoso de neoplasia maligna, para resolución quirúrgica.

En el intraoperatorio se encuentra una masa quística en la cabeza de páncreas, de 4 cm de diámetro, sin infiltración a órganos vecinos, y dilatación del conducto de Wirsung, que da salida a un contenido lechoso (Figuras 5 y 6).

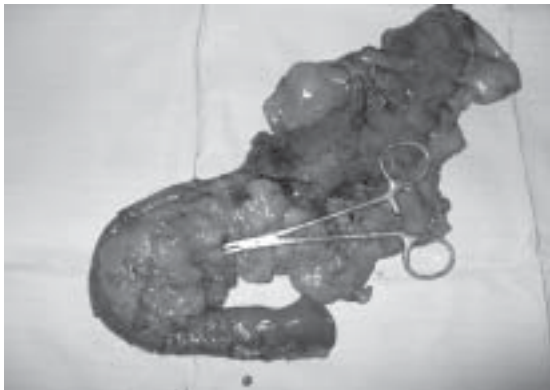


Figura 5. Pieza quirúrgica extirpada que incluye estómago distal, duodeno, colédoco distal y cabeza y cuerpo páncreas.

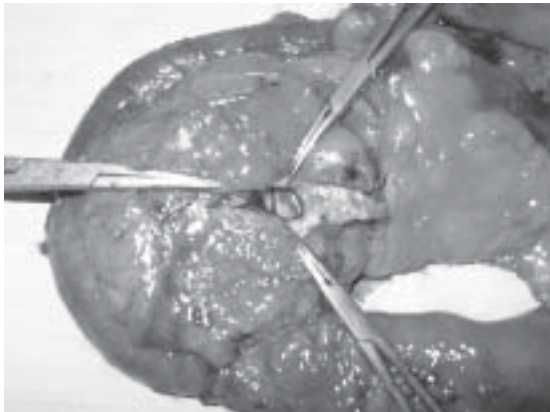


Figura 6. Pieza quirúrgica extirpada: duodeno, cabeza y cuerpo páncreas y exposición de quiste hidatídico.

Se realiza una pancreatoduodenectomía, con pancreatogastroanastomosis, hepaticoyeyunoanastomosis y gastroyeyunoanastomosis en Y de Roux.

Buena evolución postoperatoria, iniciando la nutrición enteral a las 48 horas, con manejo del

dolor por analgesia peridural y endovenosa, profilaxis antibiótica con Ciprofloxacino y débito serohemático por ambos drenajes de 50 a 100 cc por día. Al cuarto día postoperatorio se diagnostica una neumonía basal derecha, tratada favorablemente con esquema antibiótico nosocomial. Se realiza radiografía de control de la anastomosis al séptimo día la que no evidencia filtraciones, retirando drenajes y SNY, iniciando alimentación oral al noveno día, siendo dada de alta al décimo día postoperatorio.

Biopsia definitiva informa Quiste Hidatídico de páncreas.

## DISCUSIÓN

La hidatidosis es una zoonosis endémica, especialmente en la IX región, con 40 casos nuevos al año, frecuentemente jóvenes, sin predominancia de sexo<sup>4</sup>.

Puede producir quistes en cualquier tejido, hígado (70%), pulmones (10%) músculos (5%), bazo (2%) y cerebro (1,5%), siendo otras localizaciones, hueso, tiroides, mama y páncreas, muy poco frecuentes de encontrar<sup>5</sup>.

La localización pancreática es inusual, con una frecuencia reportada de 0,2 - 2%<sup>1,6,7</sup>. Son generalmente quistes solitarios, ubicados, en orden de frecuencia, en la cabeza (50%), cuerpo (30%) y cola (20%)<sup>6</sup>. Su forma de presentación es muy variada, dependiendo del tamaño y localización, siendo la más frecuente su hallazgo casual como una masa epigástrica asintomática<sup>7</sup>. Si se ubica en la cabeza puede presentarse un cuadro de ictericia obstructiva, estenosis duodenal y compresión de conductos pancreáticos; en el cuerpo y cola, dolor abdominal, baja de peso y anorexia<sup>8</sup>.

El diagnóstico raramente es hecho antes de la cirugía. Se encuentra hipereosinofilia en el 25% de los pacientes y un Test de Elisa (+) en el 85%<sup>9</sup>, siendo la ecografía abdominal el método imagenológico de elección en la que podemos encontrar una masa quística única, multilobulada o con una membrana ondulante y, como ayuda adicional, la TAC y la RNM, en conjunto métodos de escasa sensibilidad en este cuadro<sup>8,10</sup>. Debe plantearse diagnóstico diferencial, basado en la epidemiología local, con otras afecciones tales como pseudoquistes, abscesos, neoplasias serosas o mucinosas, cistoadenocarcinoma, sarcoma pleomorfo, neoplasia vascular y metástasis quística.

Excepcionalmente provocan complicaciones agudas: perforación espontánea o traumática a cavidad peritoneal, rotura y evacuación por conducto pancreático, rotura en tracto gastrointestinal

o dentro del árbol biliar, infección, compresión extrínseca de colédoco intrapancreático, pancreatitis aguda o crónica y trombosis mesentérica<sup>12,11</sup>.

El tratamiento óptimo es la cirugía, siendo de elección la resección completa, con pancreatoduodenectomía en quistes de la cabeza y pancreatetectomía distal en los ubicados en la cola. Como alternativas, también se mencionan la marsupialización, la cistoperiquistectomía parcial, la cistoenteroanastomosis y el drenaje percutáneo, siendo el grado de recurrencia muy bajo debido a

la extensión de la resección casi siempre utilizada<sup>1</sup>.

Este caso corresponde al primero encontrado en nuestro hospital, no encontrando en las publicaciones nacionales reportes de quistes hidatídicos pancreáticos a pesar de ser una zona con alta prevalencia de la enfermedad, lo que corrobora la rareza del hallazgo. Tal como se manifiesta en la literatura internacional, nuestro paciente tuvo el diagnóstico solo tras el informe anatomopatológico.

## REFERENCIAS

1. Brown RA, Millar AJ, Steiner Z, Krige JE, Burkimsher D, Cywes S. Hydatid cyst of the pancreas—a case report in child. *Eur J Pediatr Surg* 1995; 5: 121-124.
2. Coskun T, Kama NA, Dener C, Gozalan U. Primary hydatid disease of the pancreas. *Am. J. Gastroenterol.* 1997; 92: 899-900.
3. Faraj W, Selmo F, Khalifeh M, Jamali F. Laparoscopic resection of pancreatic hydatid disease. *Surgery.* 2006; 139: 438-441.
4. Servicio de Cirugía Hospital Regional de Temuco. Estadísticas quirúrgicas año 2000.
5. Vadala G, Buffone A, Giarlotta R, Vadala V, Patti P, Falanga RA. Case of echinococcal cyst in the round ligament of the liver: Preliminary note. *Minerva Med* 1985; 76: 647-649.
6. Dahniya MH, Hanna RM, Ashebu S, Muhtaseb SA, el-Baltagi A, Badr S, et al. The imaging appearances of hydatid disease at some unusual sites. *Br J Radiol* 2001; 74: 283-289.
7. Abi F, el Fares F, Khaiz D, Bouzidi A. Unusual localizations of hydatid cysts. A propos of 40 cases. *J Chir* 1989; 126: 307-312.
8. Cosme A, Orive V, Ojeda E, Aramburu V, Irazusta M, Arenas JI. Hydatid cyst of the head of the pancreas with spontaneous fistula to the duodenum. *Am J Gastroenterol* 1987; 82: 131-133.
9. Morton PC, Terblanche JT, Bornman PC, Tyrrell JC. Obstructive jaundice caused by an intrapancreatic hydatid cyst. *Br J Surg* 1981; 68: 474-476.
10. Sanjuán S, Morán J.M, Rincón P, González G. Abdomen agudo secundario a quiste hidatídico pancreático. *Cir Pediatr* 2005; 18: 36-38.
11. Missas S, Gouliamos A, Kouias I, Kalovidouris A. Primary hydatid disease of the pancreas. *Gastrointest Radiol* 1987; 12: 37-38.
12. Lemmer ER, Krige JEJ, Price SK, Girdwood AH. Hydatid cyst in the head of the pancreas with obstructive jaundice. *J Clin Gastroenterol* 1995; 20: 136-138.
13. Yattoo GN, Khuroo MS, Zargar SA, Bhat FA, Sofi BA. Case report: Percutaneous drainage of the pancreatic head hydatid cyst with obstructive jaundice. *J Gastroenterol Hepatol* 1999; 14: 931-934.