

CASOS CLÍNICOS

Diverticulitis apendicular como causa de apendicectomía: Reporte de un caso*

Appendiceal diverticulitis. Report of one case

Drs. CARLOS BARRÍA¹, BLAZENKO PUJADO², NELSON ZEPEDA³, MARCELO A. BELTRÁN^{2,3}

¹Unidad de Patología, Hospital de La Serena, ²Servicio de Cirugía, Hospital de La Serena, ³Universidad Católica del Norte, Sede La Serena, Chile.

RESUMEN

Introducción: La incidencia de diverticulitis apendicular es de 0,004% a 2,1% en diferentes series. **Reporte de caso:** Paciente masculino de 30 años de edad que consulta por un cuadro de 7 días de evolución con dolor abdominal localizado en la fosa ilíaca derecha. Con el diagnóstico de apendicitis aguda es sometido a apendicectomía encontrándose un apéndice inflamado en la punta y cubierto de fibrina. A la histología se observa un divertículo apendicular edematoso e infiltrado por polimorfonucleares y peritonitis periapendicular. La pared del apéndice se encuentra sin signos inflamatorios y el lumen es de diámetro normal. El paciente evoluciona sin complicaciones en el postoperatorio y es dado de alta en buenas condiciones. **Discusión:** La diverticulitis apendicular se manifiesta con dolor abdominal insidioso que puede preceder hasta en 14 días a la cirugía. Algunos pacientes mencionan episodios de dolor previo similares al actual. La ecografía y la tomografía abdominal son inespecíficas para el diagnóstico, y el tratamiento es el mismo de la apendicitis: la apendicectomía. Debido a que el tratamiento es tardío comparado con la apendicitis aguda, los pacientes que sufren de diverticulitis apendicular tienen una mayor incidencia de complicaciones en el postoperatorio. Nuestro paciente presentó algunas de estas características y cursó un postoperatorio sin complicaciones.

PALABRAS CLAVE: *Diverticulitis apendicular, apendicitis aguda, apendicitis atípica.*

SUMMARY

The incidence of appendiceal diverticulitis varies from 0.004% to 2.1% in different series. We report a 30 years old male that consulted for 7 days of abdominal pain located at the right lower quadrant. He was operated with the diagnosis of acute appendicitis. During surgery, a distally inflamed appendix covered with fibrin was observed. Pathology reported an edematous diverticulum infiltrated by polymorphonuclear cells and periappendiceal peritonitis. The appendiceal wall was normal and the appendiceal lumen diameter was preserved. Postoperative evolution was uneventful and the patient was discharged in good conditions. Appendiceal diverticulitis manifest as insidious abdominal pain lasting 1 to 14 days before surgery. Some patients had previous episodes of pain. Abdominal ultrasound and computed tomography are unspecific for the diagnosis of appendiceal diverticulitis and the treatment is just the same as for acute appendicitis: appendectomy.

KEY WORDS: *Appendiceal diverticulitis, acute appendicitis, atypical appendicitis.*

*Recibido el 1 de Agosto de 2007 y aceptado para publicación el 11 de Septiembre de 2007.

Correspondencia: Dr. Marcelo A. Beltrán

Manuel Antonio Caro 2629 – San Joaquín, Casilla 912, La Serena, Chile
e-mail: beltran_01@yahoo.com

INTRODUCCIÓN

La incidencia de diverticulitis apendicular es de 0,004% a 2,1% en diferentes series; esta infrecuente condición es habitualmente considerada como una variante de la apendicitis aguda, sin embargo existen algunas sutiles diferencias tanto en la clínica como en la fisiopatología de ambas enfermedades^{1, 2}. Los pacientes habitualmente buscan tratamiento en forma más tardía que los pacientes con la forma clásica de apendicitis y la demora en establecer el diagnóstico lleva invariablemente a la perforación del divertículo hacia el meso apendicular¹. Generalmente estos pacientes se encuentran en la cuarta o quinta década de la vida, por lo que la presentación de esta condición en pacientes jóvenes es inusual^{1, 3, 4}.

En el presente reporte discutimos el caso de un paciente operado con el diagnóstico de apendicitis aguda, en el cual el estudio histopatológico del apéndice encontró un divertículo apendicular inflamado que fue la causa de la sintomatología que llevó a la apendicectomía.

REPORTE DE CASO

Paciente masculino de 30 años de edad que consulta por un cuadro de aproximadamente 7 días de evolución con dolor abdominal localizado en la fosa ilíaca derecha, asociado a náuseas, anorexia y fiebre. En los exámenes de laboratorio destaca una leucocitosis de $15.600 \times \text{mm}^3$ y una proteína C reactiva de 67,5 g/dl. No se realizaron estudios de imágenes. Con el diagnóstico de apendicitis aguda es sometido a apendicectomía laparoscópica, encontrándose un apéndice inflamado en la punta y cubierto por fibrina.

El estudio anatomopatológico identifica un divertículo apendicular inflamado en la punta del apéndice (Figura 1), a la histología se observa un divertículo edematoso (Figura 2) infiltrado por po-

limorfonucleares (Figura 3) y peritonitis periapendicular. La pared del apéndice se encuentra sin signos inflamatorios, el lumen es de diámetro normal y el peritoneo visceral presenta signos de peritonitis periapendicular (Figura 4). El paciente evoluciona sin complicaciones en el postoperatorio y es dado de alta en buenas condiciones.

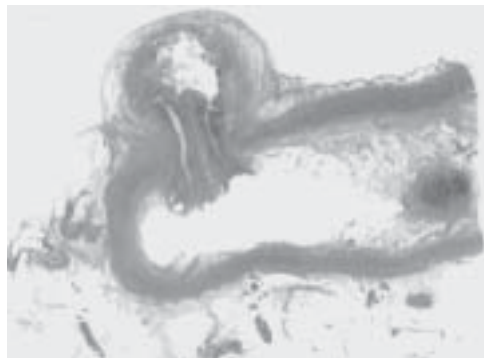


Figura 2.

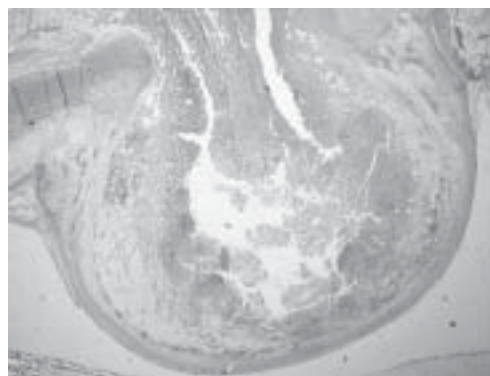


Figura 3.

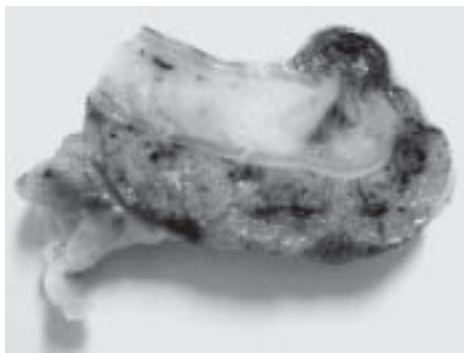


Figura 1.

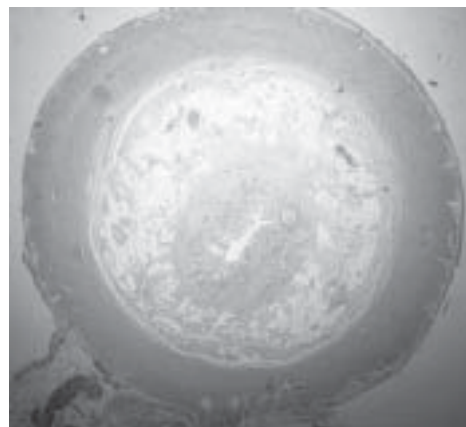


Figura 4.

DISCUSIÓN

La enfermedad diverticular del apéndice fue descrita en 1893 por Kelynack^{1, 4, 5}. Como todos los procesos diverticulares se divide en una forma congénita, o divertículo verdadero, y una forma adquirida o pseudodivertículo. La forma congénita es extremadamente rara y la forma adquirida es mucho más prevalente^{4, 5}.

Los divertículos sintomáticos son clásicamente divertículos adquiridos por pulsión y se localizan en el borde mesentérico del apéndice, asociados a vasos arteriales y áreas debilitadas de la muscularis propia; la mucosa prolapsa a través de estos defectos por aumento crónico de la presión intraluminal del apéndice¹⁻⁵. Los divertículos apendiculares no se asocian a los divertículos del colon⁴. La enfermedad diverticular del apéndice se clasifica en 4 formas diferentes^{4, 5} (Tabla 1), y de acuerdo a esta clasificación el divertículo de nuestro paciente puede clasificarse como del Tipo 1; la enfermedad diverticular del apéndice Tipo 1 es también la forma clásica o la más frecuentemente descrita⁴.

Tabla 1

CLASIFICACIÓN DE LA ENFERMEDAD DIVERTICULAR DEL APÉNDICE CECAL

Tipo 1	Apéndice normal asociado a divertículo inflamado – Forma clásica
Tipo 2	Divertículo inflamado asociado a apendicitis
Tipo 3	Apendicitis y divertículo asociado no inflamado
Tipo 4	Apéndice y divertículo no inflamados – Hallazgo incidental

Clásicamente la apendicitis se presenta en personas menores de 30 años de edad con el cuadro clínico habitual de dolor periumbilical que migra a fosa iliaca derecha asociado a náuseas, vómitos, anorexia y fiebre, el que evoluciona entre 12 y 48 horas antes del diagnóstico y la consiguiente cirugía^{6, 7}.

En contraste, la diverticulitis apendicular se presenta en pacientes mayores de 30 años y se manifiesta con dolor intermitente e insidioso localizado en la fosa iliaca derecha, no asociado a náuseas, vómitos o anorexia, y que evoluciona entre 1 y 14 días antes de la presentación, diagnóstico y cirugía¹⁻⁵. Algunos pacientes mencionan episodios de dolor previo similares al actual; sin embargo la presentación clínica es similar a la de

la apendicitis aguda, por lo que algunos autores la denominan «apendicitis crónica»⁴ y otros piensan en presentaciones atípicas de apendicitis^{8, 9}.

Se han descrito algunos factores de riesgo para la diverticulitis apendicular: «apendicitis crónica», fibrosis quística, edad mayor a 30 años y sexo masculino^{3-5, 10}. Nuestro paciente, de sexo masculino y 30 años de edad se presentó con un cuadro clínico de 7 días de evolución, con dolor localizado en fosa iliaca derecha simulando una apendicitis aguda de presentación atípica por la evolución prolongada del dolor. Usualmente el diagnóstico de esta condición es tardío y la perforación del divertículo en el mesenterio es un hallazgo frecuente en la cirugía, aunque en este caso el divertículo no se encontraba perforado. La presencia de peritonitis local o difusa es infrecuente debido a que el proceso inflamatorio se encuentra contenido en él meso apendicular y forma una masa inflamatoria que a veces puede confundirse con un adenocarcinoma^{4, 10}.

La ecografía, la tomografía computarizada y la resonancia magnética abdominal son inespecíficas para el diagnóstico de diverticulitis apendicular^{4, 11, 12}. Se han reportado algunos casos anecdóticos de diagnóstico preoperatorio de diverticulitis apendicular mediante ecografía y tomografía abdominal, aunque sin embargo el diagnóstico preoperatorio mediante imágenes de esta condición no es la regla^{5, 10, 12}. En nuestro paciente no se consideró necesario realizar algún examen de imagen ya que la conducta quirúrgica no se vería influida por estos estudios, y este hecho concuerda con la opinión de otros autores¹⁰.

El tratamiento del divertículo apendicular es el mismo de la apendicitis: la apendicectomía^{4, 10}; la apendicectomía laparoscópica es factible en estos casos como ha sido descrito⁴ y como fue realizada en este paciente. Se recomienda la apendicectomía profiláctica en todo paciente en quien se identifique un divertículo apendicular, complicado o no, debido al mayor riesgo de complicaciones que existe en casos de diverticulitis y al riesgo elevado del desarrollo de pseudomixoma peritonei en algunos pacientes con divertículos apendiculares^{4, 5}.

Debido a que el tratamiento en estos casos es tardío comparado con la apendicitis aguda, los pacientes que sufren de diverticulitis apendicular tienen una mayor incidencia de complicaciones en el postoperatorio debido a que habitualmente el divertículo está perforado en el momento de la cirugía^{1, 2, 4, 5}. Nuestro paciente cursó con un postoperatorio sin complicaciones y fue dado de alta a las 24 horas en buenas condiciones.

REFERENCIAS

1. Kabiri H, Clarke LE, Tzarnas CD. Appendiceal diverticulitis. *Am Surg* 2006; 72: 221-223.
2. Delikaris P, Stubbe-Teglbjaerg P, Fisker-Sorensen P, Balslev I. Diverticula of the vermiform appendix: Alternatives of clinical presentation and significance. *Dis Colon Rectum* 1983; 26: 374-376.
3. Albaugh G, Vemulapalli O, Kann B, Pello M. Appendiceal diverticulitis in a youth. *Am Surg* 2002; 68: 380-381.
4. Bradley JP, Perry CW. Appendiceal diverticulitis. *Mayo Clin Proc* 1999; 74: 890-892.
5. Friedlich M, Malik N, Lecompte M, Ayroud Y. Diverticulitis of the appendix. *Can J Surg* 2004; 47: 146-147.
6. Beltrán MA, Villar RM, Tapia TF. Score diagnóstico de apendicitis: Estudio prospectivo, doble ciego, no aleatorio. *Rev Chil Cir* 2004; 56: 550-557.
7. Beltrán MA, Villar RM, Cruces KS. Puntuación diagnóstica para apendicitis: Estudio prospectivo de su aplicación por profesionales de salud no-médicos. *Rev Med Chil* 2006; 134: 39-47.
8. Beltrán MA, Villar RM, Tapia TF, Cruces KS. Sintomatología atípica en 140 pacientes con apendicitis. *Rev Chil Cir* 2004; 56: 269-274.
9. Beltran MA, Tapia TF, Cruces KS, Rojas J, Araya T, Barraza M, et al. Sintomatología atípica en pacientes con apendicitis: Estudio prospectivo. *Rev Chil Cir* 2005; 57: 417-423.
10. Bianchi A, Heredia A, Hidalgo LA, García-Cuyás F, Soler MT, del Bas M, et al. Enfermedad diverticular del apéndice cecal. *Cir Esp* 2005; 77: 96-98.
11. Nitta N, Takahashi M, Furukawa A, Murata K, Mori M, Fukushima M. MR imaging of the normal appendix and acute appendicitis. *J Magn Reson Imaging* 2005; 21: 156-165.
12. Kubota T, Omori T, Yamamoto J, Nagai M, Tamaki S, Sasaki K. Sonographic findings of acute appendiceal diverticulitis. *World J Gastroenterol* 2006; 12: 4104-4105.