

CASOS CLÍNICOS

Hidatidosis cardiopericárdica: evolución alejada infrecuente* Cardiopericardial hydatidosis: infrequent postoperative outcome

Drs. EDUARDO B. ARRIBALZAGA¹, MIGUEL RUBIO²

¹División de Cirugía Torácica, ²División de Cirugía Cardíaca, Hospital de Clínicas, Buenos Aires, Argentina.

RESUMEN

La hidatidosis de localización torácica extrapulmonar es infrecuente, más aún si es cardiopericárdica asintomática. Se presenta un caso con evolución inicial extrapericárdica que, extirpada por videotoracoscopia, un año más tarde presentó una forma múltiple de quistes intrapericárdicos, algunos con compromiso miocárdico que necesitaron para su extirpación completa el uso de una bomba de circulación extracorpórea. No se indicó tratamiento con Albendazol en las 2 oportunidades, y a 50 meses de la segunda operación la enferma se encuentra asintomática, con pruebas serológicas negativas y sin imágenes radiológicas (TAC) y ecocardiográficas patológicas.

PALABRAS CLAVE: *Hidatidosis cardiopericárdica, cirugía videotoracoscópica, cirugía cardíaca.*

SUMMARY

Extrapulmonary localization of thoracic hydatidosis, specially when it is asymptomatic, is uncommon. We report a 29 years old woman with a hydatid cyst located besides the pericardium. The cyst was removed by video thoracoscopy. One year later an echocardiography showed a cystic image in the pericardium. She was operated by open thoracoscopy and multiple intrapericardiac cysts were removed. Fifty months after the procedure, the patient is asymptomatic without serological or imaging evidence of relapse of the hydatidosis.

KEY WORDS: *Cardiopericardial hydatidosis, videothoracoscopic surgery.*

INTRODUCCIÓN

La hidatidosis humana es una enfermedad parasitaria, con crecimiento quístico de la larva del *Echinococcus granulosus*. Su localización mediastínica primaria es muy rara^{1,2} con cifras de incidencia que varían entre 0,5 y 2%. Es muy excepcional la presencia de una forma clínica no complicada.

Por otro lado, se ha indicado la videotoracos-

copia en diferentes patologías quirúrgicas torácicas, ya fueran éstas pleuropulmonares, mediastinales, congénitas o adquiridas³.

Sin embargo, luego de una búsqueda por menorizada en bases de datos de literatura científica se encontró sólo una publicación que hiciera mención a la posibilidad de usar este procedimiento en casos de hidatidosis mediastinal⁴.

El objetivo de esta presentación es señalar la

*Recibido 13 de Mayo de 2007 y aceptado 17 de Julio de 2007.

Correspondencia: Dr. Eduardo B. Arribalza

Avenida Rivadavia 4282 Piso 4º Dpto H, CP 1205

Ciudad Autónoma de Buenos Aires, Argentina

e-mail: piedralta@hotmail.com

evolución infrecuente alejada de un caso de hidatidosis en una localización yuxtapericárdica.

CASO CLÍNICO

Mujer de 29 años de edad, con antecedentes de ser fumadora de 10 cigarrillos/día e ingesta habitual de carne bovina cruda, asintomática, que en Julio de 2001 se realizó una radiografía de tórax por catastro laboral donde se observó una imagen nodular con densidad de partes blandas superpuesta al arco de la arteria pulmonar izquierda (Figura 1).

En una tomografía computada de tórax se veía una imagen quística de 3x4 cm, polilobulada en estrecho contacto con el pericardio, en la raíz de la aorta ascendente y la rama izquierda de la arteria pulmonar (Figura 2). Los demás estudios tomográficos (cerebro, abdomen supramesocólico) no informaban acerca de la existencia de patología.

De los estudios complementarios, el Arco 5 y la prueba de Western Blot para hidatidosis fueron negativas. El resto (examen funcional respiratorio, electrocardiograma, hemograma) se encontraban dentro de los límites normales de acuerdo a peso, sexo y edad, sin registrar signos de patología.

Se operó el 29/octubre/2001 mediante videotoracoscopia exploradora, por acceso axilar izquierdo, y se observó un quiste yuxtapericárdico sobre la arteria pulmonar izquierda y la raíz de la aorta ascendente en pleno compartimento mediastinal visceral superior. Se liberaron adherencias laxas al pulmón izquierdo y se punzó y evacuó en forma completa el contenido quístico, obteniendo un líquido de características citrinas, con múltiples arenillas en su interior.

Con el diagnóstico por confirmación macroscópica de hidatidosis yuxtapericárdica se procedió a la apertura del quiste, con extirpación de la mayor parte de la pared, excepto la que se encontraba firmemente adherida al pericardio. Se extrajeron membranas que, estudiadas por el Servicio de Anatomía Patológica, confirmaron el diagnóstico de membranas de quiste hidatídico. No se realizó toracotomía de asistencia. Se procedió al lavado de la cavidad torácica con solución salina hipertónica en cantidad suficiente y se dejó un tubo de avenamiento pleural. Al tercer día de postoperatorio alta hospitalaria, sin complicaciones y sin indicar tratamiento posterior con Albendazol por recomendación de la División Infectología.

El seguimiento alejado consistió en revisión clínica y análisis de laboratorio, radiografía de tórax y tomografía computada cada 3 meses, sin eviden-

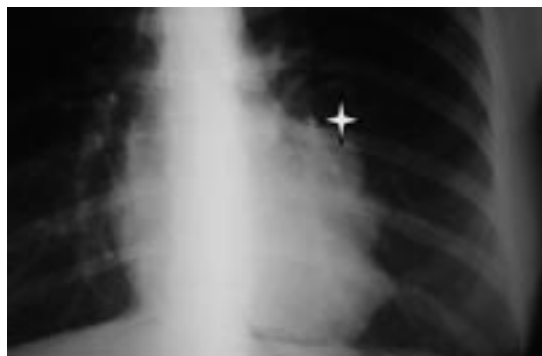

Figura 1. Imagen nodular sobre arteria pulmonar.

cia de enfermedad durante los primeros 9 meses del postoperatorio.

Al año del postoperatorio presentó una imagen ecocardiográfica intrapericárdica en la cara posterior de ventrículo izquierdo (Figura 3) con pruebas serológicas positivas para hidatidosis (Arco 5, Western Blot, IFI). La tomografía computada de tórax (Figura 4) confirmaba la lesión cardíaca, alejada de su anterior localización.

Se operó el 27/febrero/2002 por una esternotomía media total con circulación extracorpórea; los hallazgos intraoperatorios demostraban la presencia de quistes intrapericárdicos múltiples, que se extirparon incluso con la luxación del ventrículo izquierdo para asegurar su extracción completa (Figuras 5 y 6). No hubo resección miocárdica.

Evolución postoperatoria inmediata sin complicaciones. No se indicó Albendazol por sugerencia de la División Infectología del Hospital de Clínicas. El seguimiento postoperatorio alejado consistió en pruebas serológicas y radiografías de tórax cada 3 meses y ecocardiograma bidimensional y tomogra-

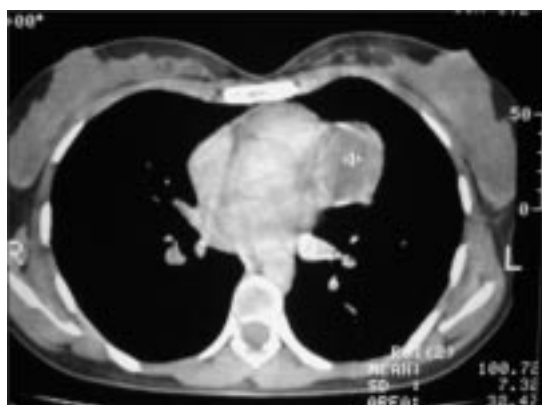


Figura 2. TAC de tórax con imagen quística (1) yuxtapericárdica.

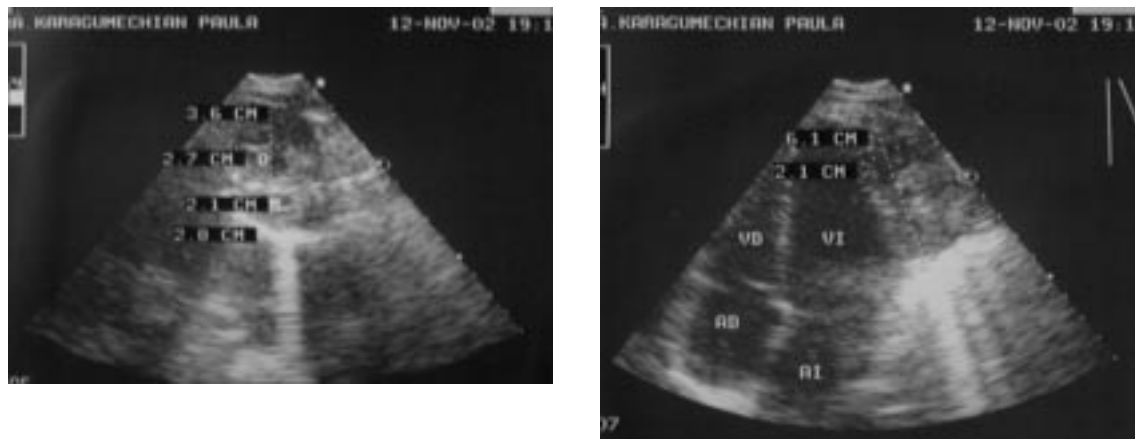


Figura 3. Imagen ecoecardiográfica bidimensional que muestra imagen intrapericárdica múltiple.

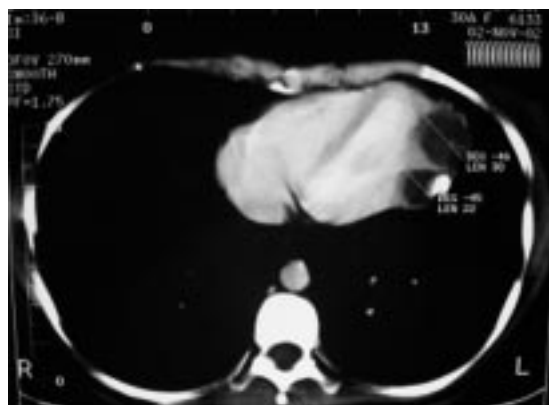


Figura 4. TAC de tórax que confirma lesión.

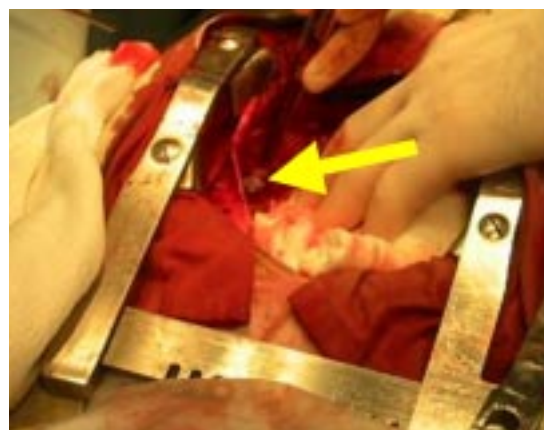


Figura 5. Quistes hidatídicos intrapericárdicos múltiples.

fía axial computada cada 6 meses. Al año (febrero/2003) las pruebas serológicas dieron resultados negativos y a 50 meses de la última operación (abril/2007) persiste asintomática, sin evidencias de enfermedad hidatídica en pruebas de laboratorio, radiológicas y ecocardiográficas en mediastino o en otras localizaciones del organismo.

DISCUSIÓN

Si bien la hidatidosis mediastínica es más frecuente en hombres, con ocupaciones laborales rurales, no era el caso aquí presentado ya que la enferma es una empleada administrativa que vive y trabaja en la ciudad de Buenos Aires, pero que entre sus hábitos alimentarios figuraba la ingesta de carne bovina cruda por ser descendiente de armenios, antecedente éste inicialmente no bien valorado. El diagnóstico preoperatorio era de un tumor de mediastino, y esa fue la razón para realizar inicialmente una videotoracoscopia diagnóstica

intentando descartar un quiste broncogénico mediastínico o pericardiocelómico.

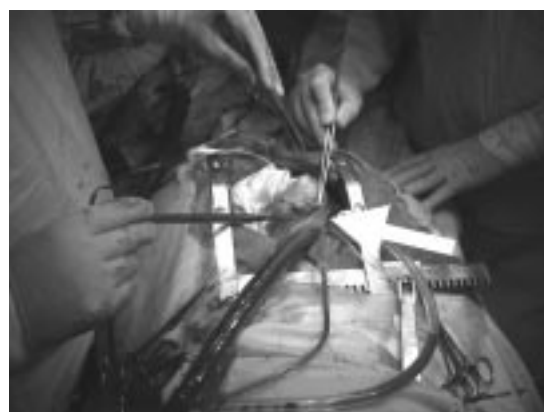

Figura 6. Luxación del ventrículo izquierdo para extirpar quistes adheridos al miocardio.

Actualmente se reconoce que la videotoroscopia es un procedimiento quirúrgico considerado de elección (el "gold Standard") en patología torácica no oncológica⁴.

Sin embargo, hay pocas publicaciones que hagan referencia a su uso en hidatidosis torácica. En nuestro caso, al tener escasa significación epidemiológica (por vivir la paciente en zona urbana no rural ni tener un trabajo de riesgo) y ser las pruebas serológicas negativas, se ignoraba la posibilidad de una hidatidosis mediastínica, específicamente yuxtapericárdica.

La decisión intraoperatoria de tratar con videotoroscopia en la primera ocasión se basó en que la disección y la exposición de la patología torácica (en nuestro caso, yuxtapericárdica) se pudo realizar en forma similar a la cirugía abierta, sin agregar maniobras operatorias que pudieran originar complicaciones o errores y ser tan segura como la cirugía convencional, motivo para no usar una toracotomía de asistencia. El quiste fue extirpado luego de descomprimirse por punción, para luego ser extraído a través de uno de los trocares de acceso.

No se hizo la cauterización con electrobisturí³ de la pared del quiste sobre el pericardio que envuelve la salida de los grandes vasos cardíacos y se extirpó el resto en su mayor parte.

La técnica radical, la quistoperiquistectomía, es la técnica adecuada (el "gold Standard") independiente de la vía de abordaje⁶ con la exclusiva posibilidad de hacerla parcial si existen estructuras nobles involucradas. De no existir la seguridad de una extirpación casi completa sin contaminar la cavidad torácica con el líquido hidatídico, se debe convertir el procedimiento, tal como lo indican las Guías de la Organización Mundial de la Salud⁷.

En la segunda operación, la exigencia de extirpar un quiste localizado en la cara posterior del ventrículo izquierdo requirió de la circulación extracorpórea, y de la luxación del ventrículo izquierdo para que la extirpación fuera completa.

Por último, una reflexión final acerca de la indicación de Albendazol⁷: la Organización Mundial de la Salud, a través de sus Guías Clínicas, estableció que se debe indicar cuando la cirugía es

impracticable, existen numerosos quistes o el contenido puede diseminarse por la rotura quística espontánea. Como su eficacia es motivo de controversia, se consultó a los especialistas en infectología y se siguieron sus consejos.

La evolución de este caso clínico, asintomático a 62 meses de la operación diagnóstica inicial y a 50 meses del postoperatorio de la segunda operación con circulación extracorpórea, deja en evidencia que sin tratamiento con Albendazol, tanto la videotoroscopia como la cirugía cardíaca extracorpórea permiten tratar esta patología. La rápida negativización de las pruebas serológicas al año de la cirugía cardíaca, con ausencia de imágenes patológicas radiológicas y en ecografías bidimensionales, revela la rara, infrecuente y favorable evolución alejada en una enferma residente en la ciudad de Buenos Aires.

REFERENCIAS

1. Thameur H, Chenik S, Abdelmoula S, Bey M, Hachicha S, Chemingui M, *et al.* Thoracic hydatidosis. A review of 1619 cases. *Rev Pneumol Clin* 2000; 56: 7-15. (Abstract).
2. Rey Sanguinetti A, Casinelli J, San Martín A, Ruiz A, Salisbury J. Equinococcosis mediastinal complicada. 34º Congreso Asociación Argentina Medicina Respiratoria [edición digital] 2006; [consultado 13-01-2007]; Disponible en: <http://www.congresoaaamr.org.ar/42.2006.asp>.
3. Demmy TL, Krasna MJ. Multicenter VATS experience with mediastinal tumors. *Ann Thorac Surg* 1998; 66:187-192.
4. Jimenez Merchan R, Congregado Loscertales M, Loscertales J. Quiste hidatídico de mediastino. *Arch Bronconeumol* 1999; 35: 51-52.
5. Roviario G, Varoli F. State of the art in thoracoscopic surgery: a personal experience of 2000 videothoracoscopic procedures and an overview of the literature. *Surg Endosc* 2002; 16:881-892.
6. Heras F, Ramos G, Duque JL, García Yuste M, Cereza LJ, Matilla JM. Quistes hidatídicos de mediastino: 8 casos. *Arch Bronconeumol* 2000; 36: 221-224.
7. WHO Informal Working Group on echinococcosis. Guidelines for treatment of cystic and alveolar echinococcosis in humans. *Bull World Health Organ* 1996; 74: 231-242.