

IMÁGENES Y CIRUGÍA

Lipoma cecal invaginado hasta colon descendente* Colonic lipoma with intussusception*

Drs. R. ZAMORANO S.^{1,2}, A. CAMPOS G.¹, A. ZAMORANO C.¹, P. MARÍN B.³, J.C. MOLINA R.³

¹Servicio de Emergencia, ²Departamento de Cirugía, ³Internos Facultad de Medicina,
Hospital Clínico Universidad de Chile, Santiago, Chile

Paciente mujer de 49 años de edad, que consulta por dolor abdominal difuso, tipo cólico intenso, asociado a vómitos y deposiciones líquidas y distensión abdominal. Al examen físico general destacaba deshidratación leve, normotensa, normocárdica y afebril. Al examen abdominal, con cicatriz de McBurney, distendido, doloroso en forma difusa, especialmente en flancos, RHA ausentes y clapoteo gástrico. Es ingresada con los diagnósticos de obstrucción intestinal y deshidratación moderada secundaria.

La TC de abdomen y pelvis, muestra una obstrucción intestinal por invaginación ileocolónica y

presencia de un tumor cecal, la que llega hasta colon descendente, con escaso líquido libre (Figuras 1 y 2), por lo que se opera.

Se encuentra invaginación ileocolónica, con un tumor cecal que hace de "lead point", llegando éste hasta colon descendente (Figuras 3 y 4). Se realiza desinvaginación manual y resección ileocecal en block, con cierre del colon ascendente e ileoascensoanastomosis terminolateral, en 2 planos.

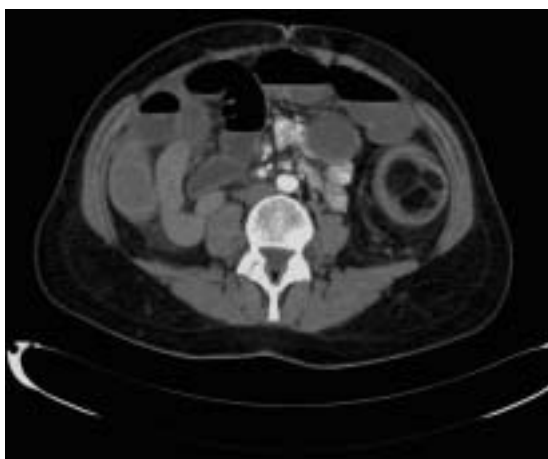


Figura 1.

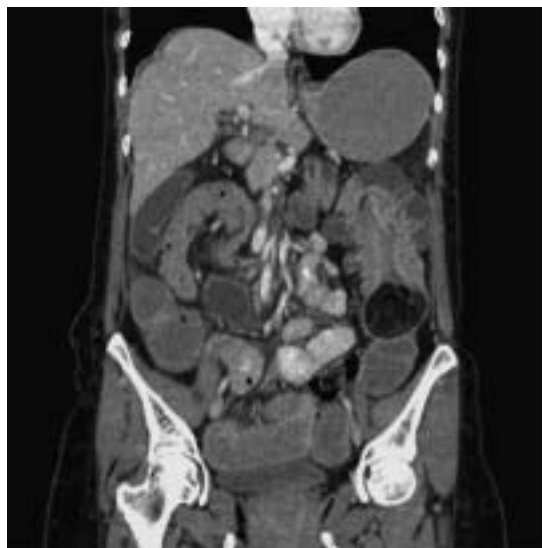

Figura 2.

*Recibido el 8 de Octubre de 2007 y aceptado para publicación el 12 de Noviembre de 2007.

Correspondencia: Dr. Ricardo Zamorano S.
Hamburgo 745 -D. Santiago, Chile
e-mail : semamonva@gmail.com

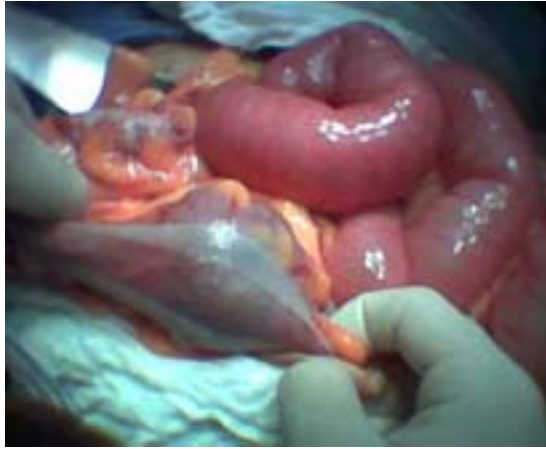

Figura 3.

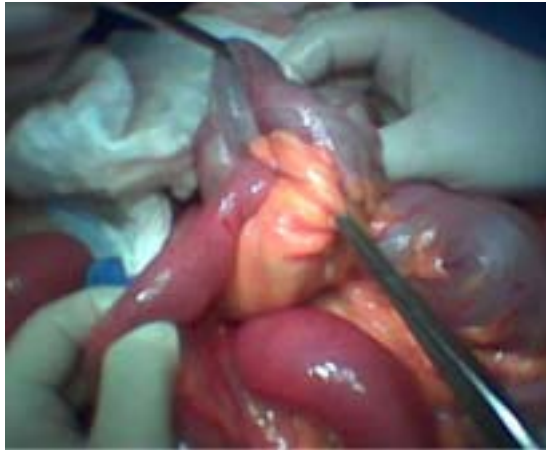

Figura 4.

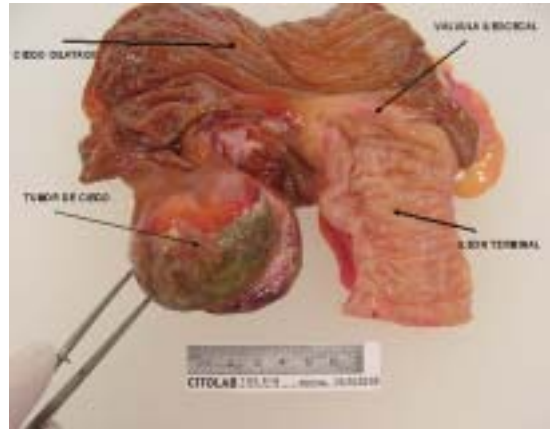

Figura 5.

Biopsia rápida informa lipoma cecal, dependiente de la submucosa, de 7 cm de diámetro, con márgenes quirúrgicos libres de tumor, lo que fue confirmado en la biopsia definitiva (Figura 5). Alta al séptimo día postoperatorio.

REFERENCIAS

1. Zubaidi A, Al-Saif F, Silverman R. Adult intussusception: a retrospective review. *Dis Colon Rectum* 2006; 49:1546-1551.
2. Yamada H, Morita T, Fujita M, Miyasaka Y, Senmaru N, Oshikiri T. Adult intussusception due to enteric neoplasms. *Dig Dis Sci* 2007; 52: 764-766.
3. Chang CC, Liu KL. Colonic lipoma with intussusception. *Mayo Clin Proc* 2007; 82:10.
4. Gayer G, Zissin R, Apter S, Papa M, Hertz M. Pictorial review: adult intussusception-a CT diagnosis. *Br J Radiol* 2002; 75: 185-190.
5. Grunshaw ND. The imaging of intussusception. *Clin Radiol* 2005; 60: 828.