

## ARTÍCULOS DE INVESTIGACIÓN

# Mastitis granulomatosa idiopática. Diagnóstico y tratamiento en 14 casos\* Idiopathic granulomatous mastitis. Report of 14 cases

Drs. JUAN ANTONIO PÉREZ P.<sup>1</sup>, JOHN BOHLE O.<sup>1</sup>, GONZALO SÁNCHEZ C.<sup>1</sup>,  
CRISTIÁN CARRASCO L.<sup>2</sup>, PABLO MARIÁNGEL P.<sup>1</sup>

<sup>1</sup>Servicio de Cirugía. <sup>2</sup>Servicio de Anatomía Patológica. Hospital Regional Valdivia. Facultad de Medicina,  
Universidad Austral de Chile, Valdivia, Chile.

### RESUMEN

*Introducción:* La mastitis granulomatosa idiopática es una enfermedad inflamatoria benigna, infrecuente, de etiología desconocida. Puede simular carcinoma mamario, por lo cual su diagnóstico definitivo es histopatológico. No existe consenso respecto a su tratamiento. Realizamos una caracterización clínica de esta patología considerando su forma de presentación, métodos diagnósticos y tratamiento con especial énfasis en la efectividad de la corticoterapia. *Material y método:* Estudio retrospectivo realizado mediante protocolo tipo. Se revisaron los registros y fichas clínicas de los pacientes manejados con diagnóstico de mastitis granulomatosa idiopática en el Hospital Regional Valdivia entre los años 1995-2006. *Resultados:* La serie corresponde a 14 pacientes de sexo femenino. El promedio de edad fue de 31,6 años. La presentación clínica más frecuente fue absceso mamario en 9/14. Se realizó estudio imagenológico en 11/14 casos mediante mamografía en 7/14 y ecotomografía en 10/14. Las muestras para estudio histopatológico fueron obtenidas por biopsia percutánea en 8/14 y quirúrgica en 6/14. Se realizó tratamiento corticoide con prednisona en 12/14 pacientes logrando buena respuesta en todos los casos. Se presentaron 2 recidivas durante el seguimiento que comprende un promedio de 28 meses. *Conclusiones:* La presentación clínica de las mastitis fue similar a la reportada en la literatura. La respuesta al tratamiento corticoesteroide logró el control de la enfermedad en todos los casos. Las reacciones adversas al tratamiento fueron menores y las 2 recidivas fueron de menor magnitud y duración respecto al cuadro inicial.

**PALABRAS CLAVE:** *Mastitis granulomatosa, diagnóstico, tratamiento, prednisona.*

### SUMMARY

*Background:* Idiopathic granulomatous mastitis is a benign and uncommon inflammatory disease of the breast, of unknown etiology. It can resemble a carcinoma, therefore the diagnosis is pathological. *Aim:* To perform a clinical characterization of idiopathic granulomatous mastitis. *Material and methods:* Retrospective review of medical records of 14 female patients aged 21 to 47 years with idiopathic granulomatous mastitis, treated in a regional hospital between 1995 and 2006. *Results:* The most common clinical presentation was a breast abscess in nine patients. A mammography was done in seven patients and breast

\*Recibido el 26 de diciembre de 2006 y aceptado para publicación el 19 de abril de 2007.

Correspondencia: Dr. Juan Antonio Pérez P.

Arturo Günther 1664. Valdivia, Chile.

email: jperez@uach.cl

ultrasound in 10. Samples for pathological studies were obtained percutaneously in eight and surgically in six. Twelve patients were treated with prednisone, with good results in all. In a mean follow up of 28 months, two patients had a relapse. *Conclusions:* Steroid treatment was effective for the treatment of granulomatous mastitis. The two relapses observed in this series were mild.

KEY WORDS: *Granulomatous mastitis, diagnosis, treatment, prednisone.*

### INTRODUCCIÓN

La mastitis granulomatosa idiopática (MGI) es una enfermedad inflamatoria benigna poco común<sup>1-10</sup>. Debido a la rareza de esta patología y a la ausencia de manifestaciones específicas para su diagnóstico se requiere un alto grado de sospecha. Esta entidad fue descrita por primera vez por Kessler y Wolloch en el año 1972<sup>11</sup> y su etiología es aún desconocida<sup>2,5,7</sup>. Habitualmente es unilateral y se manifiesta por una o más masas inflamatorias ubicadas por fuera de la areola mamaria, dolorosas, de consistencia firme, a veces con inflamación cutánea y que pueden evolucionar hacia la abscesación, fistulización y/o supuraciones crónicas.

La MGI puede simular clínica e imagenológicamente un carcinoma mamario, por lo cual es preciso contar con el estudio histopatológico de la lesión, examen indispensable para la confirmación diagnóstica de certeza<sup>2,4-7,9,10</sup>. Histopatológicamente se caracteriza por una lobulitis crónica, necrotizante, no caseificante, que presenta formación de granulomas. El diagnóstico de MGI debe fundamentarse basado en este patrón histológico combinado con la exclusión de otras lesiones granulomatosas de la mama<sup>10</sup>.

Aunque se han planteado varias alternativas terapéuticas, tanto quirúrgicas como médicas, el tratamiento ideal de la MGI no ha sido aún establecido. Las resecciones quirúrgicas del tejido afectado asociado o no con corticoides orales ha sido la terapia más corrientemente utilizada<sup>7,10</sup>.

El objetivo de este trabajo es realizar una caracterización clínica de los casos de MGI tratados en el Hospital Regional Valdivia en un periodo de 11 años, analizando las variables clínicas y las formas de tratamiento, con especial énfasis en el uso de la corticoterapia oral.

### MATERIAL Y MÉTODO

Este estudio corresponde a una serie de casos. Se revisaron en forma retrospectiva las fichas clínicas del Hospital Regional de Valdivia, entre los años 1995 al 2006. Se incluyeron las pacientes cuyo diagnóstico histopatológico definitivo fue mastitis granulomatosa idiopática. Se excluyeron las pacientes con mastitis no puerperales sin caracte-

res granulomatosos o sin tinciones especiales al estudio histopatológico (PAS, Grocott y Ziehl Neelsen). El análisis de las variables clínicas se realizó con el programa Microsoft Excel 2000.

El tratamiento corticoesteroide se realizó con prednisona oral con esquema de 40 mg/día por 2 días, 30 mg/día por 2 días, 20 mg/día por 2 días y 10 mg/día hasta completar un mínimo de 2 meses. La duración del tratamiento fue variable según la evolución clínica de la paciente.

Se consideró recidiva de la enfermedad a las pacientes que habiendo terminado el tratamiento corticoesteroide y presentado remisión de la sintomatología presentaron nuevamente mastitis independiente del intervalo de tiempo libre de enfermedad.

### RESULTADOS

En el estudio se identificaron 16 pacientes, 2 de las cuales fueron excluidas, una por corresponder a mastitis de células plasmáticas y la segunda por carecer de tinciones especiales (PAS, Grocott y Ziehl Neelsen) en el informe histopatológico.

La edad promedio de la serie fue de 31,6 años (margen 21-47 años). No hubo pacientes en período puerperal reciente o en lactancia. Una paciente cursaba el primer trimestre de su embarazo al momento del inicio de la sintomatología.

Hubo asociación con eritema nodoso, ambos localizados en las extremidades inferiores, en 2/14 pacientes, una tenía el antecedente de la enfermedad y la otra presentó los síntomas con posterioridad al inicio del cuadro de MGI. Dicho eritema fue manejado sintomáticamente, evolucionando favorablemente y sin recurrencia.

La forma de presentación más frecuente fue absceso mamario en 9/14 (Figura 1) seguido por tumor mamario en 5/14. Ninguna paciente debutó con fístula mamaria o descarga por pezón y no se constató adenopatías axilares en el examen físico.

Se realizó estudio imagenológico en 11/14 pacientes. En 7/14 se realizó mamografía, siendo informadas como BIRADS II, III y IV. La ecotomografía mamaria fue realizada en 10/14 pacientes, estas mostraron colecciones y/o procesos inflamatorios de tipo inespecífico.

A las 9 pacientes que debutaron con abscesos

mamarios se les realizó cultivo corriente aerobio de la colección cuyo resultado fue positivo en una de ellas. Este correspondió a *Staphylococcus aureus* multiresistente, sin embargo, como la evolución del cuadro fue crónico se practicó una biopsia que fue informado como MGI. No se realizaron cultivos para la detección de microorganismos anaerobios. La citología por punción aspirativa fue insatisfactoria en todos los casos.

El estudio histopatológico se realizó mediante biopsia percutánea en 8/14 casos y quirúrgica en 6/14 obtenida por toma directa durante el drenaje de un absceso o resección limitada del proceso inflamatorio (Figura 2).

Una vez obtenido el diagnóstico histopatológico definitivo, se inició tratamiento corticoidal oral previo consentimiento informado. Dos pacientes no recibieron tratamiento corticoidal, una por encontrarse cursando el 2º trimestre de un embarazo y la otra rechazó el tratamiento por temor a obesidad.

El tratamiento corticoidal se utilizó en 12/14 pacientes siendo el promedio de uso 75,2 días (40-120 días). Hubo 2 dos casos que reportaron reacciones adversas atribuibles al uso de prednisona, una gastritis medicamentosa y una paciente que desarrolló acné facial grado II -III.

En 5/14 pacientes tratadas con prednisona se realizaron procedimientos quirúrgicos, 3 de los cuales fueron previos a la terapia esteroideal los que consistieron en resecciones mamarias limitadas conducentes a tratar la enfermedad pero que no lograron su objetivo y otras 2 pacientes en las que se logró la remisión total del proceso inflamatorio pero quedando con cicatrices inestéticas que debieron ser resecadas para lograr un mejor resultado cosmético.

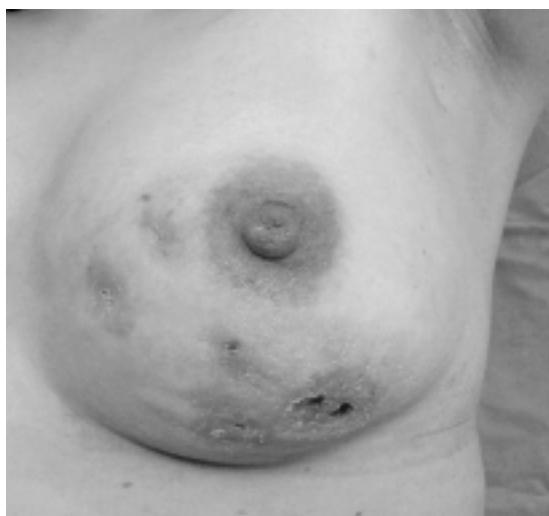

Figura 1.

En 2/12 de las pacientes que recibieron terapia esteroideal hubo recidiva de su mastitis siendo manejadas repitiendo el tratamiento con prednisona de acuerdo a la magnitud de su cuadro. Cabe destacar que estos episodios fueron de menor magnitud y duración respecto a los síntomas originales presentados por estas pacientes.

El seguimiento promedio de nuestra serie es de 28 meses (5-72 meses).

## DISCUSIÓN

La mastitis granulomatosa idiopática es una enfermedad poco frecuente. Desde su primera descripción en la literatura internacional<sup>11</sup> se habían reportado no más de 120 casos hasta el año 2003<sup>1,9</sup>. Se presenta con mayor frecuencia en mujeres entre 30 a 40 años<sup>1,2,9</sup> generalmente algunos años después del embarazo (5 años promedio). Nuestro grupo de pacientes presenta características similares a las reportadas en la literatura internacional.

Hasta la fecha permanece como una entidad de etiología desconocida. Su aparición se asocia a la lactancia, uso de anticonceptivos orales y enfermedades autoinmunes como eritema nodoso, alveolitis linfocítica secundaria a enfermedad de Wegener, sarcoidosis, arteritis de células gigantes y poliarteritis nodosa<sup>1,3</sup>. No se han identificado en forma categórica microorganismos responsables de esta entidad, así como una asociación con alteraciones del sistema inmunológico. Recientemente se ha relacionado al *Corinebacterium* como agente etiológico de la MGI siendo el *Corinebacterium kroppenstedtii* el germen más involucrado, situación que abre una nueva ventana para explicar la etiología de esta enfermedad<sup>4</sup>. En nuestra serie de pacientes hubo 2 casos con antecedentes de eritema nodoso de extremidades inferiores.

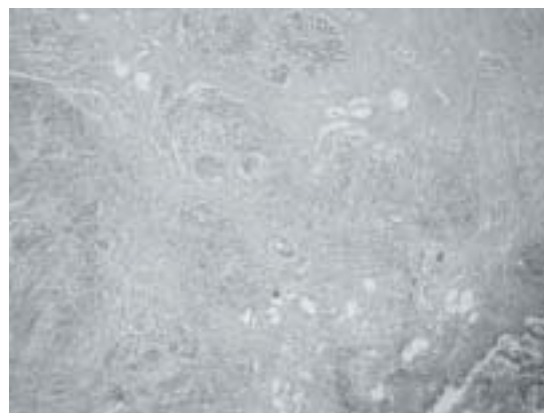


Figura 2.

Se postula que la MGI sería el resultado de una respuesta autoinmune localizada por extravasación de material proteico-lipídico retenido en los ductos mamarios. Esta hipótesis fue propuesta por Kessler y Wolloch<sup>11</sup> al observar la asociación entre MGI y lactancia en pacientes púerperas. Sin embargo, otros autores no apoyan esta teoría, argumentando que en muchos casos no existe evidencia de este tipo de respuesta, como presencia de complejos antígeno-anticuerpo<sup>5</sup>.

La baja incidencia de la MGI determina que sea una entidad poco conocida y que su diagnóstico habitualmente se realice por exclusión<sup>6</sup>. Con frecuencia la lesión es subdiagnosticada debido a su rareza y a las características clínicas inespecíficas que presenta el cuadro y que pueden simular otras patologías mamarias mucho más habituales tanto malignas como benignas. Es así como su diagnóstico clínico precisa de un alto grado de sospecha que necesariamente debe ser corroborado por el estudio histopatológico que incluya técnicas de histoquímica.

La MGI se manifiesta habitualmente como absceso mamario o simulando un tumor de la glándula. La mayoría de las pacientes presentan tumores mamarios inflamatorios, de ubicación variable. El motivo de consulta principal en nuestros casos fue el absceso mamario lo que difiere de otras series en que la forma de presentación más habitual fue el tumor mamario<sup>7</sup>.

Las técnicas imagenológicas utilizadas en la actualidad (mamografía, ecotomografía mamaria) no permiten realizar aproximaciones diagnósticas específicas, tal como lo comprobamos en nuestra serie. La introducción de ultrasonografía de alta resolución en el estudio de estas lesiones permite la identificación de algunos hallazgos característicos de esta patología, sin embargo, todos los casos requieren confirmación histopatológica<sup>8</sup>. La experiencia publicada sobre la utilidad de la resonancia magnética en el estudio de esta entidad es escasa.

Histopatológicamente, la MGI se caracteriza por la presencia de lobulitis crónica no caseificante con formación de granulomas. El proceso inflamatorio incluye leucocitos polimorfonucleares, células epiteloides, células plasmáticas y células gigantes tipo Langhans o tipo cuerpo extraño<sup>9</sup>. El diagnóstico diferencial desde el punto de vista histopatológico se plantea con otros procesos granulomatosos como infecciones por micobacterias, principalmente tuberculosis mamaria e infección por complejo *Mycobacterium avium* en pacientes inmunocomprometidas, e infección por hongos del tipo *Histoplasma capsulatum*, una infección endémica en Estados Unidos de América pero de baja incidencia

en nuestro país. Para su diagnóstico diferencial se realizan tinciones especiales como Ziehl Neelsen para descartar bacilos ácido alcohol resistentes y tinciones de PAS y Grocott para descartar hongos. Actualmente se recomienda realizar técnicas moleculares como PCR que tienen una mayor sensibilidad para detectar *Mycobacterium tuberculosis*<sup>12</sup>.

Las complicaciones más frecuentes de la MGI son la formación de abscesos o fístulas mamarias y tendencia a la recidiva, que alcanza hasta un 38%<sup>5</sup>.

No existe consenso acerca del tratamiento ideal para la MGI. En la literatura se pueden encontrar diferentes puntos de vista desde la observación clínica hasta cirugías radicales, en algunos casos asociadas al uso de tratamientos inmunosupresores. Los reportes usualmente corresponden a comunicaciones de casos o pequeñas series retrospectivas.

Los primeros reportes sobre el tratamiento de la MGI recomendaban la resección quirúrgica completa del proceso inflamatorio mamario buscando erradicar la enfermedad. Como resultado se producían defectos cosméticos importantes y el porcentaje de recidivas era alta con la consiguiente formación de abscesos y fístulas. La introducción del concepto y técnicas de cirugía conservadora de la mama hizo que las grandes resecciones fueran prácticamente abandonadas, sin embargo la tasa de recidiva permaneció sin variaciones<sup>6,7</sup>. Parece razonable que siendo la MGI una patología mamaria benigna, debe privilegiarse el tratamiento conservador.

La corticoterapia oral ha sido utilizada para tratar la MGI con bajos índices de recidiva siendo su principal desventaja los efectos adversos. No existe consenso en relación al esquema ideal de tratamiento, por lo que cada grupo lo utiliza de acuerdo a su experiencia. Nuestro esquema emplea dosis de prednisona inicialmente elevadas, con disminución progresiva de éstas para minimizar la aparición de reacciones adversas. En nuestras pacientes sólo hubo 2 reacciones adversas documentadas (gastritis medicamentosa y acné facial) que fueron manejadas en forma médica. No se reportó intolerancia a la glucosa o síndrome de Cushing.

En nuestra serie 12/14 enfermas recibieron prednisona oral por un período promedio de 75 días. En todas ellas se logró la remisión de la enfermedad; sin embargo hubo recidiva de la MGI en 2 casos, que fue comparativamente de menor grado que la enfermedad inicial, la cual fue diagnosticada oportunamente y que luego de una nueva terapia esteroideal regresó satisfactoriamente.

El uso de metotrexato ha permitido utilizar dosis menores de prednisona, con la consecuente disminución de efectos adversos y con buenos resultados. Kim no reporta recidivas en 5 pacientes utilizando terapia combinada (prednisona 60 a 25 mg/día por 9 a 12 meses seguido de metotrexato 10 a 15 mg/semana) con un seguimiento a 2 años<sup>10</sup>. Este fármaco sería una alternativa para disminuir la incidencia de reacciones adversas a la terapia corticoidal oral.

En resumen, los resultados de nuestra serie se asemejan a las reportadas en la literatura internacional. El diagnóstico definitivo de MGI debe realizarse

mediante el estudio histopatológico en conjunto con tinciones especiales, debido a la pobre especificidad de las técnicas imagenológicas y a la casi nula sensibilidad de la citología por punción aspirativa. La utilización de prednisona oral parece ser efectiva puesto que en la mayoría de los casos logra la remisión de la enfermedad con un bajo porcentaje de recidivas. La ausencia de estudios prospectivos y randomizados producto de la baja incidencia de esta enfermedad no permite obtener conclusiones definitivas, pero estas series de casos permiten objetivar la respuesta y eficacia de las diferentes alternativas terapéuticas para esta enfermedad.

### REFERENCIAS

1. Diesing D, Axt-Fliedner R, Hornung D, Weiss JM, Diedrich K, Friedrich M. Granulomatous mastitis. Arch Gynecol Obstet 2004; 269: 233-236.
2. Erhan Y, Veral A, Kara E, Ozdemir N, Kapkac M, Ozdedeli E, *et al.* A clinicopathologic study of a rare clinical entity mimicking breast carcinoma: idiopathic granulomatous mastitis. Breast 2000; 9: 52-56.
3. Pouchot J, Foucher E, Lino M, Barge J, Vinceneux P. Granulomatous mastitis: an uncommon cause of breast abscess. Arch Intern Med 2001;161: 611-612.
4. Taylor GB, Paviour SD, Musaad S, Jones WO, Holland DJ. A clinicopathological review of 34 cases of inflammatory breast disease showing an association between corynebacteria infection and granulomatous mastitis. Pathology 2003; 3: 109-119.
5. Imoto S, Kitaya T, Kodama T, Hasebe T, Mukai K. Idiopathic granulomatous mastitis: case report and review of the literature. Jpn J Clin Oncol 1997; 27: 274-277.
6. Bani-Hani KE, Yaghan RJ, Matalka II, Shatnawi NJ. Idiopathic granulomatous mastitis: time to avoid unnecessary mastectomies. Breast J 2004; 10: 318-322.
7. Asoglu O, Ozmen V, Karanlink H, Tunaci M, Cabioğlu N, Igci A, *et al.* Feasibility of surgical management in patients with granulomatous mastitis. Breast J 2005;11:108-114.
8. Engin G, Acunas G, Acunas B. Granulomatous mastitis: gray-scale and color Doppler sonographic findings. J Clin Ultrasound 1999; 27: 101-106.
9. Azlina AF, Ariza Z, Arni T, Hisham AN. Chronic granulomatous mastitis: diagnostic and therapeutic considerations. World J Surg 2003; 27: 515-518.
10. Kim J, Tymms KE, Buckingham JM. Methotrexate in the management of granulomatous mastitis. ANZ J Surg 2003; 73: 247-249.
11. Kessler E, Wolloch Y. Granulomatous mastitis: a lesion clinically simulating carcinoma. Am J Clin Pathol 1972; 58: 642-646.
12. Rosen PP. Rosen's Breast Pathology: Inflammatory and reactive tumours. Philadelphia, Lippincott - Raven Publishers 1997; 23-56.