

IMÁGENES Y CIRUGÍA

Intususcepción íleocecal por pólipo de íleon* Ileocolic intussusception

Drs. JEAN MICHEL BUTTE B.¹, DEMIAN FULLERTON M.¹, GONZALO CARRASCO A.²,
JAVIERA TORRES M.², ANDRÉS O'BRIEN S.³ y FRANCISCO LÓPEZ K.¹

¹Departamentos de Cirugía Digestiva. ²Anatomía Patológica y ³Radiología.
Facultad de Medicina. Pontificia Universidad Católica de Chile, Santiago, Chile.

Mujer de 30 años. Tiene el antecedente de dolor abdominal de aproximadamente 6 meses de evolución en el cuadrante inferior derecho, estudiado en otro centro con un tránsito de intestino delgado, una colonoscopia y una íleoscopia por colonoscopia de los últimos 30 cm del íleon, sin evidenciar lesiones en el colon ni en el intestino delgado.

Consultó en el Servicio de Urgencia del Hospital Clínico de la P. Universidad Católica por un cuadro de 24 horas de evolución, caracterizado por dolor abdominal de tipo cólico, intenso, en la fosa iliaca derecha, asociado a vómitos biliosos y rectorragia. En el examen físico se encontraba pálida, deshidratada, normotensa, sin taquicardia y afebril. El abdomen se encontraba distendido, sensible en la fosa iliaca derecha donde se palpaba una masa de 5 cm. Los ruidos intestinales se encontraban aumentados en cantidad y tono y había bazuqueo. El hematocrito era de 22% (VN=36-46%) y el resto de los exámenes fueron normales. Una tomografía computada de abdomen y pelvis mostró una imagen sugerente de una invaginación intestinal íleo-colónica (Figura 1, flecha blanca), asociada a un probable pólipo de intestino delgado (Figura 1(*)). Por la persistencia del dolor se decidió la resolución quirúrgica. Durante la cirugía se confirmó la invaginación íleocecal (Figura 2a, 2b y 2c). Se decidió realizar una hemicolectomía derecha sin desinvaginación y una anastomosis íleotransversa, por el

desconocimiento de la naturaleza de la invaginación, sin poder descartar una lesión neoplásica, y la sospecha de isquemia intestinal. La paciente evolucionó en buenas condiciones generales y fue dada de alta al séptimo día postoperatorio. El estudio anatomopatológico confirmó la intususcepción íleocecal por un pólipo hamartomatoso de tipo Peutz-Jeghers, ubicado en el íleon distal, a 10 cm de la válvula íleocecal (Figura 2d) y 25 linfonodos sin compromiso tumoral. A pesar de esto, en el

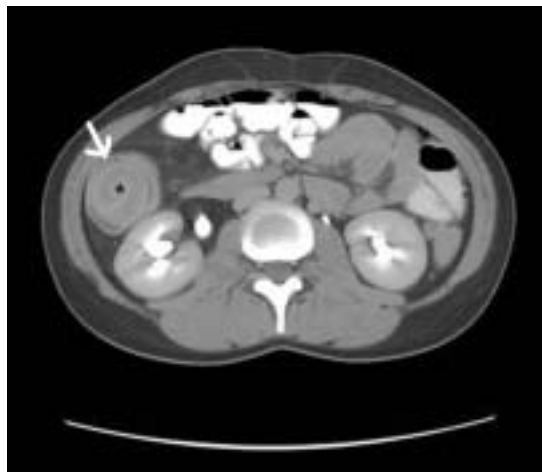


Figura 1. Tomografía computada de abdomen y pelvis.

*Recibido el 30 de Marzo de 2007 y aceptado el 10 de Mayo de 2007.

Correspondencia: Dr. Francisco López K
Marcoleta 367. Santiago, Chile
Fax 56-2-6329620
e mail: flopez@med.puc.cl

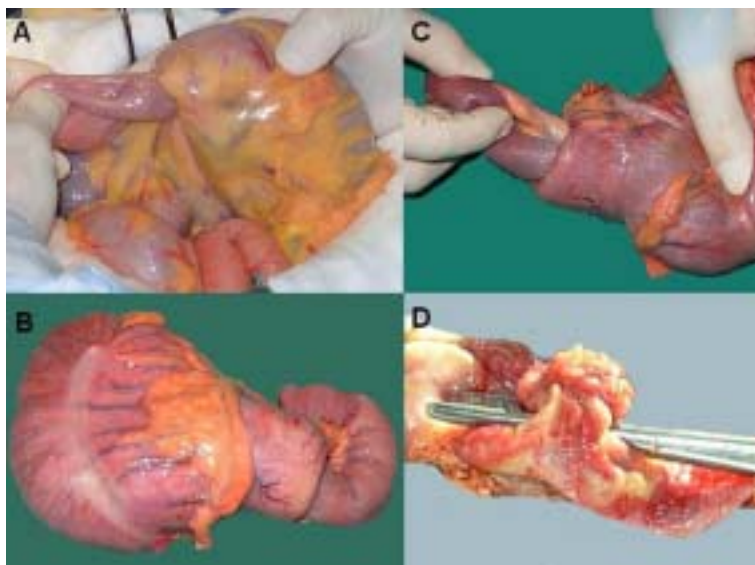


Figura 2.

examen físico de la enferma no se encontraron estigmas de enfermedad de Peutz-Jeghers, los exámenes de imágenes del intestino delgado (tránsito de intestino delgado e íleoscopia distal) fueron

normales y la exploración de todo el intestino delgado durante la cirugía no evidenció la presencia de otros pólipos. Actualmente la enferma se encuentra asintomática.

REFERENCIAS

1. Zubaidi A, Al-Saif F, Silverman R. Adult intussusception: a retrospective review. *Dis Colon Rectum* 2006; 49: 1546-1551.
2. Melcher M, Safadi B. Ileocolic intussusception in an adult. *J Am Coll Surg* 2003; 197: 518.