

CASOS CLÍNICOS

Tumor de Frantz. Presentación de un caso* Frantz's tumor. Report of a case

Drs. RAFAEL CERDÁN P.¹, JOSÉ IGNACIO BARRANCO D.¹, SONIA CANTÍN B.¹,
JOAQUÍN BERNAL J.¹, ALEJANDRO SERRABLO R.¹, JESÚS MARÍA ESARTE M.¹

¹Servicio de Cirugía General. Hospital Universitario "Miguel Servet".
Zaragoza, España.

RESUMEN

El tumor papilar sólido-quístico de páncreas es una neoplasia muy poco frecuente y de origen incierto. Suele afectar a mujeres jóvenes, cursa con escasa sintomatología y es considerado en general como una neoplasia de bajo grado de malignidad. Su tratamiento es quirúrgico, presentando un excelente pronóstico tras resección completa incluso si existen metástasis. Presentamos el caso de una paciente de 14 años de edad diagnosticada de una neoplasia localizada en cola de páncreas que correspondía a un tumor de Frantz. Analizamos las características biológicas y ultraestructurales de estos tumores, sus formas de presentación y las pruebas complementarias recomendadas para su diagnóstico.

PALABRAS CLAVE: *Neoplasia de páncreas, neoplasia sólido-quística papilar de páncreas, tumor de Frantz.*

SUMMARY

Solid-cystic-papillary tumor of pancreas is an uncommon neoplasm and unknown origin. It generally occurs in young women, the symptomatology is limited and is considered a low-grade malignant tumor. Treatment is surgical and the prognosis is usually good after complete resection, even if metastatic dissemination exists. We report a case of a 14-years-old woman diagnosed of a neoplasm in the tail of the pancreas which could be classified as Frantz's tumor. We analyze the biological and ultrastructural characteristics of these tumors, their forms of presentation and the recommended explorations for the diagnostic.

KEY WORDS: *Pancreatic neoplasm, solid-cystic-papillary neoplasm of pancreas, Frantz's tumor.*

INTRODUCCIÓN

El tumor papilar sólido-quístico del páncreas (TPSP) es una entidad poco frecuente cuyo origen aún no ha sido bien aclarado. Esta neoplasia, también llamada tumor de Frantz, suele presentarse en

mujeres jóvenes en la tercera década de la vida. Su etiología es hasta ahora desconocida y su sintomatología es inespecífica por lo que el diagnóstico es, a veces, un hallazgo casual.

Preoperatoriamente no es fácil distinguirlo de otros tumores quísticos del páncreas y en oca-

*Recibido el 12 de Octubre de 2006 y aceptado para publicación el 4 de Diciembre de 2006.

Correspondencia: Dr. Rafael Cerdán Pascual

Pº Isabel la Católica 1-3. 50009-Zaragoza.España

E-mail: jorge_siro@yahoo.es

siones pueden ser diagnosticados erróneamente como pseudoquistes pancreáticos.

Suelen alcanzar un tamaño medio de 10 cm (en ocasiones mayor) y frecuentemente contienen áreas hemorrágicas. Se comportan como tumores de baja agresividad biológica con un bajo potencial para producir metástasis y sólo el 10-14% de los casos se consideran malignos en el momento del diagnóstico. El tratamiento se basa en la resección quirúrgica que tiene buenos resultados con un pronóstico favorable a largo plazo.

Presentamos el caso de una paciente de 14 años de edad con el diagnóstico de tumor de Frantz localizado en la cola del páncreas y que fue tratada con éxito en nuestro Hospital.

CASO CLÍNICO

Mujer de 14 años que acude a urgencias por dolor abdominal de 3 días de evolución, localizado en hipocondrio izquierdo e irradiado a espalda, junto con febrícula de 37,4°C, náuseas y vómitos. Sus constantes eran normales y en la exploración abdominal se apreciaba masa en hipocondrio izquierdo, algo dolorosa a la palpación. La analítica sanguínea y la radiografía de tórax fueron estrictamente normales. En la radiografía simple de abdomen sólo se apreciaba un descenso de ángulo esplénico de colon. Los marcadores tumorales como CEA y CA 19.9 fueron normales. Se practicó Tomografía Computerizada (TC), observando una masa de consistencia irregular, de 7x4 cm, dependiente de cola de páncreas. La Resonancia Magnética (RM) confirmó los anteriores hallazgos (Figura 1). Se intervino de forma electiva a la paciente, encontrando una tumoración dependiente de cola de páncreas, muy vascularizada, encapsulada y adhe-

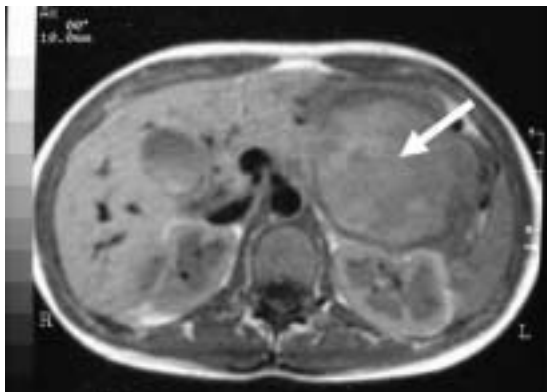

Figura 1. Imagen axial de RM en la que se aprecia la tumoración dependiente de cola de páncreas (flecha blanca).

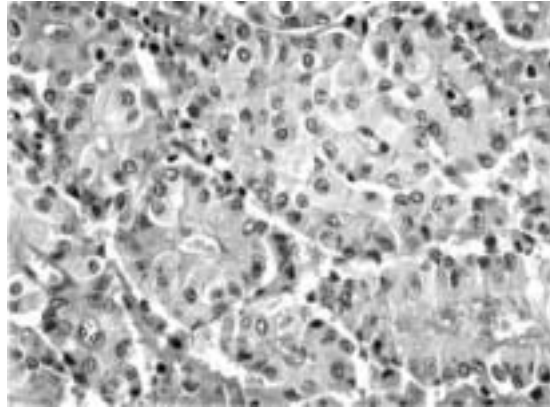


Figura 2. Imagen anatomopatológica (tinción con hematoxilina-eosina a 400 aumentos) donde se aprecia proliferación en forma de nidos y lóbulos sólidos de células de talla pequeña, núcleo redondo ocasionalmente nucleolado y citoplasma escaso.

rida al bazo. Se practicó resección en bloque de cola de páncreas y bazo, incluyendo la tumoración. Al corte, la neoplasia presentaba áreas quísticas en su interior. La paciente fue dada de alta sin complicaciones a los 8 días de la intervención. El informe anatomopatológico de la pieza resecada fue de neoplasia epitelial sólida papilar de páncreas, con pseudocápsula fibrosa y con zonas quísticas necrótico-hemorrágicas (Figura 2). En el estudio inmunohistoquímico las células presentaban fuerte positividad para alfa-1-antitripsina y vimentina, y positividad muy focal y débil para queratina de bajo peso y enolasa neuroespecífica (Figura 3). A los cuatro años de la intervención la paciente permanece asintomática.

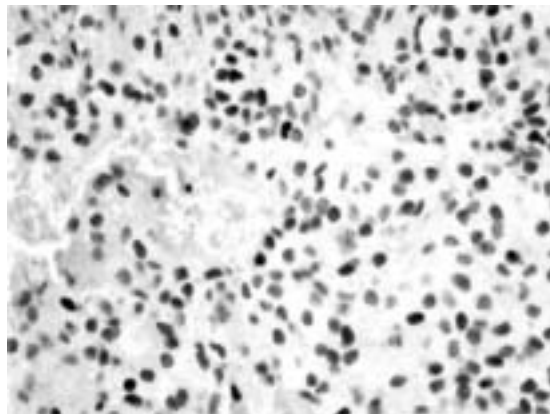


Figura 3. Estudio inmunohistoquímico mostrando fuerte positividad para alfa-1-antitripsina y vimentina, y positividad muy focal y débil para queratina de bajo peso y enolasa neuroespecífica

DISCUSIÓN

El TPSP es una neoplasia poco frecuente que supone el 1% de todos los tumores pancreáticos y el 12% de los tumores quísticos pancreáticos¹. En el 95% de los casos suele aparecer en mujeres jóvenes con una media de edad de 20 años, y más del 50% de los casos corresponden a mujeres menores de 20 años como el caso que presentamos. Puede localizarse en cualquier punto del páncreas, pero son algo más frecuentes en la cola². Se han descrito también algunos casos en páncreas ectópico localizado en mesocolon transversos³.

A pesar de que puede alcanzar un gran tamaño con un crecimiento invasivo y posibilidad de dar metástasis (el 10% en el diagnóstico), el TPSP se clasifica como un carcinoma de bajo potencial de malignidad^{1,4}.

El TPSP fue descrito por primera vez por Frantz⁵ en 1959. Las referencias en la literatura hispana son escasas^{2,4,6,7} pero no ocurre lo mismo en la literatura anglosajona, en la que destacan las revisiones de Mao⁸ con 292 casos, de Wunsch⁹ con 400 casos y de Lam¹⁰ con 452 casos. Se trata de una neoplasia con características propias y bien definidas, pero coincidimos con Hernández Puente y cols.² cuando afirman que probablemente hasta la década de los noventa se haya infradiagnosticado, al atribuirse a otras variedades histológicas^{10,11}.

Un aspecto de este tumor que aún no ha sido bien aclarado es su línea celular de origen^{8,12,13}. Algunos autores piensan que pueden tener origen neuroendocrino^{14,15} basándose en la difusa reacción positiva que algunos presentan a la enolasa neuronal específica y en la ocasional positividad a los polipéptidos pancreáticos como somatostatina, glucagón e insulina. Otro argumento a favor sería la presencia ocasional de estructuras similares a los gránulos neurosecretorios. No obstante, estos tumores reaccionan negativamente a marcadores neuroendocrinos más específicos como la sinaptofisina o la cromogranina A¹⁴. La fuerte reactividad positiva focal de estos tumores a la alfa-1-antitripsina ha sugerido a otros autores un posible origen en las células acinares pancreáticas¹⁶.

Últimamente ha ganado aceptación la teoría que aboga por un probable origen en células pancreáticas pluripotenciales, mediado por factores genéticos y favorecido por estímulos hormonales^{8,17}. La mayor frecuencia de esta neoplasia en mujeres ha sugerido también una participación hormonal en su génesis, dada la positividad de estos tumores para los receptores estrogénicos o progestérgicos¹⁸.

El crecimiento de estos tumores es general-

mente lento y frecuentemente se manifiestan con una sintomatología abdominal persistente, vaga e inespecífica. En general, la clínica dependerá del tiempo de evolución, desde los casos asintomáticos detectados casualmente en el examen físico (10%), a los que cursan con síntomas de compresión, dolor abdominal y sensación de plenitud con masa abdominal palpable en los de gran tamaño. Se han descrito casos aislados de ruptura de la cápsula con hemoperitoneo y abdomen agudo¹⁹. Contrariamente a lo que podría pensarse, en los casos localizados en la cabeza del páncreas la obstrucción biliar es muy poco frecuente.

El diagnóstico preoperatorio se realiza mediante pruebas de imagen como la TC y la RM. En la TC con contraste, el TPSP aparece como una masa bien delimitada de densidad heterogénea por la presencia de áreas hipodensas correspondientes a cavidades quísticas necróticas hemorrágicas. En ocasiones pueden verse calcificaciones, especialmente en la cápsula²⁰.

Los datos más característicos de la RM son la presencia de una tumoración bien delimitada con áreas sólidas isointensas con el páncreas en T1 o bien una señal ligeramente alta en T2. Las áreas quísticas aparecen como señales de alta intensidad en T1. En T2 suelen aparecer como señales de alta intensidad, aunque en un número menor de casos aparecen como señales mixtas de alta y baja intensidad. La cápsula se presenta como halo de baja intensidad en T1 o T2²¹.

Un aspecto controvertido del diagnóstico es el uso preoperatorio de la punción-aspiración con aguja fina (PAAF) ya que su eficacia no está bien definida²². Estamos asistiendo a un incremento en el uso de la PAAF guiada por ecoendoscopia que ofrece buenos resultados preliminares en cuanto a la reducción del riesgo de siembra de células malignas en el trayecto de la aguja. En nuestro caso no creímos necesario realizar PAAF ya que por las pruebas de imagen la neoplasia se consideró como potencialmente reseccable en su totalidad con amplios márgenes.

Los pseudoquistes pancreáticos constituyen la lesión quística pancreática más frecuente, por lo que es muy importante realizar un buen diagnóstico diferencial con este tipo de tumores. Dado que el 60% de los pseudoquistes se resuelven espontáneamente, se ha sugerido que la mejor forma de diferenciarlos es su seguimiento evolutivo. En la práctica, ante una lesión potencialmente maligna y en ausencia de antecedentes de pancreatitis aguda, la prudencia recomienda considerarla y tratarla como una neoplasia quística, sin retrasar la intervención quirúrgica².

En el diagnóstico de estos tumores se han utilizado otras pruebas como la colangio-pancreatografía retrógrada endoscópica (CPRE) pero su uso no está muy extendido.

Otros diagnósticos diferenciales son los tumores endocrinos, el carcinoma de célula acinar, el pancreatoblastoma, el adenocarcinoma ductal y los tumores quísticos del páncreas²³. Para diferenciarlos pueden ser de gran ayuda los métodos inmunohistoquímicos. Como ya se ha dicho, el TSPP presenta una fuerte positividad focal a los anticuerpos de la alfa-1- antitripsina y alfa-1-antiquimiotripsina. En algunos casos se aprecia también reacción positiva a la enolasa neuronal específica¹⁴, a polipéptidos hormonales como insulina, glucagón y somatostatina, y también a la citoqueratina, vimentina y Leu-7^{14,15}. Por el contrario presentan negatividad a marcadores endocrinos, como la alfa-amilasa, lipasa, tripsinógeno, quimiotripsinógeno, sinaptofisina y cromogranina A. También tienen reacción negativa a marcadores neoplásicos como el antígeno carcinoembrionario (CEA) y el CA 19.9^{14,24}.

El tratamiento de elección es la cirugía, ya que la mayoría de los TPSP son potencialmente curables por resección quirúrgica, que deberá ser lo más amplia y completa posible²⁵. El tratamiento quirúrgico presenta escasa mortalidad, bajas tasas de recidiva y metástasis y, sobre todo, una buena supervivencia a largo plazo^{17,26}. En ocasiones el tumor alcanza un gran tamaño, comprometiendo las estructuras vecinas y haciendo imposible su resección, pero aún en estos casos hay una larga sobrevida²⁵.

Se ha afirmado que estos tumores son radiosensibles y en ocasiones se han tratado mediante quimioembolización, pero no está claro el papel de la radioterapia ni de la quimioterapia en su tratamiento²⁷.

REFERENCIAS

1. Klimstra DS, Wenig BM, Hefess CS. Solid-pseudopapillary tumor of the pancreas: a typically cystic carcinoma of low malignant potential. *Semin Diagn Pathol* 2000; 17: 66-80.
2. Hernández-Puente A, Artigas V, Moral A, Magarzo J, Targarona E, Trías M. Tumor sólido pseudopapilar del páncreas. *Cir Esp* 2005; 77: 233-235.
3. Elorza Orúe JL, Ruiz Díaz I, Tubía Landeberea J, San Vicente Leza M. Tumor sólido y papilar sobre páncreas ectópico en mesocolon transversal. *Rev Esp Enf Digest* 1991; 79: 429-431.
4. Granados Romero JJ, Sánchez Ávila D, Martínez Carballo G, Cabal Jiménez KE, Estrada León F. Carcinoma papilar quístico de páncreas: informe de un paciente. *Cir Gen* 2002; 24: 155-159.
5. Frantz VK. Tumors of the pancreas. En: Atlas of Tumor Pathology. Section VII. Fasc. 27 and 28. Washington, DC: Armed Forces Institute of Pathology; 1959. p. 32-37.
6. Iribarren Díaz M, de Castro Parga G, Fernández Martín R. Neoplasia epitelial pseudopapilar sólido-quística de páncreas (tumor de Frantz). Estudio de dos nuevos casos. *Rev Esp Enferm Dig* 2004; 96: 877-880.
7. Domínguez Comesaña W, Turégano Fuentes F, Sanz Sánchez M, Camacho Lozano A. Papillary-cystic carcinoma of the pancreas: an infrequent tumor with favorable prognosis. *Rev Esp Enferm Ap Dig* 1989; 76: 185-187.
8. Mao C, Guvendi M, Domenico DR, Kim K, Thomford NR, Howard JM. Papillary cystic and solid tumors of the pancreas: a pancreatic embryonic tumor? Studies of three cases and cumulative review of the world's literature. *Surgery* 1995; 118: 821-828.
9. Wunsch LP, Flemming P, Werner U, Gluer S, Burger D. Diagnosis and treatment of papillary cystic tumor of the pancreas in children. *Eur J Pediatr Surg* 1997; 7: 45-47.
10. Lam KY, Lo CY, Fan ST. Pancreatic solid-cystic-papillary tumor: clinicopathologic features in eight patients from Hong Kong and review of the literature. *World J Surg* 1999; 23: 1045-1050.
11. Bektas H, Werner U, Kaaden S, Philippou S, Klöppel G, Klempnauer J. Solid-pseudopapillary tumor of the pancreas. A rare and frequently misdiagnosed neoplasm. *Langenbeck's Arch Surg* 1999; 384: 39-43.
12. Kissane JM. Pancreatoblastoma and solid and cystic papillary tumor: two tumors related to pancreatic ontogeny. *Semin Diagn Pathol* 1994; 11: 152-164.
13. Pettinato G, Di Vizio D, Manivel JC, Pambuccian SE, Somma P, Insabato L. Solid-pseudopapillary tumor of the pancreas: a neoplasm with distinct and highly characteristic cytological features. *Diagn Cytopathol* 2002; 27: 325-434.
14. Pettinato G, Manivel JC, Ravetto C. Papillary Cystic Tumor of the pancreas. A clinicopathologic study of 20 cases with cytologic, immunohistochemical, ultrastructural, and flow cytometric observations, and a review of the literature. *Am J Clin Pathol* 1992; 98: 478-488.
15. Stommer P, Kraus J, Stolte M, Giedl J. Solid and cystic pancreatic tumors. Clinical, histochemical, and electron microscopic features in ten cases. *Cancer* 1991; 67: 1635-1641.
16. Bombí JA, Milla A, Badal JM, Piulachs J, Estape J, Cardesa A. Papillary-cystic neoplasm of the pancreas. Report of two cases and review of the literature. *Cancer* 1984; 54: 780-784.
17. Zinner MJ. Solid and papillary neoplasms of the pancreas. *Surg Clin N Am* 1995; 75: 1017-1024.
18. Ladanyi M, Mulay S, Arseneau J, Bettez P. Estrogen and progesterone receptor determination in the papillary cystic neoplasm of the pancreas with immunohistochemical and ultrastructural observations. *Cancer* 1987; 60: 1604-1611.

19. Rubin G. Pancreatic microcystic adenoma presenting with acute hemoperitoneum: CT diagnosis. *AJR* 1991; 156: 749-755.
20. Balthazar E, Subramanyan B, Lefleur R, Barone C. Solid and Papillary Epithelial Neoplasm of the pancreas. Radiographic, CT, Sonographic and Angiographic Features. *Radiology* 1984; 150: 39-40.
21. Ohtomo K, Furui S, Onoue M. Solid and papillary epithelial neoplasm of the pancreas: MR imaging and pathologic correlation. *Radiology* 1992; 184: 567-570.
22. Naresh KN, Borges AM, Chinoy RF, Soman CS, Krishnamurthy SC. Solid and papillary neoplasm of the pancreas: diagnosis by fine needle aspiration cytology in four cases. *Acta Cytol* 1995; 39: 489-493.
23. Patel VG, Fortson JK, Weaver WL, Hammami A. Solid-pseudopapillary tumor of the pancreas masquerading as a pancreatic pseudocyst. *Am Surg* 2002; 68: 631-632.
24. Morohoshi T, Kanda M, Horie A. Immunocytochemical markers of uncommon pancreatic tumors. Acinar cell carcinoma, pancreatic blastoma, and solid cystic (papillary-cystic) tumor. *Cancer* 1987; 59: 739-747.
25. Jeng LB, Chen MF, Tong RP. Solid and Papillary Neoplasm of the pancreas, Emphasis on Surgical Treatment. *Arch. Surg* 1993; 128: 433-436.
26. Rustin RB, Broughan TA, Hermann RE, Grunfest-Broniatowsky SF, Petras RE, Hart WR. Papillary cystic epithelial neoplasms of the pancreas. A clinical study of four cases. *Arch Surg* 1986; 121: 1073-1076.
27. Panieri E, Krige JE, Bornman PhC, Graham SM, Terblanche J, Cruse JP. Operative management of papillary cystic neoplasm of the pancreas. *J Am Coll Surg* 1998; 186: 179-183.