

ARTÍCULOS DE INVESTIGACIÓN

Modelo experimental de sialadenectomía submandibular con técnica endoscópica*

Endoscopic submandibular sialadenectomy in rabbits

Drs. FELIPE OJEDA D.¹, IGNACIO ALVAR H.¹, JUAN E. CONTRERAS P.¹, JUAN J. GALLARDO R.¹, DAGOBERTO OJEDA S.¹, ALVARO IBARRA V.¹, CAROLINA DONOSO C.¹

¹CEICIL (Centro Experimental de Investigación en Cirugía Laparoscópica)
Hospital El Salvador. Universidad de Chile. Santiago, Chile

RESUMEN

Introducción: Este trabajo consiste en un modelo experimental para la aplicación de técnica mínimamente invasiva a la cirugía de cabeza y cuello. En la literatura se han reportado dos vías de abordaje para la extirpación de glándula salival, una cervical y la otra vía piso de boca. Como hipótesis nos cuestionamos si acaso era posible hacer una extirpación de la glándula salival por vía cervical, con técnica endoscópica, en conejos. *Objetivo:* Desarrollar una técnica de abordaje, disección y extirpación de la glándula submandibular utilizando una técnica endoscópica en conejos. *Material y Método:* Este proyecto se realizó durante el período de Mayo hasta Julio de 2005, en el CEICIL. Diez conejos de laboratorio fueron operados con técnica endoscópica. Cervicotomía transversa de 2 cm de longitud. Insuflación de CO₂ con aguja de Veress, creando un enfisema subcutáneo. Colocación de trocar para óptica de 10 mm, colocación de dos agujas de Veress triangulado con la cámara. Abordaje de compartimento glandular por vía subcutánea, con disección roma, identificando y aislando la glándula. *Resultados:* Se completó la cirugía en los 10 conejos. Fallecieron dos antes de terminado el procedimiento. Tiempo promedio de 40 minutos. Hubo complicaciones con el sangrado en 2 de los conejos. *Conclusiones:* Es factible la extirpación glandular por vía cervical con técnica endoscópica, en conejos. La complicación hemorrágica es un hecho a evaluar en estudios futuros, en lo posible contando con técnicas hemostáticas más avanzadas, como el Ligasure de minilaparoscopia.

PALABRAS CLAVE: *Cirugía mínimamente invasiva, sialadenectomía submandibular, técnica endoscópica, modelo experimental.*

SUMMARY

Background: Salivary gland excision can be performed using a cervical approach using an endoscopic technique. Aim: To develop an endoscopic technique to excise the submandibular gland using a cervical approach in rabbits. *Material and methods:* Ten rabbits were operated using an endoscopic approach. A 2 cm transverse cervical incision was done and CO₂ was insufflated with a Veress needle, creating a subcutaneous emphysema. A 10 cm optical trocar was placed and two Veress needles were triangulated

*Recibido el 24 de Mayo de 2006 y aceptado para publicación el 30 de Diciembre de 2006.

Correspondencia: Dr. Felipe Ojeda D.

Casilla 756-0957. Santiago, Chile
e-mail: felipe.docojeda@gmail.com

with the camera. The glandular compartment was approached using a subcutaneous pathway, a blunt dissection was carried out identifying and isolating the gland. *Results:* Two rabbits died before completing the procedure. Mean surgical time was 40 minutes. Two rabbits had a bleeding as complication. *Conclusions:* Endoscopic submandibular gland excision through a cervical approach is feasible in rabbits. Bleeding can be a problem that must be solved using more advanced hemostatic techniques.

KEY WORDS: **Sialadenectomy, submandibular gland, endoscopic surgery.**

INTRODUCCIÓN

La cirugía mínimamente invasiva ha evolucionado en el campo de sus aplicaciones desde la cirugía abdominal y torácica a otras regiones anatómicas¹⁻⁴. Este trabajo es parte de la segunda fase del estudio de un modelo experimental para la aplicación de esta técnica en la cirugía de cabeza y cuello, siendo la primera fase su aplicación en la exploración y disección cervical de conejos de laboratorio. Se ha descrito la aplicación de la cirugía mínimamente invasiva para tiroidectomías, paratiroidectomías, exploraciones de cavidad orbitaria e incluso en cirugía plástica⁵⁻¹². Para el caso de la glándula submandibular en la literatura se han reportado dos vías de abordaje, una cervical y la otra vía piso de boca¹³⁻¹⁷. Como hipótesis nos cuestionamos si acaso era posible hacer una sialadenectomía bajo técnica endoscópica en conejos, por vía cervical.

OBJETIVO

Desarrollar una técnica de abordaje, disección y extirpación de una glándula submandibular, utilizando una técnica endoscópica en conejos.

MATERIAL Y MÉTODO

Este proyecto se llevó a cabo durante el período de Mayo hasta Julio del 2005, en el CEICIL. Se utilizaron 10 conejos de laboratorio operados con técnica endoscópica más gas, documentándose la técnica mediante cinta VHS. Anestesia con Pentotal endovenoso, con ampollas de 500 mg en 50 cc. (Dosis total promedio de 90 mg). Se utilizaron conejos (*Oryctolagus cuniculus*) del tipo pequeño, de raza Neozelandés, cuyos peso promedio en esta serie fue de 1300 gramos. El instrumental utilizado fue adaptado del convencional de laparoscopia (Tabla 1).

Se inicia el procedimiento colocando una vía venosa para la sedación, mediante una punción de la vena auricular con una mariposa Nº 23. Luego se infunden bolos de 1cc (9 mg) de Pentotal. Se monitoriza el grado de sedación del conejo mediante la

palpación de la frecuencia cardiaca en el área precordial, evitando la bradicardia extrema, así como el dolor. Se prepara el cuello del conejo rasurando desde el reborde mandibular hasta la mitad superior del tórax.

Luego se inicia la cirugía con una cervicotomía transversa de 2 cm de longitud en la línea media y a 1 cm por sobre el esternón. Se insufla CO₂ (presiones hasta 10 mmHg) con aguja de Veress, creando un enfisema subcutáneo. Se inserta el trocar para la óptica de 10 mm. El siguiente paso es la colocación de dos agujas de Veress bajo visión endoscópica. Una en línea cervical media en un punto equidistante entre el mentón y manubrio esternal, y la otra a la misma altura pero en un punto lateral derecho a 2 cm desde la primera aguja.

El abordaje del compartimento glandular es por vía subcutánea, con disección roma. En ésta técnica de disección es importante utilizar ambas manos, e ir siguiendo el plano de disección avascular que se forma en el tejido laxo con la acción del mismo neumó. En esta etapa el objetivo es disecar todo el espacio submandibular de forma completa (Figuras 1 y 2).

Una vez identificado el compartimento submandibular se aísla la glándula para luego seccionar su

Tabla 1

INSTRUMENTAL UTILIZADO

-
- Conejos
 - Pentotal
 - Torre de VLP convencional
 - Trocar de 12 mm y 5mm
 - Óptica de 10 mm (0 grado)
 - Agujas de Veress (2)
 - Pinzas quirúrgicas (2)
 - Electrocauterio tipo "Hook"
 - Pinzas anatómicas (2)
 - Tijera Metzenbaum
 - Pinzas Mosquito (4)
 - Pinzas Kelly (4)
 - Surgipro 6.0
 - Sutura Seda 3.0
 - Bisturí
 - Tapa vía venosa (2)
 - Gasas
-

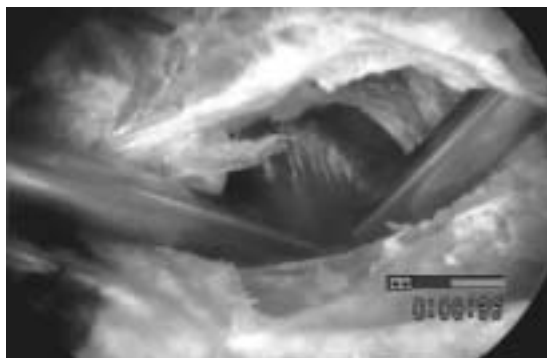


Figura 1.

pedículo. La ligadura del mismo puede hacerse con técnica de nudo extracorpóreo a través de uno de los orificios de entrada de las agujas de Veress. También puede utilizarse electrocauterio tipo Hook, introducido a través de un trocar de 5 mm. La extracción de la glándula se hace a través del trocar de 12 mm. Las muestras de glándula submandibular extraídas fueron enviadas a anatomía patológica, confirmándose la muestra de tejido (Figura 3).

RESULTADOS

De los 10 conejos operados 2 fallecieron antes de terminado el procedimiento. Tiempo promedio de 40 minutos, rango entre 60 y 29 minutos. Hubo dificultad con el manejo del sangrado en dos de los conejos (Figura 4).

DISCUSIÓN

Este modelo experimental es útil para un primer acercamiento a la aplicación de cirugía mínimamente invasiva en la sialadenectomía. El abordaje vía piso de boca es muy difícil de realizar



Figura 2.



Figura 3.

en el conejo debido a lo estrecho del ángulo entre ambas ramas horizontales de la mandíbula. Tal vez podría intentarse con ópticas de 5 mm. Utilizar el plano subcutáneo tiene una gran ventaja con la técnica de disección roma, dado que el neumoinflado facilita la aparición del plano de disección. Este detalle es importante dentro de la técnica de laparoscopia avanzada, como en el caso de la colectomía, dado que la separación de los planos se hace en gran parte con la separación suave del tejido laxo avascular que se forma con el neumoinflado.

Una desventaja de este modelo es que la rama mandibular del nervio facial no está en directa relación con la glándula submandibular. Su ubicación está en la cara externa de la mandíbula muy distante hacia cefálico del reborde mandibular y del área de trabajo, por lo que esta técnica no tiene la misma dificultad que tendría al ser aplicada en humanos, en que la rama está en muy cercana relación con la glándula y en un plano profundo respecto del músculo platisma.

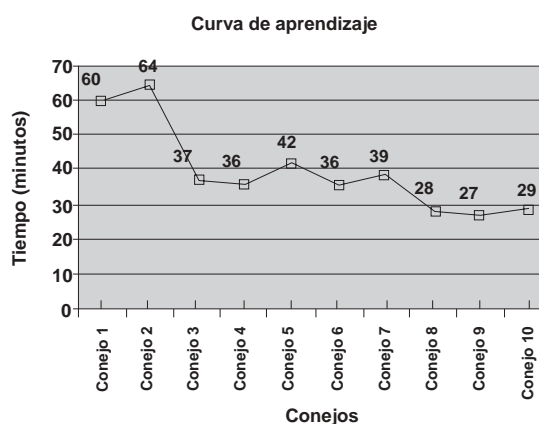


Figura 4.

CONCLUSIONES

Es factible la realización de sialadenectomía mediante técnica endoscópica en conejos de laboratorio. La complicación hemorrágica es un hecho a evaluar en estudios futuros, en lo posible contando con técnicas hemostáticas más avanzadas, como el Ligasure® para minilaparoscopia.^{18,19,20}

La disección roma es una técnica aplicable a este modelo experimental, llevando a cabo la cirugía con tres puertos, uno de 2 cm y dos de 1 cm de longitud.

REFERENCIAS

1. Irvin M, Modlin, Mark Kidd, Kevin D. Lye. From the lumen to the laparoscope. Arch Surg. 2004; 139: 1110-1126.
2. Miccoli P, Materazzi G. Update on endoscopic cervical surgery. Semin Laparosc Surg. 2004; 11: 139-145.
3. Yeung GH. Endoscopic surgery of the neck: a new frontier. Surg Laparosc Endosc. 1998; 8: 227-232.
4. Narayanan K, Liang MD, Chandra M, Grundfest WS. J Experimental endoscopic subcutaneous surgery. Laparoendosc Surg. 1992; 2: 179-183.
5. Finco DR, Brown SA, Ferguson DC, Crowell WA. Selective parathyroidectomy of the dog. Can J Vet Res. 1993; 57: 288-292.
6. Kipfmuller K, Naruhn M, Melzer A, Kessler S, Buess G. Endoscopic microsurgical dissection of the esophagus. Results in an animal model. Surg Endosc. 1989; 3: 63-69.
7. Dulguerov P, Leuchter I, Szalay-Quinodoz I, Allal AS, Marchal F, Lehmann W *et al.* Endoscopic neck dissection in human cadavers. Laryngoscope. 2001; 111: 2135-2139.
8. Carreno OJ, Wilson WR, Nootheti PK. Exploring endoscopic neck surgery in a porcine model. Laryngoscope 1999; 109: 236-240.
9. Steele MH, Suskind DL, Moses M, Kluka E, Liu DC. Orbitofacial masses in children: an endoscopic approach. Arch Otolaryngol Head Neck Surg 2002; 128: 409-413.
10. Schaeffer BT. Endoscopic liposhaving for neck recontouring. Arch Facial Plast Surg 2000; 2: 264-268.
11. Gagner M. Endoscopic subtotal parathyroidectomy in patients with primary hyperparathyroidism. Br J Surg 1996; 83: 875-878.
12. Miccoli P, Materazzi G. Minimally invasive, video-assisted thyroidectomy (MIVAT). Surg Clin North Am. 2004; 84: 735-741.
13. Guerrissi JO, Taborda G. Endoscopic excision of the submandibular gland by an intraoral approach. J Craniofac Surg 2001; 12: 299-303.
14. Komatsuzaki Y, Ochi K, Sugiura N, Hyodo M, Okamoto A. Auris Nasus. Video-assisted submandibular sialadenectomy using an ultrasonic scalpel. Larynx. 2003; 30 Suppl: S75-78.
15. Smith AD, Elahi MM, Kawamoto HK Jr, Lorenz HP, Hedrick MH. Excision of the submandibular gland by an intraoral approach. Plast Reconstr Surg 2000; 105: 2092-2095.
16. Terris DJ, Haus BM, Gourin CG. Endoscopic neck surgery: resection of the submandibular gland in a cadaver model. Laryngoscope 2004; 114: 407-410.
17. Monfared A, Saenz Y, Terris DJ. Endoscopic resection of the submandibular gland in a porcine model. Laryngoscope 2002; 112: 1089-1093.
18. Farin G. High-Frequency Electrosurgery in Minimal Access Procedures. Semin Laparosc Surg 1996; 3: 117-124.
19. Mantke R, Pross M, Klose S, Lehnert H, Lippert H. The Harmonic Scalpel in Conventional Thyroid Surgery. Possibilities and Advantages. Chirug 200; 74: 739-742.
20. Miccoli P, Berti P, Raffaelli M, Materazzi G, Conte M, Galleri D. Impact of harmonic scalpel on operative time during video-assisted thyroidectomy. Surg Endosc 2002; 16: 663-636.