

ARTÍCULOS DE INVESTIGACIÓN

Resecciones ampliadas con intención curativa en cáncer de colon*

Curative extended resections for locally advanced colon cancer

Dr. ALEJANDRO BARRERA E.¹

¹Servicio y Departamento de Cirugía, Hospital Clínico San Borja Arriarán, Campus Centro,
Facultad de Medicina, Universidad de Chile, Santiago. Chile

TRABAJO DE INGRESO

RESUMEN

Se presenta nuestra experiencia en resecciones ampliadas con intención curativa por cáncer de colon. Desde enero de 1995 hasta marzo del 2004, se realizaron 187 resecciones de colon con intención curativa. En 25 de ellas fue necesario reseccionar alguna estructura abdominal por probable infiltración tumoral, lo que corresponde al 13,3%. Se excluyen todas las resecciones de metástasis a distancia, recidivas tumorales, resecciones paliativas y las resecciones ampliadas de tumores ubicados bajo el promontorio. El 60% corresponde al sexo femenino, con un promedio de edad de 58,8 años y extremos de 28 y 82. En 15 pacientes se realizó una resección de colon derecho y en 10 de colon izquierdo. Entre los exámenes de imágenes resultó de mayor utilidad la tomografía computada de abdomen que diagnosticó algún tipo de infiltración en el 63% de los pacientes en que se realizó, siendo concordante en la mitad de los casos con los hallazgos operatorios. La ecotomografía abdominal solo mostró sospecha de infiltración en el 25% de los pacientes en que se realizó. El sitio más comprometido fue la pared abdominal, seguido del intestino delgado. La histología mostró infiltración neoplásica en 12 de los pacientes (48%). Los estadios fueron 12 pacientes en estadio II, 13 en estadio III. El promedio de estada hospitalaria fue de 12 días. La morbilidad fue de 20% que corresponde a 5 pacientes, dos de los cuales fueron reoperados. La mortalidad asciende a un paciente y corresponde al 4% de la serie. El seguimiento se logró en todos los casos, con períodos entre 3 y 69 meses. La sobrevida global alcanza al 76%, siendo de 100% para los estadios II y de 57% para los estadios III. Existe un paciente con sobrevida de 52 meses que se encuentra vivo con enfermedad diseminada demostrada. El resto de los pacientes se encuentra libre de enfermedad. En los pacientes fallecidos por cáncer el promedio de sobrevida fue de 10,2 meses con extremos de 5 y 19. No existe diferencia significativa en la sobrevida comparada con la serie de resecciones simples. Concluimos que las resecciones ampliadas en cáncer de colon son necesarias ante la imposibilidad de certificar la naturaleza exacta de la infiltración de órganos vecinos, la sobrevida es similar a la del mismo estadio sin resecciones extendidas, y la morbilidad y mortalidad son semejantes a la de la serie global por el mismo equipo quirúrgico.

PALABRAS CLAVE: *Cáncer de colon, resecciones ampliadas.*

*Recibido el 3 de Octubre de 2006 y aceptado para publicación el 3 de Noviembre de 2006.

Correspondencia: Dr. Alejandro Barrera E.

Av. Apoquindo 8160 Dpto. 31. Santiago. Chile

e-mail: abarrera@med.uchile.cl

SUMMARY

Background: Occasionally, colon tumors can involve neighboring organs and during surgery, an extended en bloc resection must be performed. **Aim:** To report the experience with extended resection of locally advanced colon tumors. **Material and methods:** Retrospective revision of medical records of patients subjected to an extended curative resection for locally advanced colon cancer. **Results:** In a ten years period, 187 patients with colon cancer were operated. Excluding patients subjected to palliative resections and with distant metastasis, in 25 (aged 28 to 82 years, 15 females), an involved abdominal structure had to be excised with a curative intention. Left and right colon were excised in 15 and 10 patients, respectively. Abdominal CAT scan diagnosed some type of organ infiltration in 63% of these patients and was concordant with operative findings in 50%. Abdominal ultrasound disclosed the infiltration only in 25% of patients in whom it was performed. The most commonly involved structures were abdominal wall and small bowel. Pathological examination showed malignant infiltration in 12 patients (48%). Twelve patients had a stage II tumor and 13 an stage III tumor. Mean hospital stay was 12 days. Five patients had postoperative complications and two required a new operation. One patient died. In a follow up ranging from 3 to 69 months, survival was 57% for stage III tumors and 100 % for stage II tumors. One surviving patient has a disseminated cancer and the rest are tumor free. Survival among deceased patients, ranged from 5 to 19 months. **Conclusions:** Extended resection of locally advanced colon cancer is a therapeutic alternative with a low mortality and complications and with a good long term survival.

KEY WORDS: *Colon tumours, extended resections.*

INTRODUCCIÓN

El cáncer de colon ocupa en Chile el séptimo lugar entre las neoplasias como causa de muerte con una tasa de mortalidad de 5,7 por 100000 habitantes, lo que significó 876 muertes en el año 2001¹. Además se ha observado un ascenso mantenido en la frecuencia de hospitalizaciones por esta causa, las que alcanzaron a los 1762 egresos hospitalarios en el año señalado.

El tratamiento de elección es la resección quirúrgica amplia, que incluya los ganglios linfáticos potencialmente comprometidos, complementado eventualmente con quimioterapia postoperatoria.²

En ocasiones, su forma de presentación clínica, los estudios de imágenes o los hallazgos quirúrgicos demuestran el compromiso de órganos vecinos, situación que se presenta entre el 5 y 16% de los pacientes que son resecaos³. Este compromiso puede deberse a fenómenos inflamatorios o a infiltración tumoral verdadera, situación que se comprueba en cerca del 50% de los casos^{4,5}. Si la zona de invasión macroscópica presenta neoplasia, la disección quirúrgica entre dichos órganos no debe realizarse, por lo que corresponde efectuar la resección completa del tumor y del órgano comprometido en un solo bloque, con lo que se pueden lograr tasas de sobrevida entre el 32 y el 79%⁵. Sin embargo, se reconoce que existe un aumento de la morbilidad y mortalidad relacionada con estos procedimientos al ser comparados con las resecciones habituales.

Los órganos abdominales comprometidos con mayor frecuencia son el intestino delgado, la pared abdominal, la vejiga y los genitales internos femeninos³.

El objetivo de este trabajo es analizar los resultados de las resecciones ampliadas con intención curativa en un cáncer de colon localmente avanzado.

MATERIAL Y METODO

Se realiza una revisión retrospectiva de los registros operatorios de todos los pacientes sometidos a una resección de colon con intención curativa por cáncer realizada en el Servicio de Cirugía del Hospital Clínico San Borja Arriarán desde Enero de 1995 a Marzo del 2004. Se define como resección con intención curativa como aquella resección del tumor primario, sin evidencia de metástasis a distancia y con ausencia de tumor macroscópico residual. Se incluyen todas las resecciones de tumores por sobre el promontorio en que se reseca algún órgano comprometido por vecindad en bloque con el tumor primario. Como colon derecho se consideró a todos los tumores ubicados desde el ciego hasta el ángulo esplénico inclusive y como colon izquierdo todos los tumores bajo el ángulo esplénico y hasta el promontorio. Se excluyen para la muestra todos los tumores bajo el promontorio, la resección de metástasis a distancia, las resecciones paliativas y las recidivas de tumores de colon.

Todos los pacientes fueron estudiados de acuerdo a las pautas de diagnóstico y manejo de la patología quirúrgica digestiva utilizadas en nuestro servicio que incluyen en forma específica la realización de una colonoscopia con biopsia, un enema baritado, ecografía y/o tomografía computada de abdomen, radiografía de tórax y antígeno carcino embrionario (CEA).

Para la etapificación se utilizó la clasificación TNM⁶. Los pacientes cuyo estudio anatómico patológico demostró compromiso ganglionar (estadio III) fueron tratados con quimioterapia adyuvante con 5-fluoracilo y leucovorina. Los pacientes en estadio II no recibieron tratamiento complementario.

Se estudia la ubicación del tumor, los estudios preoperatorios, el órgano macroscópicamente comprometido y su compromiso histológico, la morbilidad operatoria y la sobrevida alejada. Se define como morbilidad quirúrgica mayor aquella complicación específica que prolonga la estada hospitalaria o que motiva una reintervención y la mortalidad operatoria como la ocurrida dentro de los 30 días siguientes a la cirugía.

El seguimiento se realizó mediante controles en policlínico o entrevista telefónica con el autor.

Para el análisis estadístico se utilizó la prueba de Chi cuadrado considerándose significativo un valor de p menor a 0,05 y para determinar la sobrevida el método de Kaplan Meier. Para comparar las curvas de sobrevida se empleó la prueba de log-rank, todos incluidos en el paquete computacional Stata 8.1

RESULTADOS

En el período señalado se realizaron 187 resecciones de colon por cáncer con intención curativa. En 25 pacientes se resecó en bloque algún órgano macroscópicamente comprometido por vecindad, correspondiendo al 13,3% del total de resecciones curativas. Quince casos corresponden al sexo femenino lo que equivale al 60%. El promedio de edad de la serie es de 58,8 años con extremos de 28 y 82 años, el 64% de ellos es mayor de 60 años. En 8 pacientes se encontró una o más patologías agregadas, destacando entre ellas la hipertensión arterial y la diabetes mellitus en 5 casos cada una. El 60% de las lesiones se ubicaron en el colon derecho.

Los estudios radiológicos realizados incluyeron enema baritado, ecotomografía abdominal y tomografía computada de abdomen y pelvis (Tabla 1).

En 20 pacientes se realizó un examen de CEA, el que mostró valores entre 0,3 y 128,5 ngr/ml. En 9 pacientes se encontró un valor sobre 5 ngr/ml

Tabla 1
ESTUDIOS COMPLEMENTARIOS

	<i>n</i> (%)	<i>Hallazgos positivos</i>
Enema baritado	11 (44%)	0
Ecografía abdominal	16 (64%)	4 Colon der. 4 colon izq. 0
Tomografía computada	19 (76%)	12 Colon der. 7 colon izq. 5

(36%), lo que se considera elevado según los parámetros de nuestro laboratorio. Estos corresponden a 5 casos de tumores de colon derecho y 4 de colon izquierdo.

Los hallazgos operatorios se muestran en la Tabla 2. En tres pacientes se presentó invasión en más de una estructura, en dos casos con compromiso de la pared abdominal e intestino delgado y un caso con compromiso del bazo, riñón y diafragma.

El compromiso neoplásico microscópico (T4) fue demostrado en 12 casos, que corresponde al 48% de los pacientes. Estos se pueden desglosar en 8 casos de colon derecho y 4 de colon izquierdo. Los órganos comprometidos por neoplasia se señalan en la Tabla 3. En 5 casos se demostró compromiso de la pared abdominal, lo que equivale al 20% de la serie global y al 41,6% de los pacientes

Tabla 2
HALLAZGOS OPERATORIOS

<i>Organo comprometido</i>	<i>n</i>
Pared abdominal	Colon derecho 10 Colon izquierdo 2
Intestino delgado	Colon derecho 4 Colon izquierdo 4
Anexos	Colon derecho 0 Colon izquierdo 2
Diafragma	Colon derecho 2 Colon izquierdo 0
Estomago	Colon derecho 1 Colon izquierdo 0
Epiplón	Colon derecho 0 Colon izquierdo 1
Riñón	Colon derecho 1 Colon izquierdo 0
Bazo	Colon derecho 1 Colon izquierdo 0

Tres pacientes presentan compromiso de más de un órgano.

Tabla 3
ÓRGANOS COMPROMETIDOS POR NEOPLASIA

Órgano	Ubicación	Estadio TNM
Pared abdominal	Colon der. 5 Colon izq. 0	Estadio IIb: 3 Estadio IIIb: 2
Intestino delgado	Colon der. 2 Colon izq. 1	Estadio IIIb: 2 Estadio IIIc: 1
Anexo izquierdo	Colon der. 0 Colon izq. 2	Estadio IIb: 1 Estadio IIIb: 1
Epiplón Colon izq. 2	Colon der. 0 Estadio IIIb: 2	

con sospecha de ella. En 3 de los 8 casos en que se sospechó compromiso del intestino delgado, este fue comprobado por la biopsia, lo que equivale al 12% del total y al 37,5% de los pacientes en que se sospechó dicho compromiso. En las dos pacientes en que se sospechó compromiso del anexo izquierdo por un tumor de sigmoides, así como en ambos en que se sospechó compromiso del epiplón por un tumor de colon izquierdo, este fue comprobado por la histología, lo que equivale al 8% de la serie en cada uno de los casos. De estos pacientes, el estadio final fue de 4 pacientes en estadio II y 7 pacientes en estadio III.

De estos pacientes, solo 5 mostraron un CEA elevado en el preoperatorio. Estos son dos casos de infiltración de la pared abdominal en tumores de colon derecho y tres casos de tumores de colon izquierdo con infiltración de epiplón, intestino delgado y anexo izquierdo respectivamente. Cuatro pacientes con antígeno carcino embrionario elevado no presentaron infiltración neoplásica en el órgano resecado por vecindad.

Al estudiar la histología de las lesiones encontramos que en 17 pacientes el tumor fue catalogado

como bien o moderadamente diferenciado y en los 8 restantes como mal diferenciado o indiferenciado. Además se pesquisó la producción de mucina en 9 casos y en 8 casos se consignó la presencia de permeación vascular o linfática.

La morbilidad mayor se presentó en 5 casos, que motivaron 2 reoperaciones. Dos casos corresponden a íleo post operatorio prolongado, con vómitos y retención gástrica, que respondieron al manejo clínico a los 8 y 11 días de tratamiento. Un caso corresponde a una neumopatía aguda que evoluciona con derrame pleural y que requiere punciones evacuadoras. El cuarto caso corresponde a una dehiscencia parcial de anastomosis colo rectal, luego de una resección de colon izquierdo y diafragma, que se maneja con una ileostomía derivativa, evolucionando con cuadro séptico que responde al tratamiento médico quirúrgico dándose el alta a los 50 días de hospitalización. En este paciente el tránsito intestinal fue reconstituido a los 90 días del alta, con buena evolución post operatoria. El último caso corresponde a una resección de sigmoides, con compromiso del yeyuno, que evoluciona con trombosis mesentérica masiva al sexto día pos operatorio, siendo reintervenida realizándose una resección intestinal masiva sin anastomosis, evoluciona con falla orgánica múltiple y fallece al decimoprimer día del postoperatorio, la que corresponde a la única muerte operatoria de la serie.

El promedio de estada hospitalaria de la serie es de 11,4 días, con extremos de 6 y 50. Este promedio es mayor que el de la serie global que es de 7,5 días, aunque sin significación estadística ($p=0,8$).

En cuanto al seguimiento alejado, se logró en todos los casos, con márgenes entre 3 y 69 meses (promedio 28 meses). Cinco pacientes fallecen en el seguimiento por enfermedad neoplásica diseminada. Los detalles se muestran en la tabla 4. Todos presentaron ganglios positivos en la biopsia siendo catalogados como estadio III. Cuatro de ellos pre-

Tabla 4
PACIENTES FALLECIDOS

Órgano resecado	Causa de muerte	Sobrevida	T4	CEA preop	TAC y/o ECO preoperatorio	Estadio
Pared abdominal	Metástasis hepáticas	8 meses	Si	Nr	Sin lesiones focales hepáticas	IIIb
Intestino delgado	Metástasis hepáticas	8 meses	Si	5,0	Masa heterogénea en flanco derecho, sin lesiones hepáticas	IIIc
Pared abdominal	Carcinomatosis peritoneal	9 meses	Si	32,3	Sin lesiones focales hepáticas	IIIb
Epiplón	Metástasis pulmonares	19 meses	Si	Nr	Sin lesiones focales hepáticas	IIIb
Pared abdominal	Metástasis hepáticas	5 meses	No	1,3	Sin lesiones focales, sin compromiso de pared	IIIb

nr: no realizado.

Tabla 6
SERIES PUBLICADAS

Autor	n	Invasión neoplásica %	Morbilidad %	Mortalidad %	Sobrevida %
Bofanti 1982	61	44	30,3	8,2	32-75
Eldar 1985	84	76	28,5	5,9	35
Landmann 1989	17	53	53	11,7	70
Izbicki 1995	83	54	44	1,2	ns
Gebhardt 1999	140	55	11,4	3,6	42
Vieira 2004	95	50,5	39	7,4	58,3
Nakafusa 2004	53	52,8	49,1	0	76,6
Barrera 2006	25	48	20	4	76

ns: no señalado.

sentaron infiltración neoplásica del órgano comprometido por vecindad y solo uno no la presentaba. Este corresponde a un paciente con un tumor de colon derecho, con resección de la pared abdominal y CEA preoperatorio normal que fallece a los 5 meses por metástasis hepáticas múltiples. Ninguno de estos pacientes mostró evidencias de enfermedad diseminada en el estudio preoperatorio ni en los hallazgos quirúrgicos, por lo cual su resección se consideró curativa. En todos ellos se descartó la falla local mediante tomografía computada.

El promedio de sobrevida en estos pacientes es de 10,2 meses, con extremos de 5 y 19.

De los restantes 19 pacientes uno de ellos fue sometido a la resección de una metástasis hepática a los 30 meses de seguimiento, y actualmente se encuentra vivo con enfermedad diseminada hepática y pulmonar demostrada por tomografía de emisión de positrones. El estadio original de este paciente era IIIb, en que se resecó la pared abdominal, sin demostrarse compromiso neoplásico de ella. El CEA preoperatorio fue de 38,6 ngr/ml.

Los 18 pacientes restantes se encuentran vivos y sin enfermedad neoplásica demostrada. Corresponden a 11 pacientes en estadio II TNM y 7 pacientes en estadio III.

La sobrevida global de la serie es de un 76%, que se divide en 100% para los pacientes en estadio II y de 57% para los pacientes en estadio III al momento del corte.

Si nos referimos a la infiltración neoplásica entre los pacientes en que esta fue positiva, la sobrevida es de un 66,6% y en los que estuvo ausente, la sobrevida es de un 92,3%.

Al comparar esta serie con la serie de pacientes resecados con intención curativa con una resección simple encontramos que no existieron diferencias estadísticamente significativas para la aparición de recidivas, mortalidad operatoria, reoperaciones, estadía hospitalaria ni sobrevida.

La curva de sobrevida que compara ambos tipos de resección se muestra en la Figura 1. El riesgo de recidiva y la sobrevida solo se asoció con la presencia de ganglios positivos en la pieza operatoria, existiendo diferencias significativas en ambos casos al comparar los estadios II y III ($p=0.004$). La infiltración neoplásica de los órganos resecado no tuvo significación estadística al compararla según estadio.

DISCUSIÓN

El tratamiento quirúrgico corresponde a la alternativa de elección para lograr la curación del cáncer de colon pudiendo ser acompañada de quimioterapia en el post operatorio. La resección quirúrgica debe incluir los ganglios linfáticos regionales potencialmente comprometidos por el tumor².

Distintas series han demostrado una proporción de lesiones avanzadas entre el 8 hasta el 20%⁷⁻¹¹, situación que en la serie de nuestra institución alcanza al 30%^{2,12}. Entre estas lesiones avanzadas se encuentran aquellas en que existe compromiso de órganos por vecindad desde el tu-

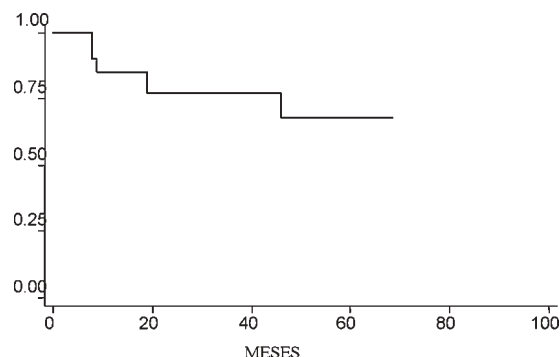


Figura 1. curva de sobrevida según método de Kaplan-Meier.

mor primario, sin existir metástasis a distancia en el estudio de diseminación ni demostradas durante la cirugía.

Distintos reportes han informado que esta situación ocurre entre un 5 y un 12% de los casos^{3-5,7,8}, lo que en nuestro caso alcanza al 13,3%. Esta alta incidencia puede deberse a un retardo en el diagnóstico, lo que esta en correlación con la alta proporción de pacientes mayores, en que los dos tercios de ellos tienen más de 60 años al momento de la cirugía. En los pacientes jóvenes podría ser explicado por una teórica mayor agresividad biológica del tumor, lo que no ha sido confirmado por todos los autores y es motivo de discusión.

El predominio de pacientes de sexo femenino en esta serie es concordante con lo observado en la serie global de pacientes tratados por cáncer de colon en nuestro centro².

Entre los exámenes de imágenes realizados en nuestros pacientes quedó en evidencia que el enema baritado no resultó útil para evaluar el compromiso por vecindad. Incluso en los casos de compromiso del intestino delgado, con fístula, no fue posible demostrarla, probablemente por la alta densidad del bario lo que impide que se introduzca en el trayecto. El único examen que demostró utilidad fue la tomografía computada, con un 63% de hallazgos positivos en esta serie, ya que además de evidenciar el engrosamiento de la pared del colon, permite evaluar el compromiso peri cólico, demostrando la ausencia de plano anatómico entre la pared engrosada y las estructuras adyacentes, por lo cual debiera ser considerado un examen fundamental e indispensable en la evaluación de una neoplasia colónica. Un elemento adicional a considerar, aunque no fue objetivo de este trabajo, es la capacidad de los estudios de diseminación actualmente disponibles para evaluar adecuadamente el estadio. Esto se hace patente con el hecho que la sobrevivencia promedio de los pacientes fallecidos por cáncer en esta serie es de 10 meses, falleciendo la mayoría de ellos por metástasis hepáticas, que no fueron pesquisadas en el pre ni en el intraoperatorio.

La evaluación quirúrgica continúa siendo el elemento de mayor importancia y que determinará la conducta frente a una adherencia macroscópica entre el tumor primario y el órgano vecino comprometido¹³. La adherencia puede corresponder a infiltración neoplásica hasta en el 50% de los casos⁸, cifra que en esta serie alcanza el 48%.

Durante la exploración de la cavidad abdominal es difícil diferenciar el carácter inflamatorio o neoplásico de una adherencia. Hunter encuentra en su serie que la manipulación de dicha adheren-

cia y el estudio con biopsia por congelación se asocia con altas tasas de recurrencia local las que llegan 69% además de un pobre pronóstico¹⁴. En esta misma serie la recidiva de las resecciones en bloque llega al 18%. De la misma forma otros autores han demostrado que las resecciones en que la anatomía patológica muestra bordes positivo para neoplasia está asociada con bajas tasas de sobrevivencia¹⁶⁻¹⁷. Vieira¹⁵ reporta que las características de la anatomía patológica relacionadas con un mejor pronóstico posterior a una resección en bloque de la enfermedad neoplásica son la presencia de adherencias inflamatorias, la ausencia de ganglios comprometidos, los tumores más diferenciados y la falta de émbolos vasculares, linfáticos o perineurales. En esta serie sólo la presencia de ganglios comprometidos alcanzó significación estadística. Por este motivo a todos los pacientes en estadio III de nuestra serie se les ofrece el tratamiento coadyuvante con quimioterapia, por lo que reciben 6 ciclos de 5 fluoracilo y leucovorina. Queda por resolver la situación de los tumores indiferenciados o con factores de agresividad histológica como la infiltración vascular, linfática o perineural, así como el grado de diferenciación o producción de mucina, así como la utilidad de la radioterapia en aquellos pacientes en que se demuestra infiltración de alguna estructura fija, como la pared abdominal, aunque con las bajas tasas de falla local en cáncer de colon resulta discutible su utilidad. Actualmente seguimos un protocolo prospectivo en que los pacientes que presentan un tumor T4 en la anatomía patológica, permeación vascular y/o linfática o CEA preoperatorio elevado son tratados con quimioterapia a pesar de no demostrarse ganglios positivos en la anatomía patológica. Con respecto a la radioterapia no la hemos utilizado en estos pacientes.

Con respecto a los órganos comprometidos en esta serie destaca la alta incidencia de compromiso de la pared abdominal (48% de la serie) en comparación a otras series extranjeras en que este compromiso se encuentra cercano a un tercio de los casos^{5,7,15,18,19}, lo que habla probablemente de un prolongado tiempo de evolución de la patología, y la baja incidencia de compromiso de los genitales externos femeninos, este último hecho es explicado al no incluir los tumores ubicados bajo el promontorio, con lo que la incidencia de compromiso del ovario y vagina naturalmente disminuye. Los únicos casos de compromiso de genitales internos femeninos fueron compromiso de ovario izquierdo por tumores de sigmoides. Además de los órganos encontrados en esta serie, se han reportado casos de compromiso del duodeno y páncreas²⁰⁻²².

Es reconocido por la literatura el hecho que las resecciones multiviscerales aumentan la morbilidad de la cirugía de colon²³. Entre los factores que se asocian a este aumento de la morbilidad se encuentran algunos propios del tumor, como una mayor penetración en la pared colónica, lo que también influirá probablemente en un mayor tiempo operatorio, pérdida de sangre y necesidad de transfusiones, elementos que se reconoce aumentan la morbilidad de la cirugía colo rectal. Nakafusa demuestra en su serie que la necesidad de agregar la resección de un órgano comprometido por vecindad aumenta la incidencia de complicaciones infecciosas de un 11 a un 32% y de las no infecciosas de un 8,9 a un 20,8%^{23,24}. Una posible explicación para este hallazgo es la necesidad de realizar un mayor número de anastomosis cuando se encuentra comprometido un segmento del intestino delgado.

En nuestra serie la incidencia de complicaciones no infecciosas alcanzó un 12%, destacando el íleo postoperatorio, el que retarda la alimentación por boca y prolonga la estada hospitalaria. La incidencia de reoperaciones de un 8% se compara favorablemente con la reportada por la literatura y resulta 6 veces mayor que la de la serie global en la misma institución², aunque no alcanza significación estadística. La mortalidad operatoria de un 4% resulta semejante a la reportada por Bannura¹² de un 3,1% en el periodo más cercano a esta revisión.

En cuanto a la sobrevida múltiples autores reconocen que la presencia de ganglios comprometidos por el tumor corresponde al factor independiente más importante para determinar el pronóstico de un paciente con cáncer de colon, hecho también aplicable para los pacientes con resecciones ampliadas^{24,25}. Además algunos reportes han informado acerca de una peor sobrevida en los pacientes con tumores mal diferenciados²⁶, presencia de émbolos vasculares neoplásicos, infiltración perineural y émbolos linfáticos¹³ y la utilización de transfusiones sanguíneas en el preoperatorio²³. En nuestra serie, al igual que en la serie global del servicio, el factor determinante de la sobrevida fue la presencia de ganglios positivos a la anatomía patológica, aunque el 100% de sobrevida en el estadio II se debe probablemente al pequeño tamaño de la muestra. Aunque se reconoce una mejor sobrevida en los pacientes en que la pieza operatoria mostró ausencia de infiltración neoplásica en las adherencias al ser comparados según estadio esta diferencia no alcanza significación estadística.

En conclusión, las resecciones ampliadas ante un cáncer de colon con adherencias macroscópicas a un órgano adyacente se justifican por la

probabilidad de infiltración neoplásica que se presenta en casi la mitad de los casos y aunque se reconoce un aumento de la morbilidad quirúrgica, el control de la mortalidad operatoria y la sobrevida justifica realizar esta cirugía extendida en pacientes de un adecuado riesgo quirúrgico.

REFERENCIAS

1. Anuario de defunciones y hospitalizaciones. Ministerio de Salud Pública, Chile (Minsal) 2001.
2. Bannura G, Cumsille MA, Melo C, Barrera A, Contreras J. Tratamiento quirúrgico del cáncer de colon: análisis de 120 pacientes consecutivos. *Gastr Latinoam* 2000; 11: 253-261.
3. Landmann D, Fazio V, Lavery I, Weakley F, Jagelman D. En bloc resection for contiguous upper abdominal invasion by adenocarcinoma of the colon. *Dis Colon Rectum* 1989; 32: 669-672.
4. Eldar S, Kemeny M, Terz J. Extended resections for carcinoma of the colon and rectum. *Surg Gynecol Obstet* 1985; 161: 319-322.
5. Curley S, Carlson G, Shumate C, Wishnow K, Ames F. Extended resection for locally advanced colorectal carcinoma. *Am J Surg* 1992; 163: 553-559.
6. Greene FL, Page D, Morrow B, Balch C, Haller D, Fritz A, Fleming I. *AJCC Cancer Staging Manual* 6th ed. New York, Springer; 2002.
7. Gall FP, Tonak J, Altendorf A. Multivisceral resections in colorectal cancer. *Dis Colon Rectum* 1987; 30: 337-341.
8. Bofanti G, Bozzetti F, Doci R, Baticci F, Marolda R, Bignami P *et al.* Results of extended surgery for cancer of the rectum and sigmoid. *Br J Surg* 1982; 69: 305-307.
9. López F, Rahmer A, Pimentel F, Guzmán S, Llanos O. Cáncer colorrectal. Estudio de sobrevida y resultados quirúrgicos *Rev Med Chile* 1993; 121: 1142-1148.
10. Turnbull RB, Kyle K, Watson FR, Spratt J. Cancer of the colon: the influence of the no-touch isolation technic on survival rates *Ann Surg* 1967; 166: 420-5.
11. Midgley R, Kerr D. Colorectal cancer. *Lancet* 1999; 353: 391-399
12. Bannura G, Contreras J, Cumsille MA, García C, Portalier P. Resultados del tratamiento quirúrgico del cáncer colorrectal: análisis de recurrencia y sobrevida en 400 pacientes. *Rev Med Chile* 1995; 123: 464-472.
13. Reinbach DH, Mc Gregor JR, Murray GD, O'Dwyer PJ. Effect of the surgeon's speciality interest on the type of resection performed for colorectal cancer. *Dis Colon Rectum* 1994; 37: 1020-1023.
14. Hunter JA, Ryan JA, Schultz P. En bloc resection of colon cancer adherent to other organs *Am J Surg* 1987; 154: 67-71.
15. Vieira R, Lopes A, Almeida P, Rossi B, Nakagawa W, Ferreira F, Melo C. Prognostic factors in locally advanced colon cancer treated by extended resections. *Rev Hosp Clin Fac Med S Paulo* 2004; 59: 361-368.

16. Leaner T, Mother M, Pollok A, Stabile S, Haul U, Hertfort C. Multivisceral resection for locally advanced primary colon and rectal cancer: an analysis of prognostic factor in 201 patients. *Ann Surg* 2002; 235: 217-225.
17. Izbicki JR, Hosch SB, Knoefel WT, Bloechle C, Broelsch CE. Extended resections are beneficial for patients with locally advanced colorectal cancer. *Dis Colon Rectum* 1995; 38: 1251-1256.
18. Gebhardt C, Meyer W, Ruckriegel S, Meier U. Multivisceral resection for advanced colorectal carcinoma. *Langenbeck's Arch Surg* 1999; 384: 194-199.
19. Polk HC. Extended resection for selected adenocarcinomas of the large bowel. *Ann Surg* 1972; 175: 892-899.
20. Oñate L, Aiello V, Mondragón R, Ruiz J, Herrera R. Resección multiorgánica en adenocarcinoma de colon T4. Informe de un caso clínico. *Rev Gastroenterol Mex* 2000; 65: 26-29.
21. Iwasaki Y, Moriya Y, Miyake H, Akasu T, Fujita S. En bloc surgery for colon cancer. Report of a case. *Surg Today* 2000; 30: 191-194.
22. Koea J, Conlon K, Paty P, Guillem J, Cohen A. Pancreatic or duodenal resection or both for advanced carcinoma of the right colon. Is it justified? *Dis Colon Rectum* 2000; 43: 460-465.
23. Nakafusa Y, Tanaka T, Tanaka M, Katajima Y, Sato S, Miyazaki K. Comparison of multivisceral resection and standard operation for locally advanced colorectal cancer: analysis of prognostic factors for short-term and long-term outcome. *Dis Colon Rectum* 2004; 47: 2055-2063.
24. Mynster T, Christensen IJ, Moesgaard F, Nielsen HJ. Effects of the combination of blood transfusion and postoperative infectious complications on prognosis after surgery for colorectal cancer. Danish RANX05 Colorectal Cancer Study Group. *Br J Surg* 2000; 87: 1553-1562.
25. Nelson H, Petrelli N, Carlin A. Guidelines 2000 for colon and rectal cancer surgery. *J Natl Cancer Inst* 2001; 93: 583-596.
26. McGlone TP, Bernie WA, Elliot DW. Survival following extended operations for extracolonic invasion by colon cancer. *Arch Surg* 1982; 117: 595-599.

INFORME

Santiago 13 de Septiembre de 2006

Sr. Presidente de la Sociedad de Cirujanos de Chile Dr. Fernando Ibáñez, miembros del directorio y colegas.

He aceptado con mucho agrado esta designación para comentar el trabajo de ingreso del Dr. Alejandro Barrera Escobar por varias razones. En primer lugar es un honor que la Sociedad de Cirujanos de Chile me haya considerado en esta misión, en segundo lugar por tratarse de un tema tan relevante y de actualidad como es el cáncer colorrectal y el tercero y probablemente el más importante, por el hecho de tratarse del Dr. Alejandro Barrera quien ha desarrollado una brillante y fructífera carrera de cirujano en el área de la coloproctología al alero de un grupo muy destacado de especialistas en el Hospital San Borja Arriarán.

Con respecto al cáncer de colon deseo remarcar tres grandes hechos por los cuales pienso que en los próximos años cobrará aún más importancia en nuestro país: el primero se refiere al aumento sostenido de su incidencia avalado por el incremento progresivo de las tasas de mortalidad y egresos hospitalarios, el segundo, al desarrollo de nuevas drogas para el tratamiento adyuvante lo que hace que en la actualidad sea cada vez más difícil plantear el concepto de "tratamiento paliativo" y el tercero, al hecho de que este tumor se puede prevenir a través de campañas de educación tanto en el cuerpo médico como en el público en general. Para

todos es conocida la mayor incidencia de este tumor en los familiares de primer grado de quien ha sido operado por un cáncer de colon, en particular en aquellas familias portadoras de una mutación. Afortunadamente en Chile, están disponibles los estudios de las mutaciones y existe cada vez mayor conciencia en la vigilancia de los familiares en riesgo. Es de esperar que la mayor difusión de estos conocimientos nos permita que en el futuro estos tumores no se diagnostiquen con el grado de avance de los pacientes que nos ha mostrado el Dr. Barrera en su excelente presentación.

Con respecto al presente trabajo debo señalar que se trata de un estudio pionero avalado por la excelente casuística del grupo en el cual trabaja y que es sin duda uno de los grandes centros de referencia de esta patología en el país. Para todos quienes trabajamos en cáncer sabemos lo difícil que es hacer buenos seguimientos, en particular en cáncer de colon dada la "mayor sobrevida" de estos pacientes. En este caso se ha logrado un seguimiento de todos los pacientes y como se trata de un trabajo realizado en un hospital público, deseo una vez más destacar el mérito del autor.

En relación a la invasión de órganos vecinos, el Dr. Barrera describe en su serie la alta tasa de compromiso de pared abdominal comparado con las experiencias de otros autores. Esto puede reflejar una selección de los pacientes con tumores que presentaban invasión a duodeno o páncreas o solamente porque la muestra es aún pequeña. Debo

señalar que en casos seleccionados de tumores de colon con invasión directa a páncreas, se justifica la resección en bloc parcial e incluso total de este órgano. La situación se coloca aún más compleja cuando asociado al compromiso local existe enfermedad a distancia (hígado y/o pulmón). Sin duda que en este caso el pronóstico se ensombrece, pero la disponibilidad de múltiples esquemas de quimioterapia, de mayor efectividad que el tradicional 5-Fluoracilo y leucovorina sumado a los "mejores resultados" de la cirugía de las metástasis hepáticas, nos hace cada vez más discutible el hecho de cerrar las puertas y considerar al paciente de entrada "paliativo". En otras palabras cada paciente debe ser analizado en forma particular y cada vez que se justifique debe plantearse la resección del tumor primario en bloc. El mensaje más importante que entrega este trabajo es que en un grupo experimentado de cirujanos, el compromiso por vecindad del cáncer de colon (órganos adyacentes y/o pared abdominal) no debe ser considerado de entrada como una condición de paliación. En otras palabras, si se tiene la experiencia y el conocimiento se debe realizar una resección ampliada o de lo contrario debe derivarse el paciente a un centro de referencia. Frente a todo este escenario se hace crítico un buen estudio de etapificación del tumor a órganos adyacentes previo a la intervención. El Dr. Barrera señala las ventajas de la tomografía computada de abdomen frente a otros estudios como la ecografía abdominal y el estudio baritado del colon. Aún cuando para algunos autores sea discutible el uso de rutina de la tomografía computada de abdomen, creo que este trabajo es uno de los mejores fundamentos para que su uso sea propuesto en todo paciente que presente un cáncer de colon. Dada la reciente incorporación de la tomografía de emisión de positrones (PET scan) en Chile, en este trabajo no se describe experiencia con su uso. Sin embargo, la posibilidad de evaluar bien en un solo

examen la enfermedad a distancia e invasión local, hace que el PET scan sea muy atractivo en particular cuando se plantee una resección de envergadura (ej. pancreatoduodenectomía).

Finalmente deseo comentar algunos antecedentes biográficos del Dr. Barrera quien estudió medicina en la Universidad de Chile egresando el año 1991. Luego se desempeñó como médico general de zona hasta el año 1994 y entre los años 1995 y 1998 realizó su Beca de Cirugía General en el Hospital San Borja Arriarán. Al término de su Beca inicia su actividad en la Unidad de Coloproctología de esa institución. Y es además académico de la Universidad de Chile con el cargo de Instructor desde el año 2003. El Dr. Barrera ha hecho estadías de perfeccionamiento en Brasil y Argentina, es miembro de la Sociedad Chilena de Coloproctología y ha participado en múltiples actividades de la Sociedad de Cirujanos de Chile. Como parte de su rápida carrera, el año 2005 pasó a ocupar la jefatura de la Unidad de Coloproctología en dicha institución.

Sr. Presidente, es grato manifestar a Ud. que el Dr. Alejandro Barrera Escobar nos ha traído un tema de alto interés, en el cual ha trabajado arduamente para no solamente mostrarnos excelentes resultados quirúrgicos sino también para lograr un seguimiento que nos permite obtener conclusiones relevantes para nuestro medio.

Por los méritos señalados y especialmente por la calidad profesional y humana del candidato a la titularidad, me permito recomendar al Dr. Barrera para que sea acogido como Socio Titular de la Sociedad de Cirujanos de Chile.

Dr. FRANCISCO LÓPEZ K.¹

¹Departamento de Cirugía.
Universidad Católica,

Santiago, Chile.