

CASOS CLÍNICOS

Pseudoaneurisma de la arteria temporal: Reporte de un caso y revisión de la literatura*

Superficial temporal artery pseudoaneurysm: case report and review of the literature

Drs. HUGO ÁLVAREZ M.¹, MARIO BRAVO M.¹, NELLIP ARANCIBIA L.¹, GALO CHACÓN H.¹

¹Servicio de Cirugía. Unidad de Cirugía Vascular. Hospital San Juan de Dios. Universidad de Chile. Sede Occidente. Santiago, Chile

RESUMEN

Pocos casos de pseudoaneurismas de la arteria temporal superficial han sido descritos en la literatura médica. Esta patología debe ser considerada dentro del diagnóstico diferencial al evaluar una masa en la zona temporal. Describimos un caso manejado en nuestro hospital y discutimos el enfrentamiento y resolución quirúrgica.

PALABRAS CLAVE: **Pseudoaneurisma, arteria temporal, cirugía.**

SUMMARY

Few cases of superficial temporal artery pseudoaneurysms have been reported in the medical literature. This pathology must be kept in mind when evaluating a mass in the temple area. We describe a case managed at our hospital and discuss the approach and surgical management.

KEY WORDS: **Pseudoaneurysm, temporal artery, surgical management.**

INTRODUCCIÓN

Desde que fue descrito en 1740 por Thomas Bartholin (1) menos de 400 casos de pseudoaneurismas de la arteria temporal superficial (PATS) han sido reportados en la literatura. En la siguiente comunicación presentamos un caso resuelto en nuestra institución, seguido por una revisión de la literatura.

CASO CLÍNICO

Un hombre de 41 años consultó cuatro meses después de recibir un golpe de puño en la zona parietal izquierda presentando un aumento de volumen pulsátil, de crecimiento progresivo, no doloroso. El paciente no refería ningún déficit neurológico.

Al examen físico destacaba un aumento de volumen, levemente pulsátil, sin frémito palpable,

*Recibido el 21 de abril de 2006 y aceptado para publicación el 2 de Junio de 2006.

Correspondencia: Dr. Hugo Álvarez M.

Huérfanos 3255, 3^{er} piso. Santiago, Chile.

e-mail: halvarez@uc.cl

de alrededor de 3 centímetros de diámetro en la zona parietal izquierda. La piel que cubría la masa no presentaba alteración (Figura 1).

Se solicitó una ecotomografía doppler que mostraba un aneurisma parcialmente trombosado de la arteria temporal superficial izquierda (Figura 2).

Bajo anestesia local, se realiza una incisión longitudinal preauricular. Luego de una cuidadosa disección del borde posterosuperior de la glándula parótida se logró aislar la masa (Figura 3). Para lograr una visión adecuada del cuello fue necesario ligar unas pequeñas tributarias que confluían hacia el pseudoaneurisma, tras lo cual fue posible tomarlo entre pinzas vasculares y seccionarlo.

Se procedió a suturar el cuello del pseudoaneurisma con prolene® 5-0, para luego reseca el saco pseudoaneurismático. Finalmente, los tejidos blandos que recubrían la zona fueron reparados en 2 planos y se realizó el cierre de la piel con monofilamento 3-0.

El paciente se mantuvo hospitalizado por 24 horas, siendo dado de alta sin inconvenientes.

ANATOMÍA

En la cara se han descrito pseudoaneurismas de la arteria facial, maxilar interna, supraorbitaria y temporal superficial². El factor común entre estos vasos que los predispone a la formación de pseudoaneurismas es que en algún punto de su trayecto se acercan a la superficie cruzando sobre prominencias óseas.

La arteria temporal superficial es una de las dos ramas terminales de la arteria carótida externa.

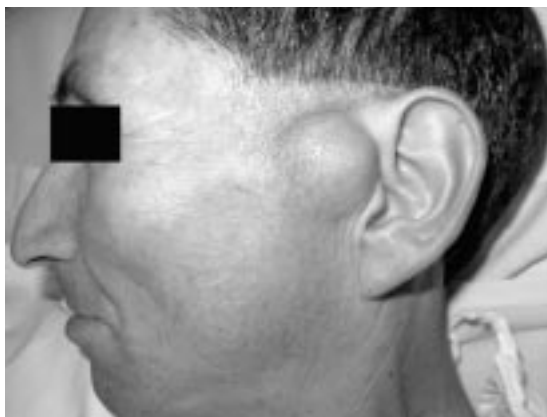

Figura 1. El paciente se presentó con esta masa de 3 cm de diámetro con crecimiento progresivo durante 4 meses tras recibir un golpe en una pelea.

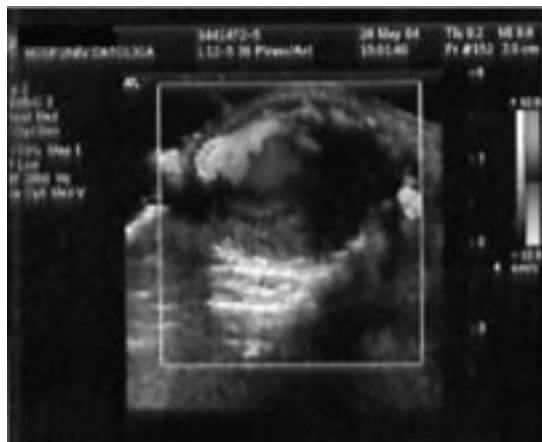


Figura 2. Una ecotomografía doppler muestra un trombo que ocluye parcialmente el lumen, pero existe flujo sanguíneo.

Es más vulnerable al trauma en su rama anterior, específicamente en el segmento que cruza sobre la zona de unión de la fascia temporal con la línea temporal superior.

Es en esta arteria donde se presentan la mayoría de los casos, como fue comprobado en una revisión de 386 casos de pseudoaneurismas faciales de los cuales 327 (85%) afectaban a la arteria temporal superficial³.

ETIOPATOGENIA

Un pseudoaneurisma es formado cuando existe una sección parcial de la pared de una arteria. La sangre que escapa del vaso genera un hematoma

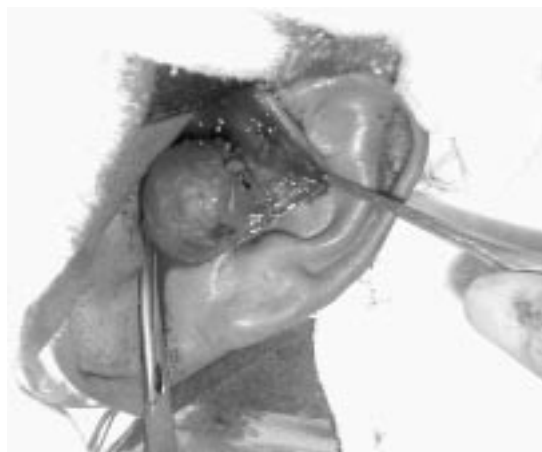


Figura 3. El pseudoaneurisma ya expuesto, previo a la ligadura de los vasos eferentes y aferentes.

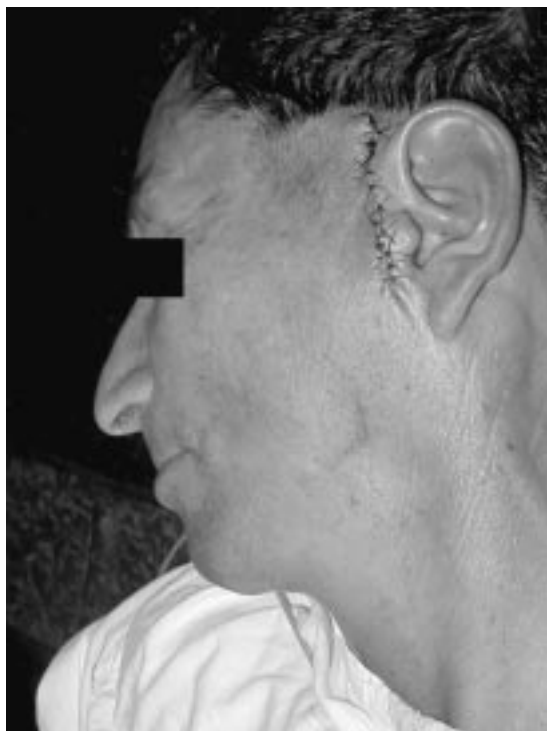

Figura 4. El resultado postoperatorio inmediato.

el que posteriormente se organiza creando una pseudocápsula fibrosa. En cambio, un aneurisma verdadero es una dilatación fusiforme que involucra las 3 capas de la pared arterial.

La principal causa de PATS es el trauma, identificable en el 85% de los casos⁴. El tipo de trauma ha variado históricamente, siendo inicialmente el trauma penetrante por riñas con arma blanca o sangrías terapéuticas las que generaban el pseudoaneurisma. En cambio, hoy en día es el trauma contuso la causa más frecuente. Se han descrito casos relacionados a deportes como hockey, béisbol y squash. También existen casos de iatrogenia relacionados a cirugía ortognática, transplante de cabello y remoción de quistes³.

DIAGNÓSTICO DIFERENCIAL

El cuadro clínico, especialmente en el contexto de trauma, es el principal orientador a la presencia de un PATS. Sin embargo, existen algunas condiciones que pueden asemejar a esta entidad como son: fístulas arteriovenosas, hematomas subgaleales, lipomas, quistes sebáceos, tumores, abscesos, meningocele, encefalocele, hiperplasia linfoide y aneurismas de la arteria meníngea media con erosión ósea⁵.

DIAGNÓSTICO

En la gran mayoría de los casos basta con la historia clínica y examen físico para realizar el diagnóstico. Por lo general el paciente consulta por una masa en la zona parietal. Este se desarrolla en un plazo variable que puede alcanzar los 4 meses tras el trauma. Debido a este período de latencia el paciente puede no relacionarlo con un golpe en esa zona.

La masa palpable es firme, pudiendo ser pulsátil, en cuyo caso es frecuente detectar frémito y un soplo sistólico. Estos últimos signos, de estar presentes, pueden ser disminuidos e incluso abolidos con la compresión de la zona proximal a la lesión.

Se puede complementar el estudio con métodos de diagnóstico por imágenes, pero su indicación es discutible:

1) Radiografía de cráneo: Sólo sirve para diagnosticar fracturas de cráneo concomitantes. Dado que prácticamente todos los PATS se presentan varias semanas tras el trauma su utilidad se limitaría a documentar que existió dicha fractura.

2) Ecotomografía Doppler: Es capaz de mostrar el pseudoaneurisma y si este se encuentra trombosado. También, puede identificar las ramas eferente y aferente.

3) Tomografía axial computada: Mediante el uso de contraste endovenoso puede ayudar a definir la extensión de la lesión y su relación con estructuras vecinas.

4) Angiografía: Por mucho tiempo fue considerado el método diagnóstico por excelencia en PATS. Permite realizar el diagnóstico diferencial con malformaciones arteriovenosas². Además, ofrece la posibilidad de embolizar el pseudoaneurisma.

TRATAMIENTO

El manejo de los PATS ha evolucionado desde 1861, época en la que se recomendaba el manejo conservador consistente en mantener presión sobre el pseudoaneurisma por largos periodos de tiempo esperando la obliteración de su lumen⁴.

La técnica más utilizada en la actualidad requiere cirugía, la cual puede ser realizada con anestesia local. Es necesario ligar los vasos aferente y eferente, prosiguiendo con la resección del saco pseudoaneurismático, tal como fue realizado en el paciente presentado en este reporte. Este procedimiento es seguro, simple y evita recurrencias⁶.

También, se ha utilizado embolización selecti-

va con "coils", resinas o trombina, pero existe el riesgo de necrosis de tejidos blandos o que sólo se logre una oclusión parcial del pseudoaneurisma⁷.

CONCLUSIÓN

El pseudoaneurisma de la arteria temporal superficial es una patología vascular poco frecuente, pero que se tiene que considerar al momento de evaluar una masa en la zona parietal especialmente en el contexto de un trauma. Aparte de la clínica no requiere de mayor estudio a no ser que no se tenga claro el diagnóstico.

Su manejo actual es mediante cirugía, la cual puede ser realizada con anestesia local; cabe destacar que se han utilizado técnicas endovasculares en su manejo pero dada la poca frecuencia de esta patología se requerirá de más tiempo antes de poder recomendar su tratamiento exclusivamente con dichas técnicas.

REFERENCIAS

1. Bartholin T. Epistolarium medicinalum centuria. Hague Comitum. 1644: 53.
2. Issacson G, Kochan P, Kochan J. Pseudoaneurysms of the superficial temporal artery: Treatment options. Laryngoscope 2004; 114: 1000-1004.
3. Conner W, Rohrich R, Pollock R. Traumatic aneurysms of the face and temple: a case report and literature review. Ann Plast Surg 1998; 41: 321-326.
4. Peick A, Nichols W, Curtis J, Silver D. Aneurysm and pseudoaneurysms of the superficial temporal artery caused by trauma. J Vasc Surg 1988; 8: 606-610.
5. De Vogelaere K. Traumatic aneurysm of the superficial temporal artery: case report. J Trauma 2004; 57: 399-401.
6. Pipinos I, Dossa Ch, Reddy D. Superficial temporal artery aneurysms. J Vasc Surg 1998; 27: 374-377.
7. Komiyama M, Nakajima H, Nishikawa M, Yasui T. Endovascular treatment of traumatic aneurysms of the superficial temporal artery. J Trauma 1997; 43: 545-548.