

## TRABAJOS CIENTÍFICOS

# Evaluación de un cemento fosfocálcico como sustitutivo óseo *in vivo* en conejos\*

## Evaluation of a phosphocalcic cement as bone substitute *in vivo* in rabbits

Dr. EDGARDO SANZANA S.<sup>1,2,3</sup>

<sup>1</sup>Centre de Recerca en Enginyeria Biomèdica. Departament de Ciència dels Materials i Enginyeria Metal·lúrgica. Universitat Politècnica de Catalunya. Barcelona. España. <sup>2</sup>Laboratorio de Cirugía Experimental. Departamento de Cirugía. Facultad de Medicina. Universidad de Concepción. Chile <sup>3</sup>Servicio de Ortopedia y Traumatología. Hospital del Trabajador de Concepción. Chile

### TRABAJO DE INGRESO

#### RESUMEN

**Introducción:** El mejor sustitutivo óseo es el hueso mismo, ya sea obtenido como autoinjerto o aloinjerto óseo. No obstante, sus reconocidas limitaciones han impulsado el desarrollo de variados biomateriales cerámicos, potencialmente útiles para la sustitución ósea, como los cementos fosfocálcicos. **Material y método:** Se estudió el comportamiento *in vivo* del cemento de fosfato  $\alpha$  tricálcico (CFT), comparándolo con la hidroxiapatita coralina (HAC) y el autoinjerto óseo esponjoso (AOE). Se practicó defectos cavitarios de 6 mm de diámetro en la metafisis distal del fémur derecho de 36 conejos albinos de la raza Nueva Zelanda. Los animales se dividieron en 3 grupos de 12 individuos. Los resultados se obtuvieron a las 4 y 12 semanas mediante estudios radiológico, histológico e histomorfométrico. **Resultados:** Los estudios radiológico e histológico mostraron una correcta sustitución y osteointegración de los 3 implantes por hueso neoformado. El estudio histomorfométrico reveló que la neoformación ósea obtenida a las 4 y 12 semanas fue mayor, con diferencias estadísticamente significativas, para los grupos CFT y AOE, siendo equivalente entre estos 2 grupos. La reabsorción en el grupo CFT fue significativamente mayor respecto del grupo HAC, tanto a las 4 como a las 12 semanas ( $p < 0.05$ ). **Conclusión:** El CFT es un material osteoconductor, osteotransductor y biocompatible que se comporta como sustitutivo óseo en los defectos femorales en el animal de experimentación.

**PALABRAS CLAVE:** *Fosfatos cálcicos, cementos óseos, hidroxiapatita coralina, injertos óseos, sustitutivos óseos.*

---

\*Recibido el 17 de Mayo de 2006 y aceptado para publicación el 23 de Junio de 2006.

Correspondencia: Dr. Edgardo Sanzana Salamanca  
Víctor Lamas 1275, Depto. 301.  
Concepción, Chile.  
Fax: + 56 - 41 - 954416  
email: esanzana@udec.cl

### SUMMARY

**Background:** The best bone substitute is the same bone, obtained as bone autografts or allografts. However, its limited availability, promoted the development of diverse ceramic biomaterials, as phospho-calcic cements, that are potentially useful for bone substitution. **Aim:** To evaluate the in vivo behaviour of  $\alpha$  tricalcium phosphate cement (CFT), as compared with coralline hidroxyapatite (HAC) and cancellous bone autograft (AOE). **Material and methods:** A 6 mm diameter bone cavity was made in the right distal femoral metaphyses of 36 New Zealand white rabbits. The animals were divided in 3 groups of 12 rabbits each, that were implanted with  $\alpha$  tricalcium phosphate cement (CFT), coralline hidroxyapatite (HAC) or cancellous bone autograft (AOE), respectively. The results were obtained at 4 and 12 weeks with radiological, histological and histomorphometric studies. **Results:** The radiological and histological studies demonstrated a correct osseointegration and substitution of the 3 implants by new bone. The histomorphometric study showed that bone neof ormation obtained at 4 and 12 weeks was greater, with statistically significant differences, in CFT and AOE groups, being equivalent between these 2 groups. At 4 and 12 weeks, the resorption in the CFT group was significant higher than in the HAC group, ( $p < 0.05$ ). **Conclusions:** CFT is a osteoconductive, osteotransductive and biocompatible material that behaves as a bone substitute in femoral defects of experimental animals.

KEY WORDS: **Bone graft, tricalcium phosphate cement, coralline hidroxyapatite.**

### INTRODUCCIÓN

El hueso dañado es capaz de regenerarse por medio de la creación de un tejido exactamente igual al original. De esta manera, cuando se presentan soluciones de continuidad, ya sea por fracturas, tumores o defectos tisulares, se activan de inmediato los mecanismos osteoformadores con la finalidad de restaurar el tejido óseo. Habitualmente, la dinámica del hueso es suficiente para reconstruir los defectos comunes, no obstante, en las pérdidas mayores de tejido óseo se hace necesario recurrir al aporte de osteosustitutivos<sup>1</sup>.

El mejor sustitutivo óseo es el hueso mismo, ya sea proveniente del propio paciente, como en el caso del autoinjerto, o bien obtenido de un donante, como cuando se emplea un aloinjerto. Sin embargo, ambos tipos de injertos poseen reconocidas limitaciones, hecho que ha interesado a numerosos grupos de investigadores a trabajar en el desarrollo, formulación y síntesis de variados biomateriales que pueden tener utilidad para la sustitución ósea<sup>2-5</sup>.

Entre los materiales de mayor interés para reconstruir defectos óseos se encuentran los biomateriales cerámicos, debido a sus reconocidas propiedades osteoconductoras, comprobada biocompatibilidad, capacidad de biodegradación, disponibilidad cuantitativamente ilimitada, aptitud para la vehiculización de fármacos y condiciones apropiadas para ser empleados como moldes para la ingeniería de tejidos. A este grupo pertenecen la hidroxiapatita coralina y el cemento de fosfato  $\alpha$ -tricalcico<sup>6</sup>.

La hidroxiapatita coralina es un biomaterial poroso que se obtiene a partir de corales marinos, en los que por un proceso de intercambio hidrotermal, el carbonato cálcico de sus esqueletos es transformado en fosfato de calcio. Para su empleo clínico se dispone de una presentación que se obtiene de especies del género *porites porites*, que tiene un tamaño de poros entre 190 y 230  $\mu\text{m}$  y que ofrece un diseño adecuado para matrices de reconstrucción del hueso cortical y otra que se consigue de la duplicación de *porites goniopora* que presenta poros de 500  $\mu\text{m}$  y que se reserva para la sustitución del hueso esponjoso. La hidroxiapatita coralina es una de las cerámicas de fosfato de calcio menos solubles y se reabsorbe lentamente. Se presenta preformada en gránulos o bloques, por lo que puede tener dificultades de adaptación a los defectos óseos<sup>7</sup>.

Las limitaciones descritas para las cerámicas fosfo-cálcicas convencionales, han llevado a la elaboración de biomateriales cerámicos formulados como cementos óseos, que son capaces de fraguar a temperatura ambiente, a partir de la reacción de una fase sólida y otra líquida. Estas nuevas bio-cerámicas corresponden a materiales osteoconductoras, biocompatibles y biodegradables que presentan propiedades específicas de moldeabilidad y adaptabilidad a las distintas geometrías de las soluciones de continuidad del hueso, características que permiten proponer estos biomateriales como sustitutos óseos inyectables para su empleo mediante técnicas quirúrgicas mínimamente invasivas<sup>8</sup>.

Desde comienzos de los años 90 un grupo de investigadores del Centre de Recerca en Engin-

yería Biomèdica y el Departament de Ciència dels Materials i Enginyeria Metal·lúrgica, de la Universitat Politècnica de Catalunya, ha trabajado activamente en la línea de los biomateriales cerámicos, desarrollando diversas formulaciones de cementos fosfocálcicos de interés para su potencial empleo en la clínica médica, entre los que destaca muy especialmente el cemento de fosfato  $\alpha$ -tricálcico<sup>9</sup>.

En el presente trabajo experimental nos planteamos como objetivo principal estudiar la regeneración del tejido óseo in vivo promovida por el cemento de fosfato  $\alpha$ -tricálcico en defectos femorales metafisarios, comparándola con la obtenida al implantar hidroxiapatita coralina con poros de 500  $\mu$ m y autoinjerto óseo esponjoso fresco.

### MATERIAL Y MÉTODO

Se realizó un estudio experimental prospectivo, comparativo y controlado, empleando como animales de experimentación 36 conejos machos albinos de la raza Nueva Zelanda, con un peso comprendido entre 3.000 y 4.000 gramos y una edad entre 4 y 6 meses.

Se utilizó como modelo experimental la prueba de esponjosa descrita por Katthagen que consistió en la creación de un defecto óseo cavitario de 6 mm. de diámetro centrado en la metafisis distal del fémur del conejo, el que fue implantado con cemento de fosfato  $\alpha$  tricálcico (CFT), hidroxiapatita coralina con poros de 500  $\mu$ m (HAC) y autoinjerto óseo esponjoso fresco (AOE)<sup>10</sup>.

Para el cálculo del tamaño muestral se empleó la prueba unilateral para comparación de dos muestras, encontrando como resultado un N= 5.89. Por lo tanto se consideró suficiente utilizar 6 conejos por cada grupo para obtener resultados estadísticamente significativos. Los animales se distribu-

ieron en 3 grupos principales, los que a su vez se dividieron en 2 subgrupos de 6 ejemplares, conformando un total de 6 subgrupos, en función del implante recibido y el tiempo de estabulación, de 4 ó 12 semanas, previo a la eutanasia.

Los animales se anestesiaron mediante la combinación de tres fármacos administrados por vía subcutánea; Hidrocloruro de Ketamina, en dosis de 35 mg/kg de peso, Clorhidrato de Xilazina 2%, en dosis de 18 mg/kg de peso y Acepromazina Maleato 1%, en dosis de 1 mg/kg de peso. La profilaxis antibiótica se efectuó con Enrofloxacin 5% en dosis de 5 mg/kg de peso, administrado por vía intramuscular al inicio del procedimiento anestésico del animal.

El CFT se obtuvo de la mezcla de una fase sólida en polvo constituida por un 98% en peso de fosfato  $\alpha$ -tricálcico ( $\alpha$  - $(\text{Ca}_3(\text{PO}_4)_2)$ ) y un 2% de hidroxiapatita precipitada (PHA) y una fase líquida correspondiente a una solución acuosa al 2,5% de hidrógeno fosfato disódico ( $\text{Na}_2\text{HPO}_4$ ), con una relación de mezcla líquido/polvo de 0,35 ml/g. Este cemento posee un tiempo de cohesión inferior a 5 minutos, un tiempo inicial de fraguado variable entre 7 y 9 minutos, un tiempo final de fraguado que oscila entre 15 y 22 minutos, una resistencia máxima a la compresión de 40 Megapascuales (MPa) y como producto final genera hidroxiapatita deficiente en calcio (CDHA)<sup>8</sup>.

La intervención quirúrgica se realizó bajo condiciones estériles, implantando el defecto óseo femoral con CFT luego de mezclar sus componentes sólido y líquido, hasta obtener una pasta plástica que fue inyectada con jeringa (Figura 1).

La aplicación de la HAC se efectuó con pinzas quirúrgicas luego de impregnar el biomaterial poroso con la sangre del animal (Figura 2).

El AOE se obtuvo desde el cóndilo femoral

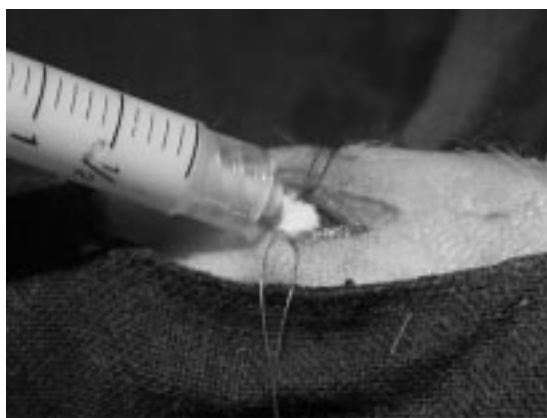

Figura 1. Implantación del CFT con jeringa en el defecto cavitario femoral.

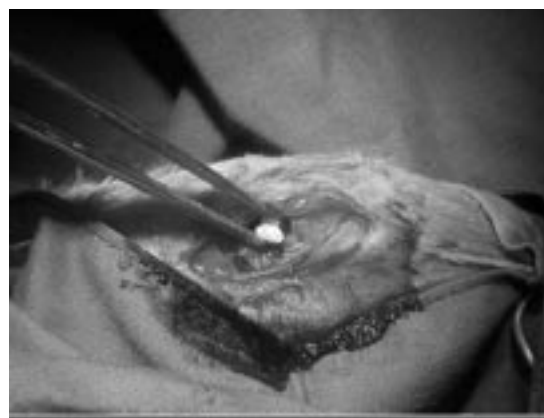


Figura 2. Implantación de la hidroxiapatita coralina en el defecto cavitario.

medial contralateral del conejo y fue implantado en el mismo acto quirúrgico en el defecto óseo experimental, por lo tanto, no requirió ningún tipo de conservación.

Para la valoración de los resultados se realizó un control radiológico, un estudio histológico y un análisis histomorfométrico con técnica para hueso no descalcificado. La evaluación de los resultados siguió la metodología de un estudio de doble ciego.

Las muestras óseas se impregnaron con una resina de glicolmetacrilato, obteniendo cortes histológicos de 5 mm que fueron teñidos con la técnica de tricómico de Goldner. Esta tinción permitió visualizar el osteoide de color rojo y el hueso mineralizado de color verde.

Las mediciones histomorfométricas se realizaron empleando un microscopio (Zeiss® Axioplan 2) provisto de una cámara digital (Nikon® DXM 1200) y el análisis de las imágenes se efectuó con el programa informático Image-Pro® Plus 4.5. Se empleó un protocolo estandarizado determinando el Área de Implante (AI), el Área Trabecular Total (ATT) y el Área de Biomaterial No Reabsorbido (ABNR), tanto a las 4, como a las 12 semanas desde la implantación. Las 3 mediciones se expresaron en mm<sup>2</sup>.

El área de implante (AI) definió a la superficie del defecto óseo de 6 mm. de diámetro realizado en el fémur distal del conejo, la que debería medir teóricamente 28.274 mm<sup>2</sup> correspondientes al área de un círculo con un radio de 3 mm. Sin embargo, la medición real no resultó coincidente con este valor debido a que los cortes histológicos no fueron siempre perfectamente perpendiculares.

El área trabecular total (ATT) determinó la superficie que ocuparon las trabéculas óseas en el defecto cavitario femoral e indicó la cantidad de tejido óseo presente en su interior. En el caso de los biomateriales esta área correspondió completamente a tejido óseo neoformado, en cambio, en la implantación del injerto óseo se debió diferenciar el hueso neoformado del tejido óseo aportado.

El área de biomaterial No Reabsorbido (ABNR) definió a la superficie representada por los restos de los materiales implantados, que permanecieron sin reabsorber en los dos periodos de estudio.

La normalidad de las variables cuantitativas se verificó con las pruebas de Kolmogorov-Smirnov y Shapiro-Wilk, aceptándose el supuesto de normalidad si  $p > 0,05$ . Para la comparación de dichos resultados se utilizó el análisis de la varianza (ANOVA), realizándose un establecimiento de contrastes mediante el método de Tukey HSD en los casos con resultados estadísticamente significativos. Se aceptó la existencia de significación estadística si

$p < 0,05$ . Todos los análisis estadísticos se realizaron con el programa SPSS 11.0 para Windows.

## RESULTADOS

Los resultados de este trabajo se obtuvieron evaluando las muestras óseas correspondientes a 34 animales de experimentación útiles, por intermedio de su estudio radiológico, histológico e histomorfométrico. Fueron excluidos 2 ejemplares de los subgrupos establecidos por 4 semanas, correspondientes a los grupos CFT y AOE, por complicaciones asociadas (Figura 3).

La valoración radiológica constató que todos los implantes se osteointegraron, ya sea en forma parcial, como en el caso de los grupos CFT y HAC, o de manera completa, como ocurrió con el grupo AOE. Además, este análisis mostró la progresión de la reabsorción de los 2 biomateriales (Figura 4).

El estudio histológico permitió verificar que los 2 biomateriales establecieron un enlace directo con el tejido óseo del defecto cavitario, con ausencia de interfaz fibrosa. De este modo, se observó el desarrollo de una neoformación ósea homogénea, progresiva y centrípeta en todas las muestras, encontrando que a las 12 semanas persistían restos de los biomateriales en los grupos CFT y HAC.

El análisis microscópico del grupo CFT en el primer periodo de estudio mostró la presencia de una abundante angiogénesis en el centro del defecto implantado y la constitución de un tejido osteoide, con abundante celularidad, espesor moderado e irregular y en continuidad con el hueso pericavitario. En el segundo periodo se observó principalmente la conformación de trabéculas óseas bien conectadas, penetrando y rodeando los restos del cemento en proceso de biodegradación (Figura 5).

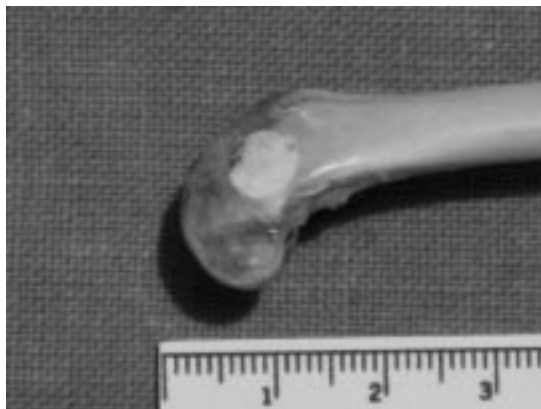

Figura 3. Pieza de autopsia de un ejemplar del grupo CFT fallecido a los 7 días de la intervención por causa no precisada.

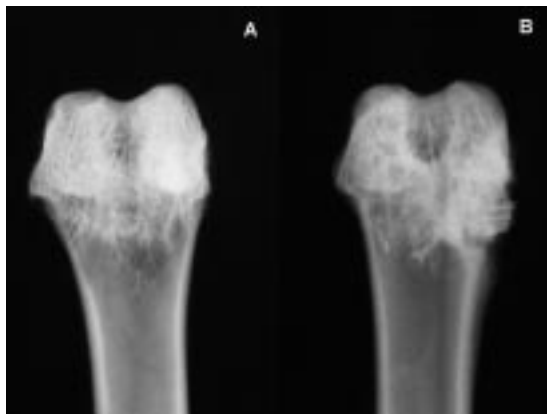


Figura 4. Estudio radiológico del CFT (A) y de la HAC (B) a las 4 semanas de implantación.

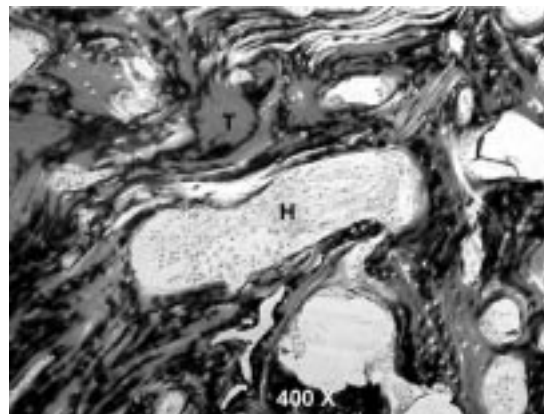


Figura 6. Estudio histológico de la HAC a las 12 semanas, con la presentación de tejido óseo neoformado (T) y restos del biomaterial (H).

El estudio histológico del grupo HAC en el primer periodo de análisis reveló la formación de un tejido osteoide aledaño a las paredes del defecto metafisario femoral. En el segundo periodo se determinó la constitución de un tejido óseo inmaduro, invadiendo y envolviendo el molde poroso del biomaterial, parte de cuya estructura se mantuvo intacta en el área de implantación (Figura 6).

En el análisis microscópico que se realizó en el primer periodo de estudio del grupo AOE, el hueso esponjoso implantado fue escasamente distinguible del tejido óseo de neoformación. En el segundo periodo se observó, principalmente, signos de remodelación y calcificación de las trabéculas óseas maduras que se constituyeron en el defecto injertado.

El estudio comparativo de medias entre los distintos grupos de estudio y el Área de Implante

(ATT), tanto a las 4 como a las 12 semanas, no determinó diferencias estadísticamente significativas. Lo anterior, permitió validar el estudio estadístico de los resultados obtenidos para el Área Trabecular Total y el Área de Biomaterial No Reabsorbido (ABNR).

El estudio comparativo de medias entre los distintos grupos de estudio y el Área Trabecular Total (ATT), efectuado a las 4 y 12 semanas de implantación, mostró diferencias estadísticamente significativas. El análisis de la varianza de comparación de medias en el Área Trabecular Total del implante (ATT) entre los distintos grupos, tanto a las 4 como a las 12 semanas, reveló una mayor neoformación ósea en los grupos CFT y AOE respecto del grupo HAC ( $p < 0,05$ ) (Figura 7).

El estudio comparativo de medias entre los 2 biomateriales de estudio y el Área de Biomaterial No Reabsorbido (ABNR), realizado a las 4 y 12 semanas de la intervención, reveló diferencias estadísticamente significativas. El análisis de la varianza de comparación de medias en el Área de Biomaterial No Reabsorbido (ABNR) entre los 2 grupos implantados con los biomateriales cerámicos, tanto a las 4 como a las 12 semanas, mostró una mayor degradación del material en el grupo CFT respecto del grupo HAC ( $p < 0,05$ ) (Figura 8).

## DISCUSIÓN

El empleo del conejo como animal de experimentación es ampliamente aceptado, debido a que involucra costes razonables, requiere una infraestructura que generalmente se encuentra disponible en los laboratorios de cirugía experimental y su intervención y manipulación resulta sencilla. Sin

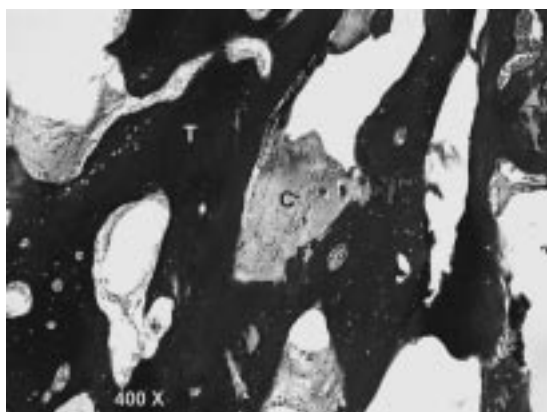


Figura 5. Estudio histológico del CFT a las 12 semanas, con la presencia de trabéculas óseas inmaduras (T) y restos de biomaterial (C).

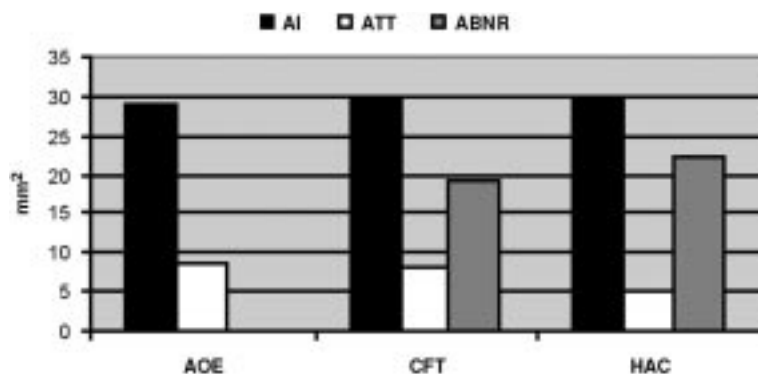


Figura 7. Mediciones histomorfométricas obtenidas a las 4 semanas del Área de Implante (AI), Área Trabecular Total (ATT) y Área de Biomaterial No Reabsorbido (ABNR), para los grupos AOE, CFT y HAC.

embargo, la utilización de este animal en estudios de regeneración ósea permanece controvertida debido a que ostenta una gran capacidad osteoformadora. El modelo experimental utilizado en este trabajo corresponde a la prueba de esponjosa en conejos descrita por Katthagen (1986), que demuestra que un defecto cavitario de 6 mm. de diámetro realizado en la metafisis femoral distal no se repara espontáneamente<sup>10</sup>.

La formulación de las cerámicas de fosfatos de calcio como cementos óseos, ha permitido contar con nuevos materiales para la regeneración ósea, debido a que el producto de su proceso de reacción es, en la mayoría de los casos, una hidroxiapatita muy similar a la biológica. La osteointegración de los cementos fosfocálcicos se produce mediante el mecanismo de osteotransducción, de tal manera que el material poroso resultante del fraguado participa conduciendo directamente el proceso de neoformación ósea, mientras que paralelamente se produce su biodegradación activa mediada por las células osteoclasticas<sup>11</sup>.

El primer material cerámico que se empleó como sustitutivo óseo en clínica fue el sulfato de calcio hemihidratado, conocido comúnmente como yeso de París. En 1892, Dreesman de la Clínica Trendelenburg de Bonn utilizó este material mez-

clado con una solución de fenol al 5% para rellenar cavidades de huesos largos en 8 pacientes. Seis defectos eran de origen tuberculoso, 1 secundario a una osteomielitis y 1 correspondiente a un encondroma. Las cavidades rellenaron con hueso neoformado en 5 de los casos<sup>12</sup>.

En 1920, Albee realizó la primera aplicación clínica satisfactoria de las cerámicas de fosfatos de calcio como sustitutos óseos en humanos, seguida recién en 1951, de la publicación por Ray y Ward de un informe preliminar del empleo clínico exitoso de cerámicas fosfocálcicas en la osteosustitución<sup>13,14</sup>.

En 1971, Hench y cols. descubrieron que ciertas composiciones de vidrios de base silicio eran capaces de unirse con el tejido óseo y promover la neoformación ósea. Denominaron a estos materiales como vidrios bioactivos y su estudio proporcionó la primera evidencia efectiva del establecimiento de un enlace directo entre el hueso y un biomaterial<sup>15</sup>.

En 1974, Roy y Linnehan describieron la obtención de hidroxiapatita desde el esqueleto carbonatado de algunos géneros de coral por medio de un proceso de intercambio hidrotermal. Estos biomateriales cerámicos se emplean ampliamente en clínica como sustitutos óseos, por este motivo

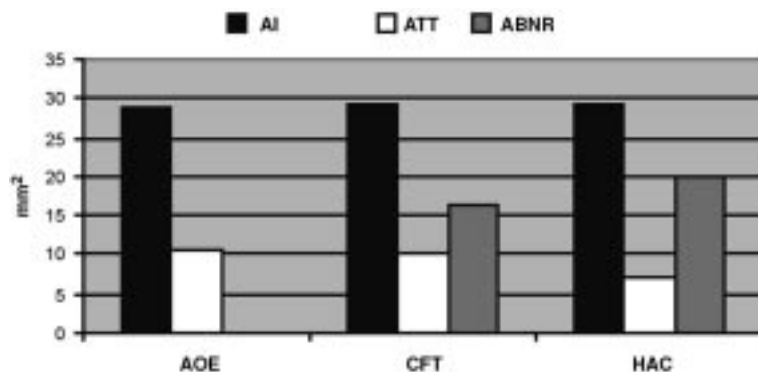


Figura 8. Mediciones histomorfométricas obtenidas a las 12 semanas del Área de Implante (AI), Área Trabecular Total (ATT) y Área de Biomaterial No Reabsorbido (ABNR), para los grupos AOE, CFT y HAC.

en este estudio hemos implantado un grupo de animales con HAC, contrastándola con el CFT<sup>7</sup>.

En 1981, Burnie y Gilchrist presentaron sus estudios relativos a una serie de vidrios con contenidos variables de pentóxido de fósforo ( $P_2O_5$ ), óxido de calcio (CaO) y óxido disódico ( $Na_2O$ ). De esta forma, obtuvieron vidrios bioactivos de fosfato que son químicamente cercanos a la fase mineral del hueso, por lo que recientemente han sido motivo de interés en el ámbito de la osteosustitución<sup>16,17</sup>.

En 1983, Brown y Chow desarrollaron el primer cemento de fosfato de calcio, resultado de la mezcla de una fase en polvo constituida por fosfato tetracálcico y fosfato dicálcico dihidratado y una fase líquida dada por una solución acuosa. El fraguado de esta combinación genera la formación de un cuerpo sólido poroso con propiedades osteoconductoras<sup>18</sup>.

En 1993, Driessens y cols. del Centre de Recerca en Enginyeria Biomèdica y el Departament de Ciència dels Materials i Enginyeria Metal·lúrgica, de la Universitat Politècnica de Catalunya, publicaron los resultados preliminares del desarrollo y caracterización de un nuevo cemento óseo apatítico de fosfato de calcio, en que el componente principal de la fase sólida corresponde a fosfato  $\alpha$  tricálcico y que emplea como fase líquida hidrógeno fosfato disódico ( $Na_2HPO_4$ )<sup>9</sup>.

En 1994, Ginebra y cols. optimizaron el CFT obteniendo un material que mientras fragua mantiene un volumen estable, durante su solidificación genera una reacción isotérmica, permanece íntegro en contacto con los fluidos acuosos, carece de efectos citotóxicos y ostenta una resistencia mecánica a la compresión de 40 MPa. Por lo anterior, propusieron este biomaterial para su aplicación en cirugía ósea y ortopédica y para acelerar la osteointegración de las endoprótesis metálicas<sup>8</sup>.

En 1995, Jansen y cols. implantaron CFT en cuatro cabras adultas, a cada una de las cuales practicaron 5 defectos cavitarios en la tibia derecha y 4 en la izquierda, con un total de 36. En cada animal rellenaron 8 defectos con cemento y dejaron 1 sin implantar como grupo control. En la evaluación efectuada a los 3 meses encontraron la presencia de abundante osteoide y la reabsorción parcial del material. A los 6 meses describieron la remodelación del hueso neoformado y la persistencia de restos del implante<sup>19</sup>.

En 1997, Ginebra y cols. estudiaron las propiedades físico-químicas del CFT, demostrando que el fraguado es consecuencia de la hidrólisis del fosfato  $\alpha$  tricálcico, por lo que genera como producto de la reacción hidroxapatita deficiente en calcio<sup>20</sup>.

En 2001, Torner realizó un estudio comparativo de la implantación de CFT, autoinjerto esponjoso y aloinjerto congelado en defectos óseos en conejos. A las 4 semanas encontró formación ósea en los 3 grupos, sin diferencias significativas, en cambio, a las 12 semanas determinó una mayor neoformación ósea en los grupos implantados con cemento y autoinjerto óseo<sup>21</sup>.

En 2002, Ooms y cols. implantaron CFT en defectos esponjosos del cóndilo femoral medial de cabras, empleando como control cavidades tratadas con cemento de polimetilmetacrilato. A las 2 semanas encontraron una abundante aposición ósea en la superficie del material, sin reacción inflamatoria, ni encapsulación fibrosa y a las 24 semanas, las áreas reabsorbidas del cemento fueron sustituidas por hueso nuevo en continuidad con el lecho óseo receptor, confirmando sus propiedades osteoconductoras<sup>22</sup>.

En 2003, Ooms y cols. inyectaron CFT en defectos corticales tibiales de cabras, comparándolo con cavidades implantadas con polimetilmetacrilato. Determinaron la presencia de una neoformación ósea progresiva, la reabsorción paralela del material implantado y la persistencia de cemento sin degradar a las 24 semanas. Debido a que observaron una continua actividad osteoclástica, consideraron que todo el material implantado será eventualmente sustituido<sup>23</sup>.

Nuestros resultados histomorfométricos muestran para el CFT una tasa de neoformación ósea equivalente a la del AOE, tanto a las 4 como a las 12 semanas, por lo que son concordantes con los estudios *in vivo* antes descritos. Por otra parte, nuestro trabajo ha determinado que la tasa de neoformación ósea y la tasa de reabsorción del biomaterial son cuantitativamente mayores para el CFT, con diferencias estadísticamente significativas, respecto de la HAC<sup>19,21-23</sup>. Estos resultados experimentales, sumados a estudios biomecánicos en cadáver, más algunas experiencias clínicas preliminares favorables con otros cementos óseos, permiten considerar que el CFT es un biomaterial cerámico que cumple los requerimientos para ser incorporado al arsenal biomédico disponible para la sustitución ósea<sup>24,25</sup>.

## CONCLUSIONES

– El CFT enlaza directamente con el tejido óseo al ser implantado en defectos cavitarios femorales, comportándose como material osteoconductor, dado que es progresivamente degradado y sustituido por tejido óseo neoformado.

– La tasa de neoformación ósea promovida por

el CFT transcurridas 4 y 12 semanas desde su implantación, es equivalente a la generada por el AOE en el animal de experimentación.

– El CFT es un material osteoconductor, osteotransductor y biocompatible que se comporta como sustitutivo óseo en la reparación de defectos cavitarios experimentales.

**AGRADECIMIENTOS:** A los Profs. Dres. Josep Planell E. y María Pau Ginebra M. del Centre de Recerca en Enginyeria Biomèdica de la Universitat Politècnica de Catalunya; a los Profs. Dres. Alberto Gyhra S. y Patricio Torres G. del Departamento de Cirugía de la Facultad de Medicina de la Universidad de Concepción; a la Sra. Sylvia Gutiérrez B. del Laboratorio de Cirugía Experimental; a los Dres. Humberto Melo A. y Álvaro Ojeda G. del Servicio de Ortopedia y Traumatología del Hospital del Trabajador de Concepción y al Sr. Hernán Flores K. del Servicio de Imagenología de este último centro, mis mayores agradecimientos por su valiosa contribución durante el desarrollo de este trabajo experimental.

#### REFERENCIAS

1. Delloye C, Cnockaert N, Cornu O: Bone substitutes in 2003: an overview. *Acta Orthop Belg* 2003; 69: 1-8.
2. Berrey BH, Lord CF, Gebhard MC, Mankin HJ: Fractures in allografts. Frequency, treatment and end-results. *J Bone Joint Surg* 1990; 72 A: 825-839.
3. Banwart JC, Asher MA, Hassanein RS: Iliac crest bone graft harvest donor site morbidity. Statistical evaluation. *Spine* 1995; 20: 1055-1060.
4. Arrington ED, Smith WJ, Chambers HG, Bucknell AL, Davino NA: Complications of iliac crest bone graft harvesting. *Clin Orthop* 1996; 329: 300-309.
5. Segur JM, Suso S, García S, Combalía A, Ramón R: Bone allograft contamination in multiorgan and tissue donors. *Arch Orthop Trauma Surg* 1998; 118: 156-158.
6. Hench LL: Bioceramics. *J Am Ceram Soc* 1998; 81: 1705-1728.
7. Roy DM, Linnehan SA: Hydroxyapatite formed from coral skeleton carbonate by hydrothermic exchange. *Nature* 1974; 247: 220-227.
8. Ginebra MP, Fernández E, Boltong MG, Bermúdez O, Planell JA, Driessens FCM: Compliance of an apatitic calcium phosphate cement with short-term clinical requirements in bone surgery, orthopaedics and dentistry. *Clin Mat* 1994; 17: 99-104.
9. Driessens FCM, Boltong MG, Planell JA, Bermúdez O, Ginebra MP, Fernández E: A new apatitic calcium phosphate bone cement: preliminary results. *Bio ceramics* 1993; 6: 469-473.
10. Katthagen BD: Bone regeneration with bone substitutes. An animal study. Berlin: Springer Verlag, 1986.
11. Driessens FCM, Planell JA, Boltong MG, Khairoun I, Ginebra MP: Osteotransductive bone cements. *Proc Instn Mech Engrs [H]* 1998; 212: 427-435.
12. Dressmann H: Ueber knochenplombierung. *Beitr Klin Chir* 1892; 9: 804-806.
13. Albee FH, Morrison HF: Studies in bone growth: triple calcium phosphate as a stimulus to osteogenesis. *Ann Surg* 1920; 71: 32-36.
14. Ray RD, Ward AA: A preliminary report of studies of basic calcium phosphate in bone replacement. *Surg Form* 1951; 3: 429-434.
15. Hench LL, Splinter RJ, Allen WC, Greenlee Jr. TK: Bonding mechanism at the interface of the ceramic prosthetic materials. *J Biomed Mater Res* 1971; 2: 117-141.
16. Burnie J, Gilchrist T, Duff SRI, Drake CF, Harding NGL, Malcolm AJ: Controlled release glasses (C.R.G.) for biomedical uses. *Biomaterials* 1981; 2: 244-246.
17. Navarro M, Sanzana ES, Planell JA, Ginebra MP, Torres PA: In vivo behavior of calcium phosphate glasses with controlled solubility. *Key Eng Mat* 2005; 284: 893-896.
18. Brown WE, Chow LC: A new calcium phosphate setting cement. *J Dent Res* 1983; 62: 672.
19. Jansen JA, De Ruijter JE, Schaecken HG, Van der Waerden JPCM, Planell JA, Driessens FCM: Evaluation of tricalciumphosphate / hydroxiapatite cement for tooth replacement: an experimental animal study. *J Mater Sci Mater Med* 1995; 6: 653-657.
20. Ginebra MP, Fernández E, De Maeyer EAP, Verbeek RMH, Boltong MG, Ginebra J et al: Setting reaction and hardening of an apatitic calcium phosphate cement. *J Dent Res* 1997; 76: 905-912.
21. Torner P: Reparació del teixit ossi mitjançant osteotransducció amb ciment de fosfat càlcic. Estudi experimental. PhD Thesis 2001; Department of Surgery. Faculty of Medicine. University of Barcelona.
22. Ooms EM, Wolke JG, Van der Waerden JP, Jansen JA: Trabecular bone response to injectable calcium phosphate (Ca-P) cement. *J Biomed Mater Res* 2002; 61: 9-18.
23. Ooms EM, Wolke JG, Van de Heuvel MT, Jeschke B, Jansen JA: Histological evaluation of the bone response to calcium phosphate cement implanted in cortical bone. *Biomaterials* 2003; 24: 989-1000.
24. Higgins TF, Dodds SD, Wolfe SW: A biomechanical analysis of fixation of intra-articular distal radial fractures with calcium-phosphate bone cement. *J Bone Joint Surg* 2002; 84 A: 1579-1586.
25. Larsson S, Bauer TW: Use of injectable calcium phosphate cement for fracture fixation: a review. *Clin Orthop* 2002; 395: 23-32.

## INFORME

Sr. Presidente Sociedad de Cirujanos de Chile, Miembros del Directorio.

Es una infrecuente distinción tener la posibilidad de informar trabajos de investigación de nuestra Sociedad en el área de la cirugía experimental.

Muchos cirujanos, como algunos de los miembros del grupo de Cirugía Experimental, Campus Oriente de la Universidad de Chile, al que pertenezco; hemos tenido la oportunidad de ingresar por este mecanismo. Tiene la ventaja que no precisa de gran experiencia clínica, ni del dominio de complejas técnicas quirúrgicas o de largos periodos de seguimiento de pacientes. Esto ha permitido la incorporación de cirujanos jóvenes a nuestra Sociedad, en etapas tempranas de nuestras carreras. Mayor mérito el del Dr. Sanzana que suma a su vasta experiencia clínica su devoción por la investigación.

Para hacer investigación se precisan varias condiciones que son difíciles de obtener, o de implementar.

– Contar con un adecuado laboratorio que permita cumplir los objetivos planteados.

– Tener un financiamiento. Lo que se ve aún más dificultado cuando se pretende realizar trabajos independientes, sin que involucren patentes o marcas comerciales ya conocidas.

– Y lo más importante, precisa de parte del investigador, además del conocimiento científico y seguridad técnica, gran tesón, capacidad de trabajo y tolerancia a la frustración y al fracaso.

¿Qué hace un cirujano de cirugía hepatobiliar y trasplante hepático comentando un trabajo científico como el mencionado?. Probablemente sea porque la metodología de la investigación es una sola y si uno obtiene asesoría adicional, en el área netamente técnica, se puede conseguir el objetivo planteado. Es así como yo he contado con el importante apoyo técnico del Dr. Rafael Calvo, destacado traumatólogo ortopedista quien me hizo llegar sus atinentes comentarios técnicos que enriquecen esta presentación.

En efecto, uno de los campos más apasionantes en la cirugía ortopédica y traumatológica es la reconstrucción de defectos óseos de etiología múltiple, como traumáticos, congénitos, infecciosos y actualmente, con mayor frecuencia los oncológicos.

El lograr el objetivo de disponer de tejido óseo ha sido desde antaño una aspiración del cirujano ortopédico. Es así como en este último tiempo han

aumentado los bancos de huesos que permiten disponer a través de una alta inversión y cuidados meticulosos, de injertos para diferentes situaciones clínicas.

El hueso autólogo (obtenido del propio paciente) ha sido el material clásicamente empleado como injerto para el relleno de los defectos óseos. En diversas publicaciones ha sido ampliamente demostrado que es el mejor recurso biológico para la reparación y reconstrucción del sistema esquelético. Sin embargo, las desventajas relacionadas con la morbilidad de la zonas dadoras tales como el riesgo de infección, sangrado, anestesia y tiempo operatorio prolongado, la cantidad de tejido óseo limitado y la necesidad de sacrificar estructuras normales del cualquier parte del organismo, limitan su aplicación. Esto ha llevado a procurar otras alternativas como el uso de coral, hidroxiapatita, metales porosos y de injerto óseo obtenido desde otro paciente (aloinjerto) ya sea fresco o conservado por congelación, liofilización u otros medios.

La reconstrucción de grandes defectos óseos, en los que se requiere de resistencia mecánica, se resuelve con autoinjerto como peroné, costillas, aloinjertos masivos obtenidos de donantes, o prótesis de reconstrucción. En caso de relleno de cavidades o defectos óseos en relación a traumatismos, infecciones, lesiones tumorales tanto benignas como malignas etc., lo clásico es utilizar autoinjertos obtenidos de las crestas iliacas.

La investigación para encontrar sustitutos del hueso se ha dirigido hacia las alternativas biológicas como los aloinjertos (hueso obtenido de donante vivo o cadáver), xenoinjertos (hueso de animal, bovino, porcino etc.) existiendo en el mercado diversos productos utilizados en la práctica clínica.

Por otra parte se han desarrollado otros biomateriales con capacidad osteoconductoras los cuales permiten la colonización por hueso nuevo, en el fenómeno denominado "*creeping substitution*".

Existen diversos biomateriales estudiados como los implantes coralinos, cerámicas de fosfato cálcico como la hidroxiapatita y el fosfato tricálcico. Los corales son compuestos de carbonato de calcio, con aproximadamente un 99% de peso seco de mineral y un 1% de materia orgánica. Algunos de éstos tienen una gran similitud con la estructura mineral ósea. Esta similitud no es sólo en las dimensiones de los poros e interconexiones entre ellos sino en la proporción de porosidad del material.

Por otra parte la cerámicas de fosfato cálcico (hidroxiapatita y fosfato tricálcico) son materiales

sintéticos conocidos más biocompatibles y más utilizados en sustituciones óseas.

El autor presenta una serie de 36 animales divididos en 3 grupos que, a su vez, se divide c/u en dos subgrupos, quedando finalmente 36 animales para análisis.

Falta hacer referencia al cuidado y hospedaje y eutanasia de animales de experimentación, requisito indispensable en la actualidad para la presentación de experiencias en animales de experimentación.

La selección del tamaño muestral es efectuada con una prueba estadística acorde, como al igual que los tests para análisis y comparación de resultados.

El único aspecto que parece cuestionable es que no se incluye un grupo control en que se realizaran las perforaciones óseas sin que hubiera tratamiento alguno. El autor señala en la discusión, que la reparación ósea no se produciría espontáneamente, lo que habría sido demostrado por Kathagen en 1986, pero es difícil de aceptar como premisa absoluta ya que dicho trabajo podría tener problemas metodológicos, o no ser estrictamente comparables las características de los animales en cuanto a la alimentación, condiciones de vivero, ejercicio, cepa, etc. Dado el gran esfuerzo realizado creo que haber utilizado 6 animales más hubiera conferido una mayor contundencia a los resultados.

Hecha esta salvedad el objetivo del trabajo es claro. El método adecuado. La evaluación de resultados es completa, abarcando aspectos radiológicos, histológicos e histomorfométricos con técnica para huesos no descalcificados, lo que tiene la ventaja de permitir un análisis adecuado de resultados en cuanto a incorporación ósea y degradación del biomaterial.

Al compararlo con el autoinjerto le confiere una proyección clínica significativa ya que es la técnica más frecuente usada en la práctica médica habitual.

Los resultados se presentan en forma clara con un estudio estadístico adecuado.

En la discusión se exponen con detalle el desarrollo de otros materiales cerámicos como sustitutos óseos reportados en la bibliografía. Falta una mayor relación con los resultados entregados por el autor, como así mismo una profundización del análisis de los resultados obtenidos con los reportes de la literatura.

En los últimos párrafos se hace referencia a algunos estudios biomecánicos en cadáver, con algunas afirmaciones que, en mi opinión son demasiado rotundas para lo breve de la discusión y la escasa cantidad de citas bibliográficas.

Por último la bibliografía adolece de algunos pequeños errores de formato, pero que permite apreciar una adecuada selección de trabajos desde los de mayor relevancia histórica hasta los más actuales. El autor aparece mencionado en algunas citas internacionales, lo que le confiere mayor relevancia a su experiencia.

Por todo lo anterior, Sr. Presidente, me permito recomendar al Dr. Edgardo Sanzana para incorporarse como Miembro Titular de nuestra Sociedad, esperando que sus aportes en el área de la Investigación Experimental continúen enriqueciendo nuestra actividad científica.

Dr. MARIO URIBE M.<sup>1</sup>

<sup>1</sup>Servicio de Cirugía, Hospital del Salvador,  
Santiago, Chile