

IMÁGENES Y CIRUGÍA

Divertículo de Meckel: reporte de un caso de obstrucción intestinal*

Meckel's diverticulum: report of a case of intestinal obstruction

Drs. JORGE ROJAS C.¹, FRANCISCO PARADA C.¹, CARLOS OSPINA P.¹
FRANCO ANZIANI O.², FABIOLA FLORES A.², FELIPE HODGSON O.²

¹Departamento de Cirugía Hospital Clínico U. de Chile, Santiago, Chile. ²Internos Facultad de Medicina

J.O.U., paciente de sexo masculino de 32 años de edad, sin antecedentes mórbidos de importancia. Inicia cuadro progresivo de 5 días de evolución caracterizado por dolor intenso en hemiabdomen superior, irradiado a dorso, asociado a vómitos y deposiciones líquidas por lo cual consulta.

La ecografía abdominal muestra una vesícula distendida, de paredes engrosadas, aerobilia y líquido libre.

El cuadro clínico progresa, con mayor compromiso de estado general, asociándose ausencia de deposiciones y expulsión de gases por ano.

Se realiza una Tomografía Computada de abdomen y pelvis que muestra dilatación de asas de intestino delgado, de yeyuno e íleon proximal, observando a nivel de fosa ilíaca derecha una zona de cambio de calibre y rotación de vasos mesentéricos. A distal las asas se encuentran colapsadas. El marco colónico se encuentra en su mayor parte colapsado, con aire a nivel de colon transverso.

Por cuadro compatible con obstrucción intestinal, se realiza laparotomía exploradora encontrándose un divertículo de Meckel adherido a meso de íleon terminal, a 55 cm de la válvula ileocecal, que estrangula íleon terminal, se reseca divertículo en cuña. El paciente evoluciona favorablemente, sin complicaciones, siendo dado de alta 12 días después del ingreso.

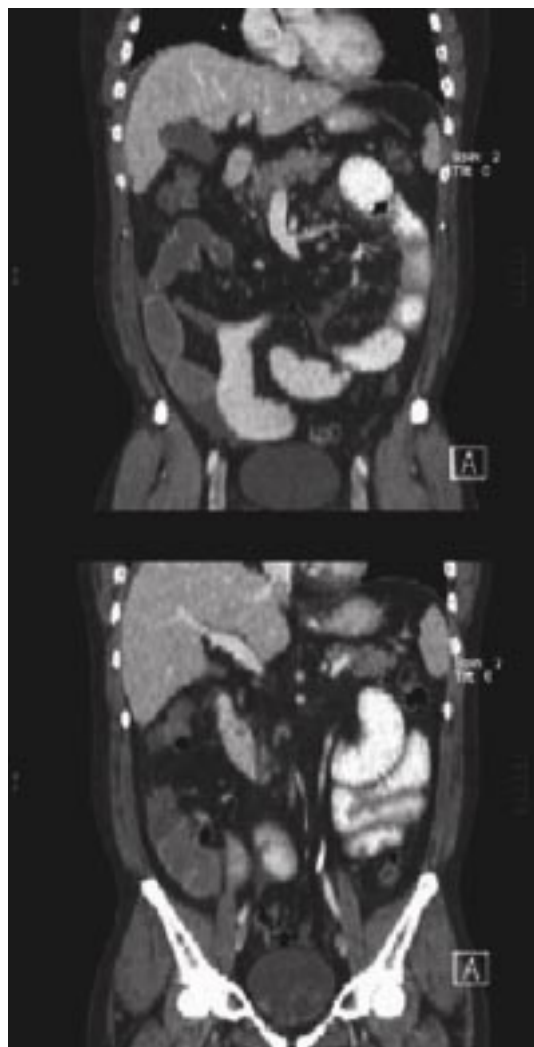


Figura 1.
Marco colónico colapsado.

*Recibido el 16 de Abril de 2006 y aceptado para publicación el 22 de Mayo de 2006.

Correspondencia: Dr. Jorge Rojas

Santos Dumont 999. Santiago, Chile.

email jrojas@hospital.uchile.cl

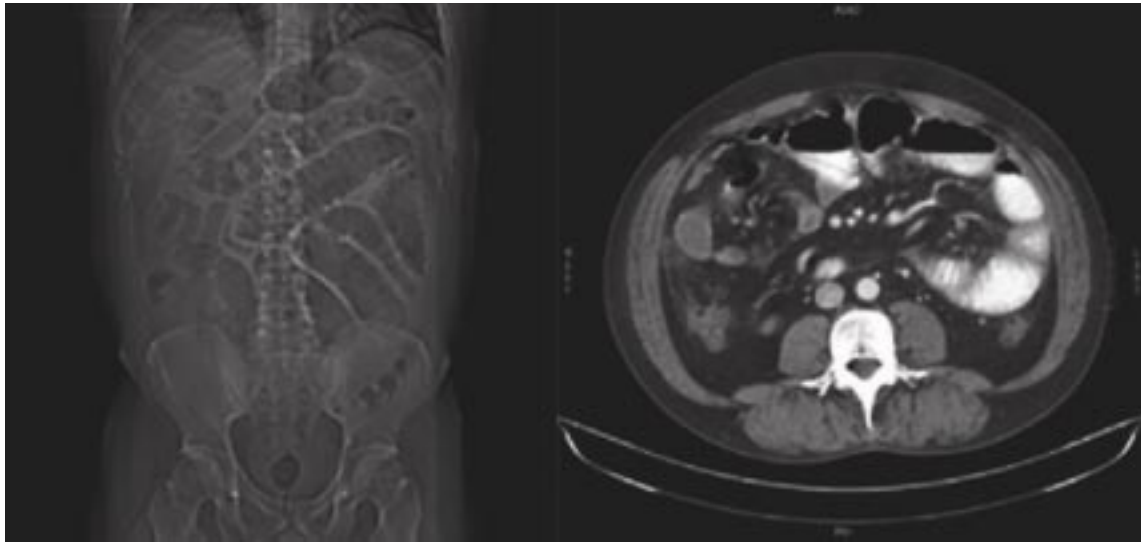


Figura 2. Asas intestino delgado dilatadas y rotación de vasos mesentéricos.

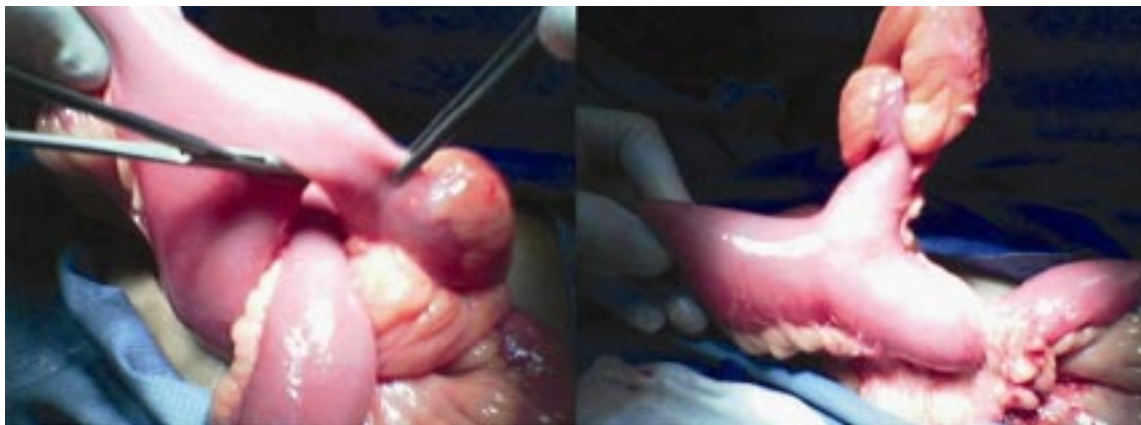


Figura 3. Aspecto quirúrgico.