

CASOS CLÍNICOS

Vólvulo de divertículo de Meckel: una complicación inusual*

Meckel's diverticulum volvulus. Report of one case

Drs. MARCELO BELTRAN S^{1,2}, RODOLFO LARENAS U¹, JORGE ALMONACID F^{1,2},
TATIANA DANILOVA^{1,2}, KARINA CRUCES B¹, CARLOS BARRIA³, FERNANDO ARAOS⁴

¹Departamento de Cirugía, Hospital de Ovalle. ²Unidad de Emergencias, Hospital de Ovalle.
³Unidad de Patología, Hospital de Coquimbo. ⁴Unidad de Patología, Hospital de Ovalle

RESUMEN

La incidencia del divertículo de Meckel es de 2% en la población general. Las complicaciones de los divertículos de Meckel se presentan en 4 a 30% de las personas afectadas, más de 50% de los casos complicados se producen en pacientes menores de 10 años de edad. El vólvulo del divertículo de Meckel es una complicación poco frecuente con una incidencia de 3,2%. Reportamos el caso clínico de un paciente de 64 años que se presenta con vólvulo de un divertículo de Meckel asociado a obstrucción intestinal y peritonitis. La radiografía de abdomen demostró niveles hidroaéreos compatibles con el diagnóstico de obstrucción intestinal. En la tomografía abdominal y pelviana se observan asas de intestino delgado con pared engrosada, aglutinadas en un plastrón y llenas de contenido líquido localizadas en la pelvis. Los hallazgos de la cirugía fueron asas de yeyuno e ileon muy dilatadas, hacia la región periumbilical e hipogástrica se observa un plastrón inflamatorio dentro del cual se encuentra un divertículo de Meckel volvulado que se origina del ileón terminal, se realiza resección de un segmento intestinal de 4 cm, donde está la base del divertículo, y anastomosis primaria con sutura continua de ácido poliglicólico en dos planos. El paciente se recuperó sin complicaciones en el postoperatorio. El estudio histopatológico no encontró mucosa heterotópica gástrica o tejido pancreático en la pared del divertículo.

PALABRAS CLAVES: **Divertículo de Meckel, complicaciones, vólvulo**

SUMMARY

Meckel's diverticulum has a 2% incidence in the general population. Only 4% to 30% of all patients with Meckel's diverticulum develop complications. Most Meckel's diverticulum complications appear in patients aged 10 years or less. Among these, Meckel's diverticulum volvulus is unusual with a 3% incidence. We report a 64 years old patient with a Meckel's diverticulum volvulus associated with intestinal obstruction and peritonitis. Plain abdominal X rays showed air-fluid levels. An abdominal and pelvic CAT scan showed small bowel loops forming an inflammatory mass and filled with intestinal fluids inside the pelvis. During surgery an inflammatory mass encapsulating a twisted Meckel's diverticulum originating from the terminal ileon was observed. A segmental resection of the diverticulum's base and primary anastomosis in two planes with polyglycolic acid suture, was performed. The patient had an uneventful postoperative period with no complications. The histopathological report did not found heterotopic gastric mucosa or pancreatic tissue in the diverticulum's wall.

KEY WORDS: **Meckel's diverticulum, bowel obstruction, volvulus**

INTRODUCCIÓN

En 1809, Johann Friedrich Meckel publicó una detallada descripción de la anatomía y embriología del divertículo que lleva su nombre^{1,3}. El divertículo de Meckel fue descrito previamente por Hildanus en 1598 y Littre en 1742^{1,3}. Kuttner en 1898 describió la intususcepción del intestino delgado secundaria a un divertículo de Meckel¹. La presencia de mucosa gástrica ectópica fue descrita por Salzer en 1907 y Gramen en 1915¹. La incidencia del divertículo de Meckel es de 2% (0,3% a 4%) en la población general, se presenta con mayor frecuencia en el sexo masculino²⁻³. Las complicaciones de los divertículos de Meckel se presentan en 4 a 30% de las personas afectadas y más del 50% de los casos complicados se producen en pacientes menores de 10 años de edad^{1,3,5}. Las complicaciones reportadas son: obstrucción intestinal 36,5%, intususcepción 6,8% a 13,7%, inflamación 12,7%, hemorragia 11,8%, perforación 7,3%, formando parte de un saco herniario 4,7%, desarrollo de neoplasia 3,2% y fístula umbilical 1,7%^{1,2,4-11}. El vólvulo del divertículo de Meckel es una complicación poco frecuente con una incidencia de 3,2%. Se asocia a divertículos de Meckel largos con una apertura estrecha hacia el lumen del intestino delgado¹. Reportamos el caso clínico de un paciente mayor de 60 años que se presenta con vólvulo de un divertículo de Meckel asociado a obstrucción intestinal y peritonitis.

REPORTE DE CASO

Paciente masculino de 64 años de edad, admitido en la Unidad de Emergencias de nuestra insti-

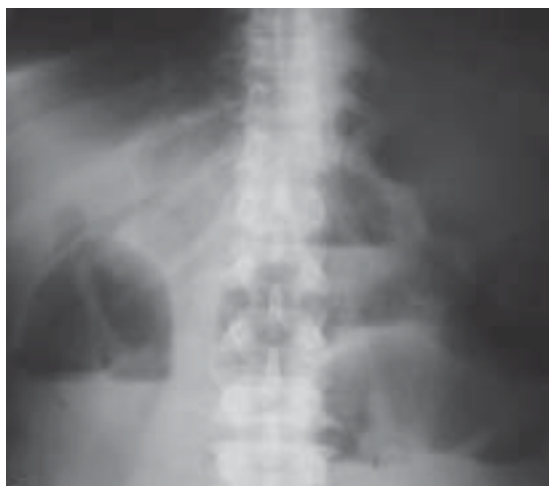

Figura 1.

tución con el diagnóstico de obstrucción intestinal. Refiere una historia de 3 días de evolución con dolor y distensión abdominal asociada a vómitos y falta de eliminación de heces y gases. Al ingreso el paciente se encontraba deshidratado, quejumbroso, con importante compromiso de su estado general. Tenía una temperatura rectal de 37,2 °C, frecuencia cardíaca de 125 latidos por minuto y presión arterial de 130/80 mmHg. El abdomen se encontraba muy distendido, sensible difusamente, con signo de rebote positivo y ruidos hidroaéreos disminuidos. El tacto rectal demostró un esfínter hipertónico y ampolla rectal vacía. En los exámenes de ingreso destaca una leucocitosis de 18.000 glóbulos blancos/mm³, hematocrito 59,8%, hemoglobina 20,8 g/dl. Nitrógeno ureico 50 mg/dl, Creatinina 2,92 mg/dl, tiempo de Protrombina 19 segundos (56%), INR 1,485, Sodio 135 mmol/l, Potasio 4,5 mmol/l y Cloro 93 mmol/l. Los exámenes radiológicos obtenidos fueron radiografías de abdomen y pelvis de pie y tomografía axial computarizada (TAC) de abdomen y pelvis con contraste endovenoso. La radiografía de abdomen demostró niveles hidroaéreos compatibles con el diagnóstico de obstrucción intestinal (Figura 1). En el TAC de abdomen y pelvis se observan asas de intestino delgado con la pared engrosada, aglutinadas en un plastrón y llenas de contenido líquido localizadas en la pelvis (Figura 2), en los cortes abdominales se observa asas dilatadas con niveles hidroaéreos (Figura 3). El abordaje quirúrgico fue a través de una laparotomía mediana supra e infra-umbilical. Abierto el peritoneo se observan múltiples adherencias laxas de fibrina entre las asas del intestino delgado y se aspira aproximadamente 500 cc de exudado seroso y purulento. Las asas del yeyuno y del íleon se encuentran muy dilatadas. Hacia la región periumbilical e hipogástrica se ob-

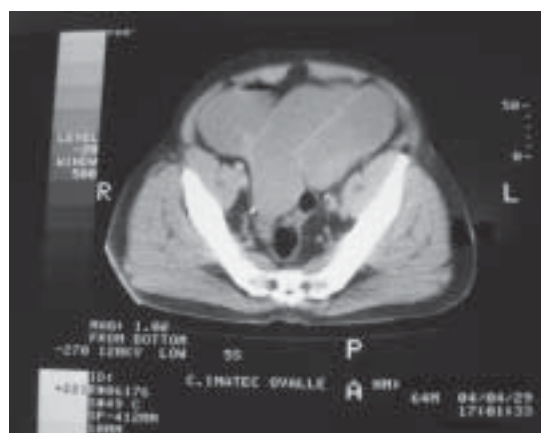

Figura 2.

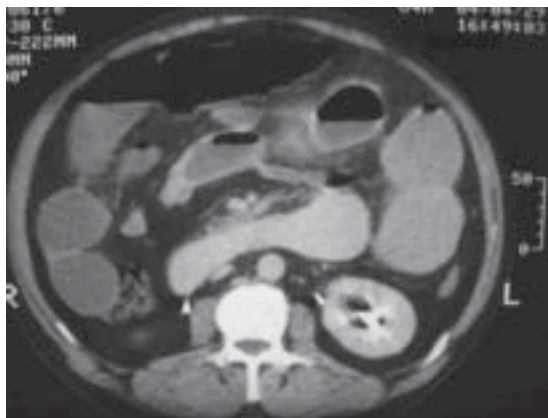

Figura 3.

serva un plastrón inflamatorio dentro del cual se encuentra un gran divertículo de Meckel volvulado que se origina del borde antimesentérico del íleon terminal, aproximadamente a 60 cm de la válvula ileocecal (Figuras 4 y 5). Se realiza resección de un segmento intestinal de 4 cm, donde está la base del divertículo y anastomosis primaria con sutura continua de ácido poliglicólico en dos planos. El cierre de la pared abdominal fue primario y no se dejaron drenajes. El divertículo tenía una longitud de 14 cm y presentaba áreas de isquemia y necrosis (Figura 6). El paciente se recuperó sin complicaciones en el postoperatorio y fue dado de alta en buenas condiciones al 10° día. En el estudio histopatológico no se encontró mucosa heterotópica gástrica o tejido pancreático en la pared del divertículo de Meckel.

DISCUSIÓN

El divertículo de Meckel es el resultado de la incompleta obliteración del conducto onfalomesen-

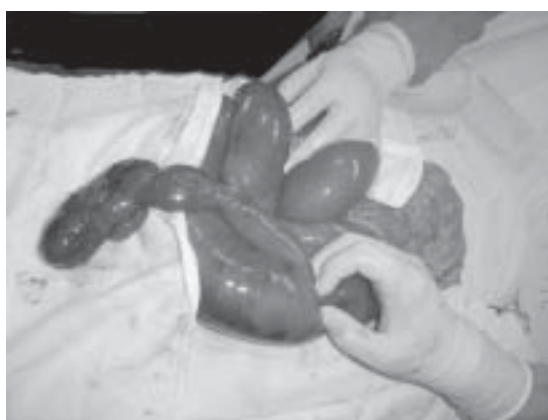

Figura 5.

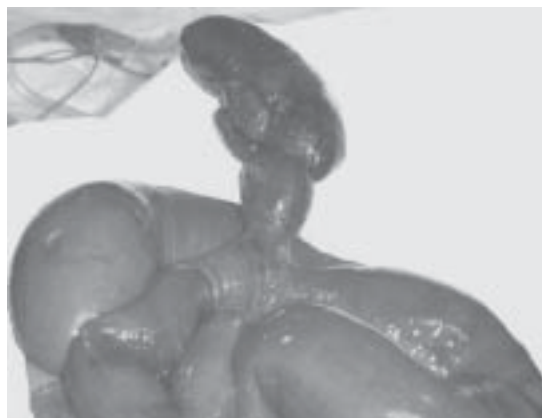

Figura 4.

térico o conducto vitelino entre la quinta y octava semana del desarrollo intrauterino^{1,3,6,7}. El divertículo de Meckel es un divertículo verdadero, su pared está formada por toda la pared del intestino delgado^{1,7}. Se encuentra localizado habitualmente dentro de los últimos 100 cm del íleon hacia la válvula ileocecal, en adultos la distancia promedio de la válvula ileocecal hasta el divertículo es de 67 cm^{1,3,7,11}. La longitud promedio del divertículo de Meckel es de 3 cm (1-10 cm) con una longitud máxima reportada de 100 cm^{1,3,10,11}. En nuestro paciente, el divertículo de Meckel se encontraba a 60 cm de la válvula ileocecal y tenía una longitud de 14 cm, todo lo cual concuerda con las descripciones publicadas. Aproximadamente 30 a 60% de los divertículos de Meckel contiene mucosa heterotópica, de ellos 23 a 60% es de mucosa gástrica y 5 a 16% de tejido pancreático^{1,3,7,8,10}. El divertículo de Meckel de nuestro paciente no contenía mucosa gástrica o tejido pancreático, este hecho explica la ausencia de hemorragia digestiva y anemia crónica asociada que se encuentra en divertículos de Meckel con mucosa gástrica heterotópica.

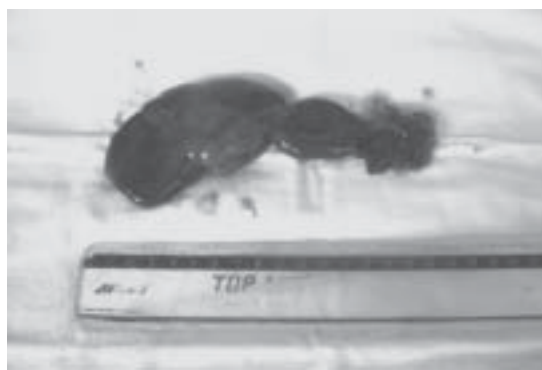


Figura 6.

En pacientes ancianos la incidencia de las complicaciones del divertículo de Meckel disminuye dramáticamente, aproximadamente 50% de los pacientes con divertículos de Meckel que desarrollan síntomas lo hacen antes de los 10 años de edad^{1,3,5,6}. Los síntomas se presentan con mayor frecuencia en pacientes de sexo masculino^{1,3}. Los divertículos de Meckel largos y de base estrecha se complican con procesos obstructivos e inflamatorios, dentro de los procesos obstructivos se encuentra el vólvulo del divertículo de Meckel^{1,12}. La obstrucción del divertículo de Meckel por diversas causas se produce en 36,5% a 44% de los pacientes sintomáticos mayores de 18 años. En pacientes menores de 18 años, la hemorragia digestiva se presenta en 55% de los casos y en 90% de ellos se debe a la presencia de mucosa gástrica heterotópica^{1-3,5-7}. En ausencia de hemorragia, el diagnóstico de divertículo de Meckel es muy difícil en pacientes adultos^{1-3,7}. Menos de 10% de todos los divertículos de Meckel sintomáticos se diagnostican en el preoperatorio^{1,3}. En el presente caso, el diagnóstico preoperatorio fue el de obstrucción intestinal, no se sospechó de la presencia de un divertículo de Meckel debido a la edad del paciente y a la ausencia de otros antecedentes como hemorragia digestiva o anemia crónica.

El tratamiento de elección en divertículos de Meckel complicados es la resección del segmento de íleon comprometido^{1,3}. En nuestro caso, el divertículo de Meckel requirió tan solo de una resección limitada del íleon que se reparó con una anastomosis primaria sin tensión. La morbilidad postoperatoria de los divertículos de Meckel se reporta entre 2 y 16%, con una mortalidad de 1,5% o menor^{1,3}. Nuestro paciente cursó el postoperatorio

sin complicaciones y en el último control a los 10 meses de la cirugía se encontraba en buenas condiciones y asintomático.

REFERENCIAS

1. Yahchouchy EK, Marano AF, Etienne JCF, Fingerhut AL. Meckel's diverticulum. *J Am Coll Surg* 2001; 192: 658-62.
2. Matsagas MI, Fatourus M, Koulouras B, Giannoukas AD. Incidence, complications, and management of Meckel's diverticulum. *Arch Surg* 1995; 130: 143-46.
3. Piñero A, Martínez E, Canteras M, Castellanos G, Rodríguez JM, Parrilla P. Complicaciones, diagnóstico y tratamiento del divertículo de Meckel. *Cir Esp* 2001; 70: 286-90.
4. Azar T, Berger DL. Adult intussusception. *Ann Surg* 1997; 226: 134-38.
5. Heider R, Warshauer DM, Behrns KE. Inverted Meckel's diverticulum as a source of chronic gastrointestinal blood loss. *Surgery* 2000; 128: 107-08.
6. Schmidt C, Brown LM, Klomp HJ, Henne-Bruns D. Perforated Meckel's diverticulum. *Surgery* 2001; 129: 643-44.
7. Jelenc F, Strlic M, Gvradijancic D. Meckel's diverticulum perforation with intraabdominal hemorrhage. *J Pediatr Surg* 2002; 37: 18-19.
8. Hori K, Suzuki Y, Fujimori T. Inverted Meckel's diverticulum. *Surgery* 2003; 133: 116-17.
9. Molmenti EP, Thompson RW. Meckel's diverticulum. *N Engl J Med* 1999; 340: 31.
10. Zellner C, Roorda AK. A bleeding Meckel's diverticulum. *N Engl J Med* 2003; 349: 9.
11. Chan SC, Lo CY. Meckel's diverticulum in action. *N Engl J Med* 2004; 350: 8.
12. Fevang BT, Fevang J, Stangeland L, Soreide O, Svanes K, Viste A. Complications and death after surgical treatment of small bowel obstruction. *Ann Surg* 2000; 231: 529-37.