

TRABAJOS CIENTÍFICOS

Evaluación de nódulos y masas pulmonares con PET FDG de alta resolución*

18-Fluorodeoxyglucose positron emission tomography in patients with pulmonary nodules

Drs. MJ JOFRÉ¹, P SIERRALTA¹, T MASSARDO¹, P GONZÁLEZ¹, P HUMERES¹, J CANESSA², M PERALTA², J GONZÁLEZ²

¹Centro PET de Imágenes Moleculares. ²Servicio de Cirugía, Hospital Militar de Santiago, Chile.

RESUMEN

Introducción: El diagnóstico y etapificación de pacientes portadores de lesiones pulmonares con PET-FDG permite optimizar el manejo y seleccionar la terapia más adecuada para cada uno. **Objetivo:** Analizar nuestra experiencia preliminar con PET-FDG en la caracterización metabólica de nódulos o masas pulmonares, correlacionándolo con histología cuando estaba disponible y evaluando el impacto en la conducta terapéutica. **Material y Método:** Se analizaron 58 pacientes referidos para evaluación de nódulo o masa pulmonar (62±7 años de edad; 48% sexo masculino; 40% fumadores). Los PET se realizaron en ayunas, utilizando 13 mCi de FDG-F18, con glicemia preinyección de 101± 5 mg/dl. Se adquirieron imágenes de cuerpo entero con análisis visual de cortes coronales, sagitales y transaxiales e imágenes 3D, así como análisis cuantitativo del índice de captación estandarizada SUV. Los estudios se compararon con histología y seguimiento clínico. **Resultados:** En 22 pacientes (38%), las lesiones pulmonares fueron hipermetabólicas y en 64%, no hubo evidencias de actividad tumoral. En 24% de los pacientes, se encontraron además lesiones extrapulmonares no sospechadas por otras técnicas de imágenes. El rango de tamaño de los nódulos/masas pulmonares era de 0,5 a 7 cm; en el grupo de PET positivo, el tamaño era mayor a 0,8 cm. Se obtuvo histología en 16/58: en 12 de ellos, se confirmó la presencia de neoplasia (75%), correspondiendo la mayoría a adenocarcinoma. Dos pacientes fueron falsos positivos, demostrándose en uno, un schwannoma abscedado y en el otro, un hamartoma. En 2 pacientes con nódulos sin actividad hipermetabólica al PET (estudio normal), sometidos a cirugía por las características del nódulo al TC, se corroboraron lesiones benignas. En los restantes pacientes con lesiones negativas, el seguimiento clínico no ha demostrado eventos hasta la fecha. Un paciente referido por nódulo pulmonar no fue incluido en el análisis debido a que en el PET presentaba múltiples lesiones hipermetabólicas con patrón sugerente de sarcoidosis, lo que fue confirmado con histología en 5 localizaciones. **Conclusión:** El PET es de gran utilidad para determinar malignidad de nódulos y masas pulmonares, evitando cirugías innecesarias y permitiendo una correcta etapificación, pues evalúa también lesiones a distancia.

PALABRAS CLAVES: *Nódulos pulmonares, tomografía por emisión de positrones PET, etapificación en cáncer pulmonar*

SUMMARY

Background: The diagnosis and staging of pulmonary lesions with positron emission tomography (PET) with 18fluorodeoxyglucose (FDG) helps in the selection of the optimal therapy. **Aim:** To analyze the usefulness of FDG PET in the characterization of pulmonary nodules. **Patients and Methods:** Fifty eight patients referred for the assessment of a pulmonary nodule or mass (aged 62 ± 7 years, 28 males, 40% smokers), were studied. The imaging study was performed in the fasting state injecting 13 mCi of 18FDG. Pre injection blood glucose was 101 ± 5 mg/dl. Whole body images were acquired with visual analysis of coronal, sagittal and trans axial slices and three dimensional images. The standardized uptake value (SUV) was also calculated. **Results:** Pulmonary lesions were hypermetabolic in 22 patients (38%) and in the rest, there was no evidence of tumor activity. Extrapulmonary lesions were detected in 24% of patients. The size of the nodules ranged from 0.5 to 7 cm. in diameter. Those with positive PET had lesions over 0.8 cm diameter. In 12 of 16 patients with pathological study, the presence of cancer was confirmed. Two patients had false positive images. One had an abscessed Schwannoma and the other, a hamartoma. Two patients with PET images not suspicious of tumor, were operated and the pathology confirmed the absence of cancer. In the rest of patients with a negative study, the clinical follow up has been uneventful. In one patient with multiple hypermetabolic lesions with a pattern suggestive of sarcoidosis, the diagnosis was pathologically confirmed. **Conclusions:** FDG PET is useful for the characterization of pulmonary lesions and nodules.

KEY WORDS: *Pulmonary nodules, positron emission tomography PET, lung cancer staging*

INTRODUCCIÓN

La tomografía de emisión de positrones (PET) es una técnica tomográfica de imágenes, no invasiva, que evalúa el hipermetabolismo glucídico tumoral con Flúor 18-deoxiglucosa (FDG).

El nódulo pulmonar solitario (NPS) se define radiológicamente como una lesión pulmonar intraparenquimatosa, menor de 3 cm, no asociada a atelectasias o adenopatías. Una de cada 500 radiografías de tórax demuestra un nódulo pulmonar, siendo el 90% de ellos un hallazgo incidental. Los diagnósticos diferenciales de NPS incluyen lesiones neoplásicas, infecciosas, inflamatorias, vasculares, traumáticas y congénitas. Aunque la mayoría de los NPS son benignos, el 35% de estos puede corresponder a un carcinoma primario y el 23% a una metástasis pulmonar solitaria¹. Es importante evaluar los factores de riesgo del paciente, tales como tabaco, edad, tamaño y localización del nódulo.

En pacientes con hallazgo de nódulo pulmonar en una radiografía (Rx) o tomografía computada (TC) de tórax, catalogado como indeterminado, la indicación principal del PET es definir si es benigno o maligno. Si el resultado del PET es negativo, la conducta recomendada es el seguimiento con TC cada 3 meses y si el PET es positivo, se debe obtener una biopsia de la lesión o el paciente debe ser sometido a cirugía².

El diagnóstico y etapificación de nódulos o

masas pulmonares con PET-FDG permite optimizar el manejo y seleccionar la terapia más adecuada para cada paciente, evitando cirugías innecesarias. Asimismo, permite también reetapificar al paciente, evaluar respuesta a tratamiento o estudiar las sospechas de recidiva.

El objetivo fue analizar nuestra experiencia inicial con PET-FDG en la caracterización metabólica de nódulos o masas pulmonares, correlacionándolo con histología cuando estaba disponible y evaluando el impacto en la conducta terapéutica.

MATERIAL Y MÉTODO

Se analizaron 58 pacientes referidos para evaluación de nódulo o masa pulmonar (62 ± 7 años de edad; 48% sexo masculino; 40% fumadores). Los PET se realizaron en ayunas, utilizando dosis promedio de 13 mCi de FDG-F18, con adquisición de imágenes de cuerpo entero y procesamiento con cortes coronales, sagitales, transaxiales e imágenes 3D. El análisis de las imágenes se realizó visualmente y con índice de captación estandarizada SUV. Se compararon los resultados del PET con histología cuando estaba disponible y seguimiento clínico e imagenológico.

RESULTADOS

En 22 pacientes (38%), las lesiones pulmonares demostraron aumento de la captación del FDG,

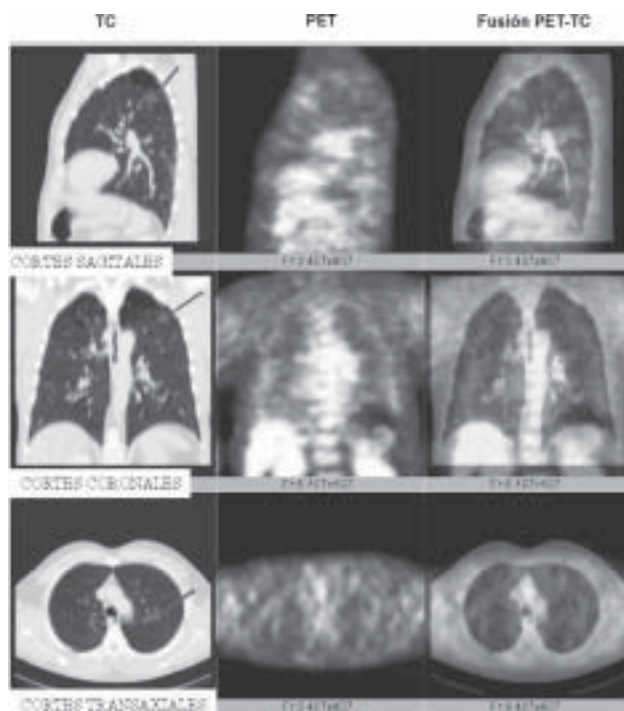


Figura 1. Paciente de 55 años, fumador, que en TC de tórax presenta nódulo pulmonar de 9 mm en segmento apicoposterior del lóbulo superior izquierdo. El PET-FDG no demuestra captación anormal del trazador en el nódulo (imágenes de fusión) ni en otras localizaciones. Se realiza resección del nódulo y corresponde a un hamartoma (PET: verdadero negativo).

es decir, fueron hipermetabólicas. En 64% (36) de los pacientes, no hubo evidencias de actividad tumoral tanto en la lesión pulmonar observada en la TC como en el resto del cuerpo (PET negativo).

Además, en 24% de los pacientes (14/58), se encontraron lesiones extrapulmonares, algunas de ellas no sospechadas por otras técnicas de imágenes.

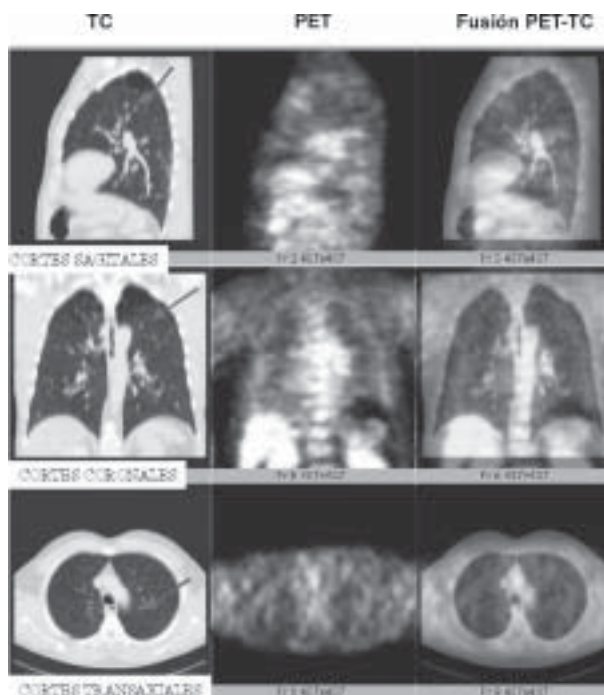


Figura 2. Paciente de 56 años, fumador, que presenta en TC de tórax un nódulo pulmonar espiculado apical derecho de 2 cm y una adenopatía hiliar derecha de 1,5 cm. El PET-FDG muestra un foco de intenso hipermetabolismo en relación al nódulo en las imágenes de fusión, sin existir captación anormal en hilio derecho ni en otras localizaciones. Se realiza cirugía que demostró adenocarcinoma con ganglios hiliares negativos (PET: verdadero positivo en NP y verdadero negativo en adenopatía hiliar).

El rango de tamaño de los nódulos y masas pulmonares era de 0,5 a 7 cm; los pacientes con PET positivo, presentaban nódulos mayores de 0,8 cm.

Del total de pacientes, 16 fueron sometidos a cirugía o a videotoracoscopia, para obtención de histología. En 12 pacientes, se confirmó la presencia de carcinoma (75%), correspondiendo la mayoría a adenocarcinoma. Dos pacientes fueron falsos positivos, en los que la histología demostró un schwannoma abscedado en uno y, un hamartoma, en el segundo. Hubo dos pacientes con nódulos negativos al PET que fueron sometidos a cirugía por las características del nódulo a la TC, corroborándose lesiones benignas. En los restantes 34 pacientes con estudios normales, el seguimiento clínico e imagenológico no ha demostrado variaciones en el tamaño ni en la forma del nódulo ni nuevas manifestaciones clínicas.

Un paciente referido por nódulo pulmonar fue excluido del análisis debido a que en el PET presentaba múltiples lesiones hipermetabólicas con patrón sugerente de sarcoidosis, lo que fue confirmado con histología en 5 localizaciones. Como el paciente está actualmente asintomático, el clínico tratante lo dejó en observación, sin tratamiento.

DISCUSIÓN

El manejo de nódulos y masas pulmonares se basaba en los criterios imagenológicos y los factores de riesgo; sin embargo, la incorporación del PET FDG en los algoritmos de trabajo ha planteado un nuevo enfoque, con un gran rendimiento, evitando así cirugías riesgosas y logrando un mejor costo-beneficio para el paciente.

En el meta-análisis publicado por Gould en que evaluó 1474 nódulos pulmonares, se describe una sensibilidad promedio del PET de 96,8%, con una especificidad de 77,8%. Los falsos positivos que encontró se debían a infecciones, especialmente enfermedad granulomatosa (histoplasmosis) y los falsos negativos en nódulos menores de 1 cm, carcinoma bronquioalveolar y tumores tipo carcinoide³.

Recientemente, Rohren publicó otro meta-análisis de evaluación de NPS con PET considerando dos criterios: actividad del nódulo respecto a actividad del mediastino y el índice de captación estandarizada SUV mayor de 2,5, encontrando una sensibilidad de 95% y una especificidad de 80% para malignidad⁴.

Comber evaluó la costo-efectividad del PET y TC cuantitativa en el manejo de los NPS, demostrando que el uso de ambas técnicas es más costo-efectiva que una potencial cirugía⁵. Recientemente, Gould analizó la costo-efectividad de varias estrategias para NPS y concluyó que debiera seleccionarse la utilización de PET FDG para aquellos pacientes con discrepancia entre probabilidad pretest de malignidad y hallazgos en TC y en pacientes con probabilidad intermedia y alto riesgo quirúrgico⁶.

En nuestros resultados preliminares, el rendimiento del PET ha sido concordante con lo publicado. La caracterización de las lesiones pulmonares junto con una etapificación de cuerpo entero ha sido de gran apoyo para los médicos referentes y ha significado evitar cirugías en al menos 34 pacientes.

CONCLUSIÓN

El PET es de gran utilidad para determinar malignidad de nódulos y masas pulmonares, evitando cirugías innecesarias. Además, permite una correcta etapificación, pues evalúa lesiones a distancia, otorgando un mayor costo-beneficio para el paciente.

REFERENCIAS

1. Tan BB, Flaherty KR, Kazerooni EA and Lanettoni MD. The solitary pulmonary nodule. *Chest* 2003; 123: 89S-96S.
2. Ost D, Fein AM, Feinsilver SH. Clinical Practice: The solitary pulmonary nodule. *N Engl J Med* 2003; 348: 2535-42.
3. Gould MK, Maclean CC, Kuschner WG, Rydzak CE and Owens DK. Accuracy of positron emission tomography for diagnosis of pulmonary nodules and mass lesions. *JAMA* 2001; 285: 914-24.
4. Rohren EM and Lowe VJ. Update in PET Imaging of non-small cell lung cancer. *Semin Nucl Med* 2004; 34: 134-55.
5. Comber LA, Keith CJ, Griffiths M and Miles KA. Solitary pulmonary nodules: impact of quantitative contrast-enhanced CT on the cost-effectiveness of FDG-PET. *Clinical Radiology* 2003; 58: 706-11.
6. Gould MK, Sanders GD, Barnett PG, Rydzak CE, Maclean CC, McClellan MB et al. Cost-effectiveness of alternative management strategies for patients with solitary pulmonary nodules. *Ann Intern Med* 2003; 138: 724-35.