

TRABAJOS CIENTÍFICOS

Utilidad del PET 18F-fluorodeoxiglucosa en melanoma maligno*

18F-fluorodeoxyglucose positron emission tomography in patients with malignant melanoma

Drs. P. SIERRALTA¹, M.J. JOFRÉ¹, R. SCHWARTZ², R. IGLESIS², T. MASSARDO¹, J. CANESSA², P. HUMERES², P. GONZÁLEZ¹

¹Centro PET de Imágenes Moleculares. ²Servicio de Cirugía. Hospital Militar de Santiago.

RESUMEN

Está establecida en la literatura la utilidad de la tomografía por emisión de positrones (PET) con 18F-flúorodeoxiglucosa (FDG) en la etapificación, reetapificación y seguimiento del melanoma maligno. *Objetivo:* Evaluar los resultados del PET FDG en melanoma maligno en nuestro centro. *Material y Método:* Entre febrero 2003 y julio 2004, se estudiaron 33 pacientes (edad 49±14 años, 52% sexo masculino) referidos para etapificación y reetapificación de melanoma maligno. El examen fue realizado en equipo de alta resolución Siemens Ecat Exact HR+ con dosis de 13±3 mCi de FDG y glicemias en ayunas preinyección de 96±16 mg/dL. Se adquirieron imágenes de cuerpo entero, incluyendo cabeza y extremidades inferiores. El informe se basó en el análisis visual e índice cuantitativo de captación (SUV). Se comparó con otros estudios de imágenes e histología cuando estaban disponibles y se realizó seguimiento clínico. *Resultados:* Nueve pacientes fueron derivados para etapificación y 24 para reetapificación. En 29 casos, la localización inicial del primario era conocida y en 4 la enfermedad se diagnosticó por la presencia de metástasis ganglionares. Respecto de la localización tumoral, 6 fueron en cabeza y cuello (2 metástasis ganglionares), 5 en coroides, 5 en tronco, 5 en extremidades superiores, 11 en extremidades inferiores y 1 en mucosa (rectal). En 13 pacientes, el PET fue positivo para presencia de actividad tumoral hipermetabólica, 7 en ubicación próxima al primario y 6 alejados de éste, correspondiendo uno de estos últimos a un segundo primario (carcinoma rectal confirmado con histología). De este grupo, en 11 pacientes se confirmó tumor: en 7 hubo confirmación histológica postcirugía y en los restantes, hubo concordancia con imágenes anatómicas y clínica (1 paciente falleció); además, el PET demostró lesiones no sospechadas por otros estudios, las que no han sido confirmadas con histología. Dos fueron falsos positivos, uno por hematoma y otro por cambios ganglionares inflamatorios demostrados por cirugía. En 16 casos, el PET fue negativo para compromiso neoplásico, comprobándose en el seguimiento clínico de los pacientes. En 4 casos, el PET fue no concluyente para tumor, los que presentan seguimiento clínico negativo hasta la fecha. En los casos referidos por metástasis ganglionares, no se logró encontrar el tumor primario. *Conclusión:* El PET FDG es un examen útil en la etapificación y reetapificación de los pacientes con melanoma maligno, ya que permite orientar el manejo, disminuyendo morbilidad al paciente al evitar cirugías o tratamientos innecesarios cuando está diseminado, con un costo-beneficio importante.

PALABRAS CLAVES: *Melanoma maligno, tomografía PET FDG, etapificación*

SUMMARY

Background: The usefulness of positron emission tomography (PET) with 18F-fluorodeoxyglucose (FDG) for the staging and follow up of malignant melanoma, is well established. **Aim:** To assess the results of PET FDG in patients with malignant melanoma. **Patients and Methods:** Thirty three patients with malignant melanoma (aged 49 ± 14 years, 17 males), referred for staging and restaging, were studied. The tomography was performed using a Siemens Ecat Exat high resolution equipment. The dose of FDG was 13 ± 3 mCi and the blood glucose levels prior to injection were 96 ± 16 mg/dl. Whole body images, including the head and legs were acquired. The report was based on the visual analysis and standardized uptake value (SUV). **Results:** Nine patients were referred for staging and 24 for restaging. The location of the primary tumor was known in 29 cases and in four, the disease was diagnosed due to the presence of lymph node metastases. The tumor was located in the head and neck in six patients (including two lymph node metastases), in the choroid in five, in the trunk in five, in the superior limbs in five, in the inferior limbs in 11 and in the rectal mucosa in one. In 13 patients, PET was positive for the presence of hypermetabolic tumor activity. In seven, the location was near the primary tumor and in six, it was distant. In seven patients the presence of tumor was confirmed by surgery and in four, there was concordance between the anatomical imaging and clinical outcome. Two false positive images were detected, one hematoma and one due to the presence of lymph node inflammation. In 16 cases, PET was negative and in four it was not conclusive, all these patients do not have evidence of tumor in the clinical follow up. The primary location of the tumor was not identified in patients referred for lymph node metastases. **Conclusions:** FDG PET is useful for the staging and re staging of patients with malignant melanoma.

Key words: **Malignant melanoma, positron emission tomography, cancer staging**

INTRODUCCIÓN

El melanoma es el más agresivo de los cánceres cutáneos y su frecuencia está en aumento, especialmente en caucásicos en áreas de alta exposición solar. Frecuentemente, se disemina a ganglios linfáticos regionales y luego metastiza a distintos órganos, siendo los más frecuentes piel, pulmones, hígado, cerebro y esqueleto. El peak de las metástasis ocurre durante el primer y segundo año postdiagnóstico. La presencia de metástasis ganglionares es un importante factor pronóstico. La diseminación sistémica se asocia a un pobre pronóstico con supervivencia promedio menor a 6 meses.

Está establecida en la literatura¹ la utilidad de la tomografía por emisión de positrones (PET) con 18F-fluorodeoxiglucosa (FDG) en la etapificación, reetapificación y seguimiento del melanoma maligno. El PET es una técnica tomográfica de imágenes, no invasiva, simple y segura, que permite evaluar el hipermetabolismo glucídico tumoral con FDG en el cuerpo entero.

El objetivo del estudio fue analizar nuestra experiencia inicial con PET-FDG en pacientes con melanoma.

MATERIAL Y MÉTODO

Entre febrero 2003 y julio 2004, se estudiaron 33 pacientes (edad 49 ± 14 años, 52% sexo mascu-

lino) referidos para etapificación y reetapificación de melanoma maligno.

El examen PET fue realizado en equipo dedicado de alta resolución Siemens Ecat Exact HR+ con dosis de 13 ± 3 mCi de FDG y glicemias en ayunas preinyección de 96 ± 16 mg/dL. Se adquirieron imágenes de cuerpo entero, incluyendo cabeza y extremidades inferiores, una hora postinyección. El informe se basó en el análisis visual de los cortes coronales, sagitales y transaxiales e imágenes 3D, así como análisis del índice cuantitativo de captación estandarizada (SUV). Se comparó con otros estudios de imágenes e histología cuando estaban disponibles y se realizó seguimiento clínico.

RESULTADOS

Nueve pacientes fueron derivados para etapificación y 24 para reetapificación. En 29 casos, la localización inicial del primario era conocida y en 4 la enfermedad se diagnosticó por la presencia de metástasis ganglionares.

La distribución de la localización del tumor primario fue: 6 en cabeza y cuello (2 metástasis ganglionares), 5 en coroides, 5 en tronco, 5 en extremidades superiores, 11 en extremidades inferiores y 1 en mucosa rectal.

En 13 pacientes, el PET fue positivo para presencia de actividad tumoral hipermetabólica, 7 en ubicación próxima al primario (diseminación loco-

regional) y 6 alejados de éste, correspondiendo uno de estos últimos a un segundo primario (carcinoma rectal confirmado con histología). De este grupo, en 11 pacientes se confirmó tumor: en 7 hubo confirmación histológica postcirugía y en los restantes, hubo concordancia con imágenes anatómicas y clínica (1 paciente falleció). Además, el PET demostró lesiones no sospechadas por otros estudios, las que no han sido confirmadas con histología. Dos fueron falsos positivos, uno por hematoma y otro por cambios ganglionares inflamatorios demostrados por cirugía.

En 16 casos, el PET fue negativo para compromiso neoplásico, comprobándose en el seguimiento clínico de los pacientes. En 4 casos, el PET fue no concluyente para tumor, los que presentan seguimiento clínico negativo hasta la fecha. En los casos referidos por metástasis ganglionares, no se logró encontrar el tumor primario.

DISCUSIÓN

Para la etapificación inicial de pacientes con melanoma, la evaluación del compromiso ganglionar es un importante factor pronóstico. El PET FDG tiene limitaciones para la detección de metástasis microscópicas. En la evaluación del ganglio centinela, primer lugar de drenaje de la lesión, la linfocintigrafía junto con la utilización de la sonda intraoperatoria tienen mejor rendimiento.

El PET FDG no aporta el mismo grado de detalle anatómico que el TC o RM; sin embargo, sus ventajas incluyen evaluación de rutina de cuerpo entero, incluyendo áreas no evaluadas en

TC de cuerpo: cabeza, cuello y regiones supraclaviculares y extremidades, mayor capacidad para detectar tumores malignos debido al mayor metabolismo de glucosa que tejidos normales y ausencia de problemas relacionados con el medio de contraste usados en TC. Las desventajas del PET incluyen capacidad limitada para detectar metástasis cerebrales debido a la inherente alta actividad metabólica y captación de glucosa por el sistema nervioso central, tamaño de lesión menor a 7 mm y menor disponibilidad de equipos PET respecto al TC.

Para la detección de enfermedad locorregional y a distancia, el PET ha demostrado mejores resultados que la evaluación estandar con ultrasonografía, Rx y TC, así como RM de cerebro. Fuster¹ estudió 184 pacientes retrospectivamente con sospecha de recurrencia al examen clínico, encontrando sensibilidad y especificidad para detección de lesiones en base a pacientes de 74% y 86%, respectivamente, en comparación con 58% y 45% para otras técnicas diagnósticas, obteniendo una exactitud diagnóstica global para el PET de 81%. El PET fue más exacto para detección de enfermedad locorregional (91% vs 67%) y para metástasis a distancia (85% vs 55%), significando un cambio en el manejo en 36% de los pacientes. Específicamente respecto al TC, el PET fue más exacto para detectar lesiones de piel, ganglios linfáticos malignos y metástasis en abdomen, hígado y esqueleto, con menor sensibilidad (57% vs 93%), pero mayor especificidad (92% vs 70%) para lesiones pulmonares parenquimatosas.

Otro estudio publicado por Gulec², demostró

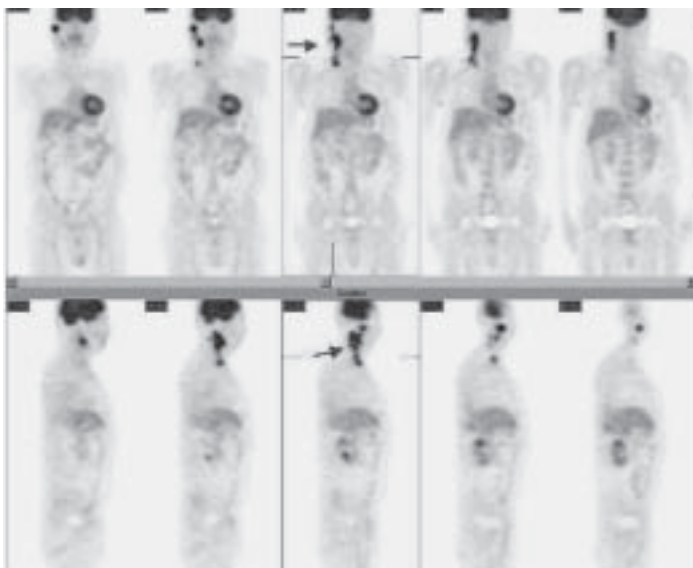


Figura 1. Paciente 286: Hombre 54 años, MM párpado inferior derecho PET FDG (+) focos cervicales derechos. Bp. cervical (+) para metástasis.

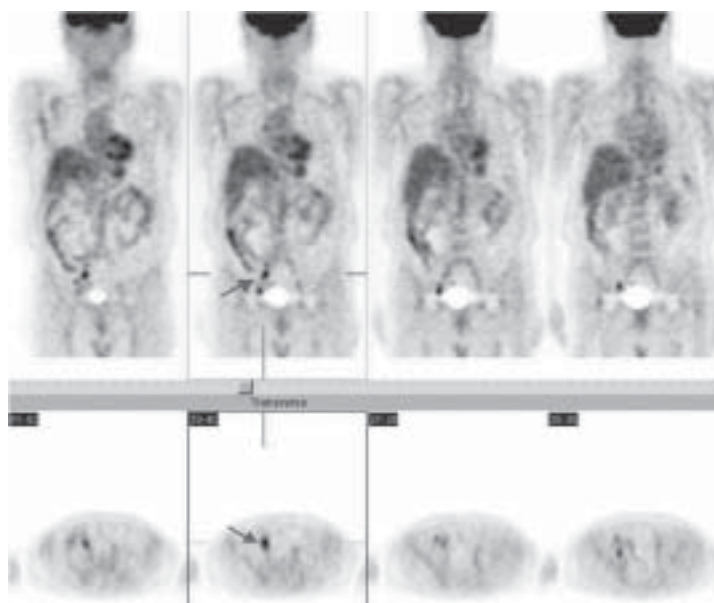


Figura 2. Paciente 105. Hombre 55 años, MM talón derecho operado. PET FDG (+) focos ilíacos derechos. Bp ganglios ilíacos (+) para metástasis.

que el PET en evaluación de pacientes con melanoma metastásico significó un cambio de conducta en el 49% de los pacientes, siendo el 75% de estos de tipo quirúrgico. Se cancelaron el 67% de las planificaciones quirúrgicas y en 33%, se determinó una nueva intervención quirúrgica.

Asimismo, Swetter³ demostró en un estudio de 104 pacientes que el PET es más sensible (84% vs 58%) y específico (97% vs 70%) que el TC para detección de metástasis de melanoma y debiera ser considerado como primer estudio para evaluar recurrencia. Un análisis de Valk⁴, demostró un ahorro de hasta US\$ 1800 por paciente, cuando se incluía el PET dentro de los estudios de pacientes con sospecha de o confirmación de melanoma metastásico.

Si bien el número de pacientes aún es limitado, nuestros resultados preliminares son concordantes con lo publicado, y la introducción de esta técnica ha significado un gran impacto en el manejo de estos pacientes.

CONCLUSIÓN

El PET FDG es un examen útil en la etapificación y reetapificación de los pacientes con melano-

ma maligno, ya que permite orientar el manejo, disminuyendo morbimortalidad al paciente al evitar cirugías o tratamientos innecesarios cuando está diseminado, con un costo-beneficio importante.

REFERENCIAS

1. Pope S, Martin W and Delbeke D. Melanoma in Practical FDG Imaging: a teaching file. Springer-Verlag NY Inc 2002, 333-4.
2. Fuster D, Chiang S, Johnson G *et al.* Is 18F-FDG PET more accurate than standard diagnostic procedures in the detection of suspected recurrent melanoma? J Nucl Med 2004; 45(8):1323-7.
3. Gulec SA, Faries MB, Lee CC, *et al.* The role of fluorine-18 deoxyglucose positron emission tomography in the management of patients with metastatic melanoma: impact on surgical decision making. Clin Nucl Med 2003; 28(12): 961-5.
4. Swetter S, Carroll L, Johnson D *et al.* Positron emission tomography is superior to computed tomography for metastatic detection in melanoma patients. Annals of Surgical Oncology 2002; 9:646-53.
5. Valk PE, Segall GM, Johnson DL *et al.* Cost-effectiveness of whole-body FDG PET imaging in metastatic melanoma, abstracted. J Nucl Med 1997; 38 (Suppl): 89P.