

CASOS CLÍNICOS

Manejo agresivo en mediastinitis necrotizante descendente*

Descending necrotizing mediastinitis

Drs. CEDRIC ADELSORFER ORELLANA*, CARLOS ZUÑIGA GONZÁLEZ*, PABLO DIAZ DIAZ*, ALEJO CHAVEZ ARAVENA*, ADRIANA LOBOS MARTÍNEZ*, SERGIO GALVEZ GÓMEZ**

*Cátedra de Cirugía Hospital Dr. Gustavo Fricke. Escuela de Medicina. Universidad de Valparaíso.

**Cátedra de Medicina Intensiva Hospital Dr. Gustavo Fricke. Escuela de Medicina. Universidad de Valparaíso

RESUMEN

Mediastinitis necrotizante descendente es una rara, pero letal infección de la fascia cervical con compromiso mediastínico. Debido principalmente a infecciones orofaríngeas, en especial patología odontogénica. El pronóstico depende principalmente del diagnóstico precoz basado en la alta sospecha clínica y la tomografía axial computada (TAC) temprana, y el posterior drenaje cervical y mediastínico agresivo, ya sea por toracotomía o videotoracoscopia. Presentamos el caso clínico de una mujer de 21 años, en la que un manejo quirúrgico agresivo, a pesar de no hacer un diagnóstico tan precoz, determinó un resultado favorable.

PALABRAS CLAVES: *Mediastinitis necrotizante descendente, infección odontogénica, tratamiento quirúrgico*

SUMMARY

Descending necrotizing mediastinitis is a rare but lethal infection of the cervical fascia with mediastinum compromise, mainly due to oropharyngeal infections, specially odontogenic pathology. Prognosis depends mainly on an early diagnosis based in the high clinical suspicion and early computed axial tomography (CAT), and subsequent aggressive cervical and mediastinic drainage either by thoracotomy or videothoracoscopy. We present the clinical case of a 21 years old woman, on whom an aggressive surgical management in spite of a non so early diagnosis determined a favorable result.

KEY WORDS: *Descending necrotizing mediastinitis, odontogenic infection, surgical management*

INTRODUCCIÓN

La mediastinitis es una severa infección del tejido conectivo y órganos del espacio interpleural, con alta mortalidad, y es comúnmente causada por

perforación esofágica o como complicación después de esternotomías en cirugía cardíaca¹⁻⁴. Sin embargo, la causa más severa y letal de mediastinitis, es la variedad necrotizante, causada por infecciones primarias orofaríngeas, cervicofaciales

*Recibido el 17 de noviembre de 2004 y aceptado para publicación el 17 de febrero de 2005.
e-mail: cedric@adelsdorfer.cl

o trauma cervical, cuadro conocido como mediastinitis necrotizante descendente (MND). La infección penetra al mediastino a través del compromiso de los planos faciales del cuello, con celulitis, necrosis y formación de abscesos^{4,5}. La infección cervical depende, de la virulencia del germen y de su penetración en planos profundos del cuello, el descenso se produce a través de los planos fasciales favorecido por la fuerza de gravedad, la ventilación y presión negativa del tórax⁶.

El primero en asociar la mediastinitis con procesos infecciosos orofaríngeos fue Pearse *et al.*⁷ en 1938, describiendo mortalidades de 86% en pacientes no operados y 35% en sometidos a algún tipo de drenaje quirúrgico. El primero en acuñar el término MND, fue Estrera *et al* en 1983,⁸ describiendo los 4 criterios para su diagnóstico: 1. manifestación clínica de infección severa; 2. demostración de signos radiológicos característicos; 3. documentación de la MND en la operación o postmortem; 4. establecer la relación entre la MND y la infección orofaríngea.

MND es una patología rara en nuestros tiempos, pero con una alta tasa de morbilidad y mortalidad, incluso del 50% en algunas series¹⁻⁹, se ha recomendado un diagnóstico temprano por sospecha clínica, Tomografía Axial Computada (TAC) precoz, antibióticoterapia de amplio espectro, y un temprano, efectivo y agresivo drenaje quirúrgico⁹.

A continuación presentamos, un caso acontecido en nuestro hospital de MND, con resultado favorable, después de un manejo agresivo quirúrgico.

CASO CLÍNICO

Presentamos el caso de paciente de sexo femenino, de 21 años, con antecedentes de alcoholismo crónico intermitente, G2P1A1, quien consultó en nuestra unidad de emergencia, por cuadro de 5 días de evolución de dolor mandibular derecho, trismus, disfagia y aumento de volumen submandibular derecho; evaluada por cirujano máxilo-facial determina absceso submandibular derecho asociado a compromiso de segundo y tercer molar inferior ipsilateral. Se realizó extracción de ambas piezas y drenaje de colección supurada. Mala evolución postoperatoria con fiebre hasta 39,5°C, aumento de volumen cervical difuso, disnea progresiva y dolor torácico. Laboratorio demostró Leucocitosis neutrofílica de 24.000 x mm³, con desviación a izquierda y PCR de 20 mg/dl. Radiografía de tórax mostró leve ensanchamiento mediastino, sin imágenes de ocupación pleural (Figura 1). Cambio de terapia antibiótica desde penicilina en altas dosis, a esque-

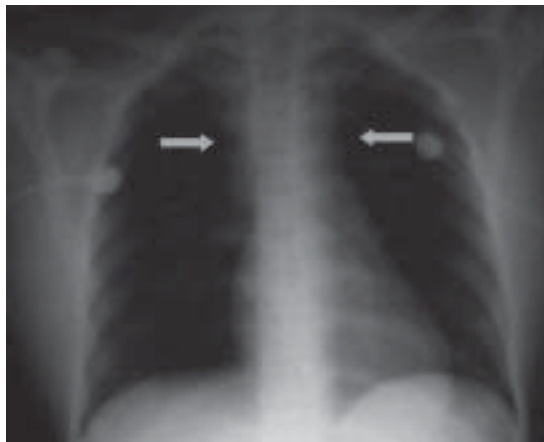

Figura 1. Radiografía de Tórax que demuestra ensanchamiento leve mediastínico.

ma de cefotaxima más clindamicina, debido a falla respiratoria progresiva se traslada a UCI y se intuba. Se realiza TAC de cuello y tórax, el cual no evidencia colecciones cervicales ni mediastínicas, pero sí aumento del espacio retrofaríngeo (Figura 2) y derrame pleural bilateral extensos, asociados a atelectasias (Figura 3). Se decide intervención quirúrgica cervical, esta demuestra compromiso extenso y necrótico de las fascias cervicales, el cual desciende hasta límite torácico sin poder descartar compromiso mediastínico. Dado lo anterior se decide toracotomía posterolateral derecha, en la cual se observa empiema pleural derecho y compromiso

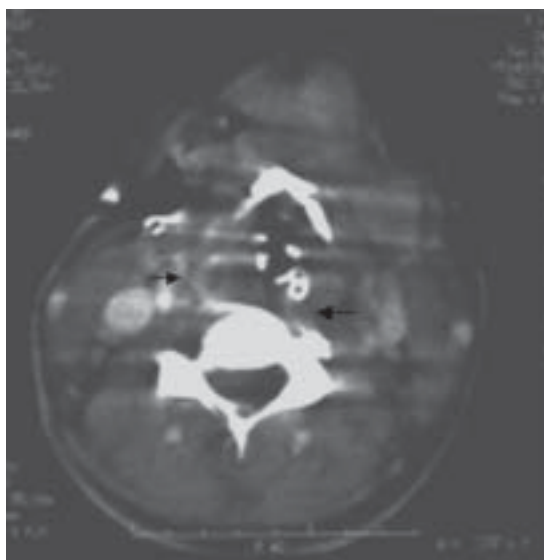


Figura 2. TAC de cuello, con aumento espacio retrofaríngeo.

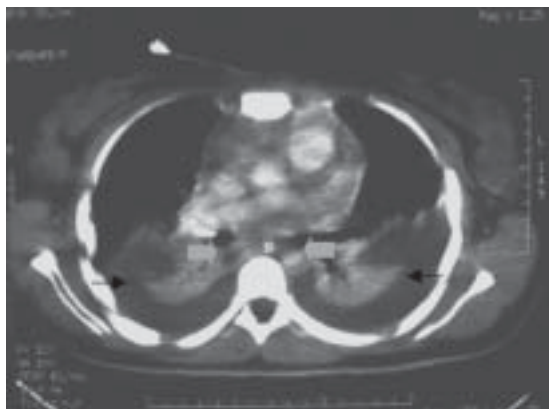


Figura 3. TAC de Tórax, demuestra derrame pleural bilateral y mediastino ensanchado.

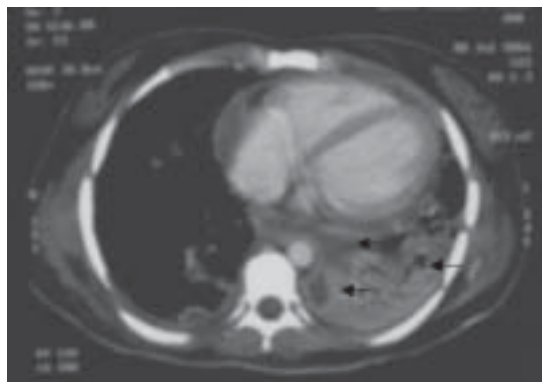


Figura 4. Complicación con colecciones mediastínicas y empiema organizado.

de mediastino posterior, con abundante tejido desvitalizado, fibrina y pus en relación a esófago. Se deja un tubo de irrigación y dos de drenaje, también se drena pleura izquierda pero sin toracotomía. Cultivo de mediastino es positivo a estafilococo coagulasa negativa. Evolución tórpida por neumonía nosocomial y compromiso pericárdico certificado por ecocardiografía de superficie, por lo cual se realizó punción pericárdica por acceso subxifoideo, con diagnóstico de transudado, con bacteriología negativa. Tubos de drenaje e irrigación son retirados al 10 día postoperatorio con bacteriología negativa. Posteriormente por quiebre en evolución se evalúa con nueva TAC de tórax, revelando colecciones en mediastino posterior y derrame pleural izquierdo organizado (Figura 4). Se realiza nueva intervención con toracotomías postrolaterales bilaterales, dejando irrigación e drenajes del mediastino y cavidad pleural. Cambio en esquema antibiótico por aislamiento de enterobacter sp en hemocultivos y cultivo de colecciones de última cirugía. Mejora considerablemente saliendo paulatinamente de la necesidad de drogas vasoactivas, extubándose en el 22º día de hospitalización en UCI. Retiro de drenajes con bacteriología negativa y control con TAC. Paciente al alta a los 30 días, en buenas condiciones sin evidencia de nuevas complicaciones.

DISCUSIÓN

La mediastinitis causada por infecciones primarias de la cavidad bucal, es muy rara. Es más frecuente en países con condiciones económicas pobres, por consecuencia de escasos recursos destinados a la prevención y tratamiento de enfermedades odontogénicas y orofaríngeas^{9,10}. La cau-

sa más común es la infección odontogénica⁴, especialmente las que implican a los segundos y terceros molares inferiores, progresando en forma descendente hacia el mediastino^{3,4,9}, al igual que en nuestro caso. Otras causas incluyen, abscesos retrofaríngeos, abscesos periamigdalinos, angina de Ludwig, más raras como tiroiditis, trauma cervical, intubación endotraqueal traumática, uso de catéteres venosos centrales y otras iatrogenias⁴.

MND es una complicación causada por infecciones orofaríngeas que descienden por planos faciales. Moncada⁶ describió, que las condiciones que facilitan la diseminación de la infección son la virulencia del germen, la gravedad, ventilación y presión negativa del tórax. La relación anatómica que existe entre los planos fasciales profundos del cuello (pretraqueal, visceral y prevertebral), es esencial para comprender el comportamiento de estas infecciones^{6,11}. Las fascias determinan espacios potenciales en el cuello, pretraqueal, perivascular, prevertebral o retrovisceral, el que se divide en retrofaríngeo y el llamado "espacio de peligro". Este espacio es llamado así, por su relación con la base del cráneo y su continuación hasta el diafragma^{3, 6,7,11}. Se estima que solo un 8% de los casos de MND se origina desde el espacio pretraqueal, también son escasos los que comprometen el espacio perivascular, el más común camino es el espacio retrofaríngeo, con compromiso mediastínico posterior, el que se extiende en algunas oportunidades hacia pleuras y pericardio⁶⁻¹², como el caso que presentamos en este reporte.

La flora bacteriana encontrada, corresponde a aerobios y anaerobios de la cavidad bucal, los aerobios predominantes que se han cultivado son estreptococo α -hemolítico, *Staphylococcus aureus*, *Klebsiella pneumoniae*, anaerobios como *pepto-*

estreptococos, *Bacteroides fragilis*, *Prevotellas* y *prophyromonas*¹³. La mayoría de las infecciones son polimicrobianas, con presencia de anaerobios, en diferentes series, entre 71-94%^{8, 9, 13-15}. Algunos autores sostienen la idea que la toxicidad de la infección, se debe a la simbiosis entre los anaerobios y los aerobios gram negativos, siendo los espacios del cuello un excelente medio de crecimiento para estos^{9, 11, 14, 15, 16}.

Un gran espectro antibiótico se ha usado, cefalosporinas de tercera generación asociadas a antianaerobios como clindamicina, metronidazol, otros esquemas con carbapenémicos y cilastatina, penicilina con inhibidores de β -lactamasa, macrólidos^{1, 14}. El esquema antibiótico debe contemplar cobertura contra aerobios y anaerobios, adaptar según cultivos obtenidos de drenajes cervicales o mediastínicos, además de considerar, en casos justificados, cubrir hongos como *Candida* y *aspergillus*^{9, 14}. A pesar de terapias de amplio espectro y contra gérmenes resistentes, esta es incapaz de erradicar la infección si no es asociada a un agresivo drenaje.

El diagnóstico se basa en la observación del cuadro clínico y en el examen físico; en la clínica se describe un paciente tóxico, fiebre, taquicardia, dolor cervical y torácico, aumento de volumen cervical, que puede ser localizado o difuso, aparición de enfisema subcutáneo cervical en casos de rápida progresión, mayor compromiso determinado por el *shock* séptico y el distress respiratorio, también precozmente puede aparecer dolor precordial, frote pericárdico y signos de taponamiento cardíaco^{3, 9}.

El examen radiográfico del cuello puede ser normal en las primeras etapas, un poco más tardío puede demostrar separación del espacio retrofaríngeo, enfisema subcutáneo, desplazamiento traqueal, y en casos graves pérdida de la lordosis cervical^{1, 3, 5, 12, 15}. La radiología torácica precozmente puede demostrar ensanchamiento mediastínico, aumento del tamaño de la silueta cardíaca (derrame pericárdico, pericarditis), enfisema en el mediastino, ocupación pleural bilateral^{1, 3, 12}. De todas maneras esta signología radiográfica es tardía en relación al curso de la enfermedad^{3, 12}. La TAC precozmente puede confirmar la fascitis y colecciones cervicales, como también la mediastinitis, observando colecciones, engrosamientos de tejidos blandos, con una alta sensibilidad y especificidad¹². Se considera crucial tanto para el diagnóstico precoz, como para planeamiento quirúrgico y el seguimiento posterior^{11, 12}.

Basado en la TAC Endo y cols^{17, 18} propusieron una simple clasificación: tipo I localizada en mediastino superior, sobre la bifurcación traqueal y no

siempre requiere de un drenaje quirúrgico agresivo; tipo IIA extendida a mediastino anterior y medio, con recomendación de drenaje mediastínico subxifoideo o toracoscópico; tipo IIB extendido hacia mediastino anterior y especialmente posterior, esta demanda un drenaje mediastínico completo, con toracotomía^{12, 17, 18}.

No existen estudios randomizados acerca de cual técnica quirúrgica es la mejor, pero si hay consenso en que el drenaje del mediastino debe ser de regla y precoz, lo que está demostrado por los primeros trabajos presentados por Pearse en 1938, cuando demostró en una serie de 110 pacientes, en la era preantibiótica, una mortalidad comparada de los casos con drenaje quirúrgico contra los sin drenaje, de 35% y 86%⁷, respectivamente. Estrera y cols⁸, en 1983, también en base a su propia experiencia y en el análisis de la literatura (1960-80), recomendaron el drenaje cervical asociado al del mediastino en forma selectiva (coleciones bajo T4). En 1990 Wheatly *et al*¹⁵, evaluaron en un amplio estudio de la bibliografía presente hasta ese entonces, que el drenaje cervical era insuficiente en un 80% de los casos, preconizando el uso de drenajes subxifoideos y traqueostomías para asegurar la vía aérea. Esta conducta paulatinamente fue cambiada a raíz de trabajos presentados durante la década de los 90', Ris y sus asociados^{11, 19} en 1996, presentaron 3 casos, con sobrevida de 2, con drenaje mediastínico basado en el abordaje de Clamshell, que incluye una toracotomía anterior bilateral y esternotomía transversa, esta cirugía provee un excelente campo y un completo debridaje mediastínico y pleural, pero los mismos autores critican su uso en pacientes muy inestables, debido a que es una cirugía de gran envergadura. Corsten *et al*²⁰ en 1997, identificaron diferencias significativas en la sobrevida de pacientes con drenaje mediastínico transcervical (53%) y los que recibieron un drenaje transtorácico del mediastino (81%) ($p < 0,05$), sugiriendo de esta manera, el precoz uso de la toracotomía en el manejo de MND. Marty-Ané *et al*¹¹ y Freeman *et al*²¹, en 1999 y 2000 respectivamente, contribuyeron con el mensaje de drenaje transtorácico precoz, al presentar mortalidades de 16,5% y 0%, en largas series. Igual conducta que la presentada este año por Mihos *et al*², con toracotomías posterolaterales izquierdas, presentando una mortalidad de 16,6%, en 6 pacientes. También se han descrito complicaciones en drenajes por vía transcervical y en el uso de drenajes no siliconados, complicaciones tan serias como la ruptura de la arteria innominada²². El período de mantención de la irrigación y drenaje del mediastino es en promedio de 14 días y su

retiro en general es condicionado por las características microbiológicas del mismo⁹.

La toracoscopia lentamente ha ganado adeptos, el primer reporte en la MND, fue hecho por Roberts *et al*²³, quien en el reporte de un caso valoró la técnica toracoscópica como una alternativa viable en pacientes seleccionados con abscesos mediastínicos. Gracias a la videotoracoscopia también se pueden drenar colecciones o derrames pericárdicos². Isowa *et al*²⁴, con el reporte de un caso exitoso de drenaje por videotoracoscopia y Min *et al*², en un estudio de 4 pacientes sometidos a esta misma técnica, demostraron que el drenaje mediastínico y pleural (bilateral, sin toracotomía), es posible con esta cirugía de mínima invasión. Es más, ellos creen que es un método efectivo, para el manejo de los casos de MND, especialmente aquellos en que el diagnóstico es precoz, dados todos los beneficios que tiene una cirugía de mínimo acceso.

El drenaje guiado por la TAC, fue propuesto por Gobien *et al*²⁵ en 1984, pero la casuística por él presentada en 6 pacientes, 5 con drenaje satisfactorio, fue en abscesos mediastínicos en relación a complicaciones de cirugías torácicas o abdominales. No se recomienda actualmente para procesos tan virulentos y difusos como la MND^{2,11}.

El diagnóstico tardío y el drenaje inadecuado del mediastino son las causas más importantes de mortalidad en estos casos. El uso rutinario y precoz de la TAC, ante la sospecha clínica y radiología normal, asociado a una conducta agresiva en el drenaje y debridamiento cervical y mediastínico, más esquema antibiótico de amplio espectro, reducirán la tasa de mortalidad de MND.

REFERENCIAS

- Chang KJ, Chen WJ, Chen SY, Tsai KC, Luang A. Descending necrotizing mediastinitis from upper respiratory infection. *Am J Emerg Med* 2004; 22: 125-26.
- Min HK, Choi YS, Shim YM, Sohn YI, Kim J. Descending necrotizing mediastinitis: a minimally invasive approach using video-assisted thoracoscopic surgery. *Ann Thorac Surg* 2004; 77: 306-10.
- Mihos P, Potaris K, Gadikis I, Papadakis D, Rallis G. Management of descending necrotizing mediastinitis. *J Oral Maxillofac Surg* 2004; 62: 996-72.
- Kiernan PD, Hernandez A, Byrne WD, Bloom R, Diccco B, Hetrick V, *et al*. Descending cervical mediastinitis. *Ann Thorac Surg* 1998; 65: 1483-8.
- Papalia E, Rena O, Oliaro A, Cavallo A, Giobbe R, Casadio C, *et al*. Descending necrotizing mediastinitis: surgical management. *Eur J Cardio-thorac Surg* 2001; 20: 739-42.
- Mondaca R, Warpeha R, Pickleman J, Spak M, Cardoso M, Berkow A, *et al*. Mediastinitis from odontogenic and deep cervical infection. Anatomic pathways of propagation. *Chest* 1978; 73: 497-500.
- Pearse HE. Mediastinitis following cervical suppuration. *Ann Surg* 1938; 108: 588-611.
- Estrera AS, Lanay MJ, Sinn DP, Platt MR. Descending necrotizing mediastinitis. *Surg Gynecol Obstet* 1983; 157: 545-52.
- Sancho LMM, Minamoto H, Fernandez A, Sennes LU, Jatete FB. Descending necrotizing mediastinitis: a retrospective surgical experience. *Eur J Cardio-thorac Surg* 1999; 16: 200-5.
- Zachariades N, Mezitis M, Stavrinidis P, Konsolaki-Agouridaki E. Mediastinitis, thoracic empyema, and pericarditis as complications of a dental abscess: report of a case. *J Oral Maxillofac Surg* 1988; 46: 493-95.
- Marty-Ané CH, Berthet JP, Alric P, Pegis JD, Rouvière P, Mary H. Management of descending necrotizing mediastinitis: an aggressive treatment for an aggressive disease. *Ann Thorac Surg* 1999; 68: 212-7.
- Akman C, Ayarcan Y, Bozkurt K, Tutluoglu B, Yaman M. Descending necrotizing mediastinitis: a case report. *Eur J Radiol E* 2004; 49: 53-6.
- Casanova J, Bastos P, Barreiros F, Rodrigues Gomes M. Descending necrotizing mediastinitis: successful treatment using a radical approach. *Eur J Cardio-thorac Surg* 1997; 12: 494-6.
- Brook I, Frazier EH. Microbiology of mediastinitis. *Arch Intern Med* 1996; 156: 333-6.
- Wheatley Mj, Stirling MC, Kirsh MM, Gago O, Orringer MB. Descending necrotizing mediastinitis: transcervical drainage is not enough. *Ann Thorac Surg* 1990; 49: 780-84.
- Zeitoun IM, Dhanarajani PJ. Cervical cellulites and mediastinitis caused by odontogenic infections: report of two cases and review of literature. *J Oral Maxillofac Surg* 1995; 52: 203-8.
- Endo S, Murayama F, Hasegawa T, *et al*. Guideline of surgical management based on diffusion of descending necrotizing mediastinitis. *Jpn J Thorac Surg* 1999; 68: 212-7.
- Hasegawa T, Endo S, Sohara Y. Classification of descending necrotizing mediastinitis. *Ann Thorac Surg* 2000; 69: 1296.
- Ris HB, Banic A, Furrer M, Caversaccio M, Cerny A, Zbären P. Descending necrotizing mediastinitis: surgical treatment via Clamshell approach. *Ann Thorac Surg* 1996; 62: 1630-4.
- Corsten MJ, Shamji FM, Odell PF, Frederico JA, Laframboise GG, Reid KR, *et al*. Optimal treatment of descending necrotizing mediastinitis. *Thorax* 1997; 52: 702-8.
- Freeman RK, Vallières E, Verrier ED, Karny-Jones R, Wood DE. Descending necrotizing mediastinitis: an analysis of effects of serial surgical debridement of patient mortality. *J Thorac Cardiovasc Surg* 2000; 119: 260-7.

22. Ichimura H, Ishikawa S, Hiramatsu Y, Sakakibara Y, Onizuka M. Innominate artery rupture after transcervical drainage for descending necrotizing mediastinitis. *Ann Thorac Surg* 2001; 71: 1028-30.
23. Roberts JR, Smythe WR, Weber RW, Lanutti M, Rosengard BR, Kaiser LR. Thoracoscopic management of descending necrotizing mediastinitis. *Chest* 1997; 112: 850-54
24. Isowa N, Yamada T, Kijima T, Hasegawa K, Chihara K. Successful thoracoscopic debridement of descending necrotizing mediastinitis. *Ann Thorac Surg* 2004; 77: 1834-7.
25. Gobien RP, Stanley JH, Gobien BS, Vujic I, Pass HI. Percutaneous catheter aspiration and drainage of suspected mediastinal abscesses. *Radiology* 1984; 152: 69-71.