

TRABAJOS CIENTÍFICOS

Anastomosis manual en cirugía laparoscópica de colon. Un modelo experimental factible

Hand-sewn anastomosis in laparoscopic colon surgery. An experimental model

Drs. GONZALO SOTO D, GEORGE PINEDO M, DEMIAN FULLERTON M, FRANCISCA LEÓN G,
FRANCISCO LÓPEZ K.

Departamento de Cirugía Digestiva. Pontificia Universidad Católica de Chile

RESUMEN

Introducción. La cirugía laparoscópica intestinal ha demostrado ser factible, comparable en términos de resultados con la cirugía abierta, y con ventajas claras en el postoperatorio. Sus mayores desventajas radican en los tiempos operatorios mayores, y en los costos, especialmente debido al uso de engrapadoras mecánicas. El objetivo de este trabajo es evaluar la factibilidad y resultados de una anastomosis colónica manual por vía laparoscópica en cerdos. **Material y Método.** Se realizó un estudio experimental prospectivo en 37 cerdos. En ellos, se administró antibióticos preoperatorios, anestesia general, se insufló el neumoperitoneo a 15 mmHg, se practicó una sección a nivel del sigmoides, y se efectuó una anastomosis manual laparoscópica, término-terminal, en un plano, con sutura continua de Vycril 3.0. Se realizó una prueba de hermeticidad insuflando aire por vía rectal. Los cerdos se realimentaron al día siguiente. Luego de una semana se sacrificaron los animales, se realizó la autopsia, y se registró el estado de la anastomosis, la presencia de peritonitis o abscesos, y las complicaciones de la herida operatoria. **Resultados.** En todos los cerdos (37) se pudo realizar la anastomosis. No hubo casos de conversión. El tiempo operatorio mediano fue de 60 minutos (130-45), siendo de 70 minutos para los primeros 18 cerdos, y de 50 para los últimos 19. No registramos filtración al realizar la prueba de hermeticidad. El tránsito mediano a deposiciones fue de 2 días. La tasa de morbilidad fue de 16%, constituido por un seroma de la herida operatoria, 3 infecciones de la herida operatoria y 2 hernias incisionales (5%). No tuvimos casos de peritonitis purulenta, ni fecaloídea. No hubo evidencia de abscesos perianastomóticos. Hubo un caso (3%) de filtración anastomótica subclínica. Registramos un caso (3%) de mortalidad operatoria debido a una depresión respiratoria postanestésica. **Conclusión.** La anastomosis colónica manual por vía laparoscópica en este modelo experimental, es factible de realizar con una baja tasa de morbimortalidad y baja tasa de filtración anastomótica. Su realización pudiera permitir difundir el abordaje laparoscópico en cirugía de colon a un costo menor.

PALABRAS CLAVES: *Cirugía experimental, cirugía laparoscópica intestinal, anastomosis manual*

SUMMARY

Bowel laparoscopic surgery has proved to be feasible and with results that are comparable to open surgery, displaying clear benefits in the postoperative time. Nevertheless, its mayor disadvantage lays on

long operating times and high costs especially due to mechanic staplers. The aim of the present study is to perform a laparoscopic hand-sewn bowel anastomosis in a porcine model. Material and methods: Thirty-seven pigs were operated in a prospective experimental study. All of them received preoperative antibiotics and general anesthesia. Pneumoperitoneum was insufflated to 15 mmHg, and a transversal cut was made in sigmoid colon; then we carried out an end-to-end, one plane, laparoscopic hand-sewn anastomosis with continuous Vycril® 3.0 suture, checking its hermeticism by insufflating air through the rectum. Pigs were refeed next day, and killed a week later. An autopsy was made to check the anastomosis, presence of peritonitis or intra-abdominal abscess and wound complications. *Results:* Anastomosis was completed in all 37 pigs, and conversion was not reported. The median operating time was 60 minutes (range: 45-130): 70 minutes in the first 18 pigs, and 50 minutes in the last 19. No anastomotic leakage was noticed while checking the anastomosis intraoperatively. The median time for recovery of bowel function was 2 days. Morbidity rate was 16%, including one wound seroma, 3 cases of wound infection and 2 cases of port-site herniation (5%). There was no evidence of peritonitis or intra-abdominal abscesses, but in one case (3%) we found a sub-clinical anastomosis leak. Mortality rate was 3% (one case) due to postanesthetic respiratory depression. *Conclusions:* Laparoscopic hand-sewn bowel anastomosis in this experimental model is feasible, displaying a low morbi-mortality rate and incidence of anastomotic leakage. Its performance could allow reducing costs of laparoscopic surgery.

KEY WORDS: *Experimental surgery, laparoscopic bowel surgery, hand-sewn anastomosis*

INTRODUCCIÓN

La cirugía laparoscópica de colon ha tenido un desarrollo importante esta última década en centros extranjeros¹⁻¹³, y también en forma progresiva en nuestro país¹⁴⁻¹⁷. Gradualmente, se ha podido realizar la mayoría de las cirugías colo-rectales mediante el abordaje laparoscópico, con resultados cada vez más comparables con aquellos de la cirugía abierta^{3,16,18-24}. Las grandes ventajas de la cirugía laparoscópica radican en el postoperatorio, destacando el menor requerimiento de analgésicos, menor uso de unidades de cuidados intensivos, y una estadía hospitalaria más breve^{8,11,15,16,18,21,25,26}. Sus desventajas consisten esencialmente en una larga curva de aprendizaje, un tiempo operatorio mayor, y costos elevados esencialmente por el uso de engrapadoras mecánicas^{5,8,9,16,18,25,27}.

En cirugía abierta, las anastomosis realizadas con engrapadoras mecánicas han mostrado ser comparables en términos de seguridad con aquellas realizadas con sutura manual²⁸. En cirugía laparoscópica, la mayoría de los cirujanos coloproctólogos utiliza engrapadoras mecánicas al momento de efectuar sus anastomosis^{1,3,13,15,,18,20,25}. La realización de anastomosis con sutura manual por vía laparoscópica en cirugía colo-rectal parece ser excepcional. Sólo hemos encontrado un trabajo en la literatura que reporta la experiencia en⁷ pacientes con este tipo de sutura en cirugía laparoscópica de colon, con buenos resultados²⁹. Pero en términos generales, parece que la experiencia que existe con este tipo de anastomosis es muy escasa, tanto a nivel nacional como internacional.

Como mencionábamos anteriormente, una de las grandes desventajas de la cirugía laparoscópica de colon radica en los altos costos del instrumental. El costo de una anastomosis realizada con engrapadora mecánica (considerando una engrapadora lineal de 75 mm y una circular #31), supera en 125 veces a aquella realizada con sutura manual (dos hebras de Vycril 3.0). Probablemente, uno de los factores importantes que ha contribuido a la lenta difusión de la cirugía laparoscópica de colon en nuestro país, consiste en los elevados costos del instrumental laparoscópico.

Pensamos por lo tanto, que si podemos realizar una anastomosis manual por vía laparoscópica, sin comprometer los márgenes de seguridad de la sutura mecánica, podríamos ofrecer las ventajas de la cirugía laparoscópica de colon a una población que de otra forma se vería marginada de ella, esencialmente por limitaciones de tipo económico.

De esta forma, el objetivo de nuestro trabajo consistió en realizar una anastomosis colónica, manual, por vía laparoscópica, y evaluar su factibilidad y seguridad.

Como hipótesis se afirma que la anastomosis manual de colon por vía laparoscópica es factible de realizar y es tan segura como la anastomosis mecánica realizada por vía laparoscópica.

MATERIAL Y MÉTODO

El presente proyecto se realizó en 2 etapas. La primera fase persiguió esencialmente conocer la anatomía del cerdo, evaluar la forma en que realizaríamos la anastomosis, establecer la ubicación más adecuada de los trócares, e iniciar un adiestra-

miento en la realización de sutura y de nudos intracorpóreos. Durante esta fase piloto, operamos a 5 cerdos, los que no fueron considerados en el análisis de los resultados.

La segunda etapa consistió en un trabajo de tipo prospectivo, que se extendió desde noviembre 2002 hasta julio 2003. Durante este período, operamos 37 cerdos. Todos los cerdos quedaron en régimen hídrico estricto, durante al menos dos días antes de la cirugía. En los 11 primeros cerdos, se intentó preparar el colon antes de la cirugía. La preparación se realizó con 90 ml de Fleet Fosfoda que se administró mediante una sonda orogástrica colocada después de una sedación profunda con 350 mg Ketamina y 23 mg de hidrocloreuro de 2-(2,6-xilidino)-5,6-dihidro-4H-1,3-tiacino (Rompun®), ambos por vía intramuscular. Los resultados de la preparación de colon fueron tan aleatorios que decidimos operar el resto de los 26 cerdos sin preparar el colon.

Todos los cerdos fueron sedados con el mismo esquema de Ketamina y Rompun® intramuscular, para poder ubicarlos y fijarlos en la mesa operatoria, colocar la vía venosa e intubarlos. Se administró anestesia general con Halotano inhalatorio. La profilaxis antibiótica constó de 1 g de Cefotaxima y 500 mg de Metronidazol intravenosos.

Se insufló el neumoperitoneo en forma convencional a través de una aguja de Verrès hasta 15 mmHg. La colocación de los trócares fue la siguiente: un trocar de 10 mm. umbilical para la introducción de la cámara, otro de 10 mm en fosa ilíaca derecha para la introducción del bisturí harmónico

y de las suturas con sus agujas, y dos trócares laterales de 5 mm para las pinzas del cirujano y ayudante.

La técnica quirúrgica se muestra en la Figura 1. Realizamos la sección del colon sigmoideo con bisturí harmónico, luego de lo cual se practicó una anastomosis término-terminal, en un plano con sutura continua de Vycril 3.0, iniciándose en la cara posterior para concluir en la cara anterior y anudar las hebras de ambas caras. Posteriormente, se revisó la anastomosis y se realizó una prueba de hermeticidad insuflando aire por vía rectal luego de irrigar la cavidad peritoneal con solución fisiológica. No suturamos la aponeurosis, y la piel de los orificios de los trócares se suturó con seda 2.0.

Al concluir la cirugía los cerdos fueron enviados a sus jaulas individuales, donde se les permitió ingerir agua en forma libre. Fueron evaluados diariamente, y se reinició la alimentación con afrecho cuando se evidenciaba el tránsito a deposiciones.

Al 7º día, se realizó la autopsia, revisando el estado de las heridas operatorias, y luego de la laparotomía se buscó la presencia de peritonitis, abscesos, y se evaluó el estado de la anastomosis.

Todos los datos fueron ingresados en forma prospectiva a una base de datos computacionales que diseñamos especialmente para este efecto.

RESULTADOS

En todos los cerdos pudimos realizar y completar la anastomosis. No tuvimos ningún caso de conversión a una laparotomía abierta. El tiempo operatorio mediano fue de 60 minutos, con un rango que fluctuó entre 45 y 130 minutos. Hubo una mejoría en los tiempos operatorios a medida que se incrementó la experiencia; el tiempo mediano de los primeros 18 cerdos fue de 70 minutos, en tanto que el de los 19 últimos fue de 50 minutos. Al

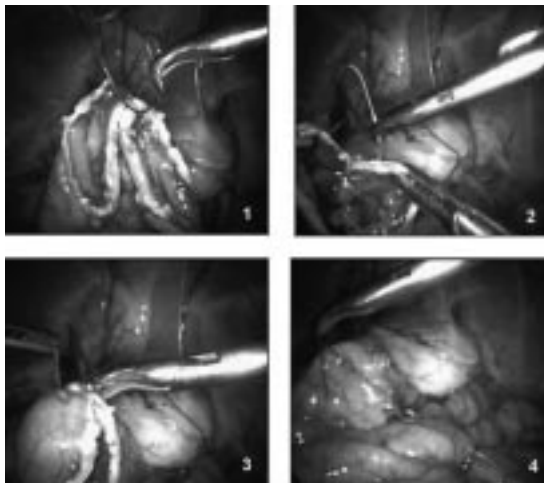


Figura 1. Técnica quirúrgica. (1): sutura cara de cara posterior en un plano con Vycril® 3.0. (2) y (3): sutura de cara anterior en 1 plano con segunda hebra de Vycril® 3.0. (4): Finalización de anastomosis.

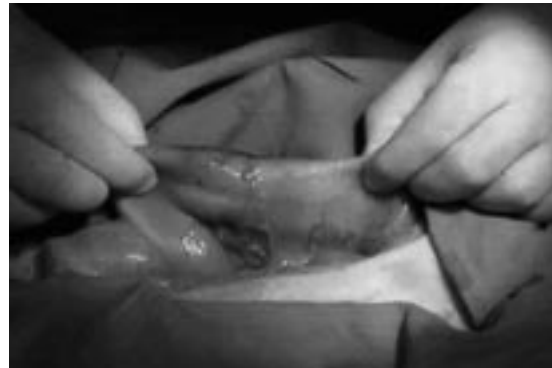


Figura 2. Estado de la anastomosis en el momento de la autopsia.

realizar la prueba de hermeticidad, no evidenciamos casos de filtración de la anastomosis. El tiempo mediano de la reanudación del tránsito a deposiciones fue de 2 días.

Al realizar la autopsia al séptimo día, todos los cerdos estaban vivos, y aparentemente en buenas condiciones generales. No evidenciamos casos de peritonitis purulenta, o fecaloídea, ni la presencia de abscesos intraabdominales. Al revisar la anastomosis, encontramos un caso de filtración subclínica; se trató de un caso en que un asa de intestino delgado estaba firmemente adherida a la anastomosis, pero sin evidencia de abscesos, ni de líquido libre perianastomótico. Al despegar la adherencia se evidenció un orificio de 1 mm. de diámetro por el que salía líquido intestinal después de comprimir el colon. En el resto de los cerdos, no hubo casos de dehiscencia, ni de estenosis de la anastomosis.

La morbilidad global fue de 16%, y se desglosó en un 3% de seroma de la herida operatoria, un 8% de infección de la herida operatoria y un 5% de hernias incisionales. La mortalidad operatoria fue de un 3%, y correspondió a un caso de depresión respiratoria post anestésica. En este caso, realizamos la autopsia en forma inmediata, sin encontrar hallazgos intraabdominales que explicaran el fallecimiento; la anastomosis estaba indemne. La morbimortalidad se muestra en la Tabla 1.

DISCUSIÓN

A pesar de resultados iniciales controvertidos, la cirugía laparoscópica de colon ha logrado un desarrollo constante esta última década. Varios reportes han mostrado no solamente su factibilidad y seguridad, sino que también resultados favorables especialmente en el postoperatorio^{8,11,15,16,18,21,25,26}. Sin embargo, desventajas tales como la larga curva de aprendizaje, tiempos operatorios prolongados, y costos más elevados han influido negativamente en una difusión mayor. En nuestro país, si bien existe también un desarrollo progresivo, éste parece limitarse a algunos grupos; en efecto, sólo hemos encontrado comunicaciones de 3 grupos nacionales que presenten su experiencia con este tipo de abordaje en cirugía de colon^{14,15,17}.

Si bien los elevados costos del instrumental laparoscópico pueden parcialmente compensarse con un menor uso de analgésicos, una estadía hospitalaria menor y un ausentismo laboral más breve, pensamos que si logramos realizar una anastomosis manual, podríamos favorecer aún más la difusión de las ventajas del abordaje lapa-

Tabla 1
MORBI-MORTALIDAD

	Número de casos (%)
<i>Morbilidad</i>	
– Seroma herida operatoria	1 (3%)
– Infección herida operatoria	3 (8%)
– Hernia incisional	2 (5%)
– Peritonitis purulenta	0
– Peritonitis fecaloídea	0
– Absceso perianastomótico	0
– Filtración de anastomosis	1 (3%)
– Estenosis de anastomosis	0
<i>Mortalidad</i>	
– Depresión respiratoria post-operatoria	1 (3%)

roscópico, especialmente a pacientes con menores recursos económicos.

En el análisis estadístico del diseño de la muestra se sugirió un número cercano a los mil animales para establecer que no existiesen diferencias entre ambas técnicas. De este modo una crítica a este trabajo pudiera ser el número reducido de casos en ambas ramas (error tipo II), asumiendo esta limitación por los grandes costos que habría significado un estudio de esta magnitud, creemos que lo más significativo es la baja tasa de filtración, de estenosis anastomóticas, así como de tasas aceptables de morbi- mortalidad, especialmente si consideramos que la mayoría de las complicaciones fueron menores. De esta manera, pareciera, por lo menos en este modelo experimental, que las anastomosis manuales por vía laparoscópicas no sólo son más económicas, factibles y reproducibles, sino que presentan bajas tasas de complicación de la anastomosis. Extrapolar estos resultados al ser humano resultaría a lo menos azaroso. Desconocemos las características del sistema inmune y de la cicatrización del cerdo, y sabemos que presenta diferencias en su flora colónica; asimismo, nuestro modelo incluyó cerdos sanos, y realizamos una sección y no una resección del colon. Por tanto, es claro que no se puede aplicar matemáticamente los resultados de este estudio al ser humano. Pero por otra parte, y especialmente por las condiciones económicas de nuestro país, sabemos que si queremos ofrecer las ventajas del abordaje laparoscópico a un número mayor de pacientes, necesitamos también desarrollar estrategias para disminuir sus costos. Iniciar un protocolo ampliamente discutido, en pacientes estrictamente seleccionados, en un grupo que tenga o adquiera experiencia en cirugía laparoscópica de

colon en general, y en suturas manuales laparoscópicas en particular, pudiera eventualmente lograr unir las limitaciones de nuestro estudio, con las restricciones económicas de gran parte de nuestra población.

Finalmente, debemos decir que si queremos desarrollar técnicas novedosas, escasamente probadas en seres humanos, y que conlleven cierto riesgo, nos parece altamente recomendable contar con un laboratorio de cirugía experimental, de tal forma de poder adquirir un adiestramiento adecuado, y poder así disminuir las complicaciones propias del aprendizaje en nuestros pacientes.

CONCLUSIONES

En este modelo experimental, la anastomosis manual por vía laparoscópica resultó ser factible, reproducible, con bajas tasas de complicaciones de la anastomosis, y bajas tasas de morbilidad.

La realización de este tipo de anastomosis en el ser humano pudiera permitir difundir las ventajas de la cirugía laparoscópica de colon a un costo menor, siempre que esto se realice en el marco de un protocolo, con selección cuidadosa del equipo quirúrgico y de los pacientes.

REFERENCIAS

- Fazio VW, Lopez-Kostner F. Role of laparoscopic surgery for treatment of early colorectal carcinoma. *World J Surg* 2000; 24(9): 1056-60.
- Kockerling F, Scheidbach H, Schneider C, Barlehner E, Kohler L, Bruch HP, y cols. Laparoscopic abdominoperineal resection: early postoperative results of a prospective study involving 116 patients. *The Laparoscopic Colorectal Surgery Study Group. Dis Colon Rectum* 2000; 43(11): 1503-11.
- Lacy AM, Garcia-Valdecasas JC, Delgado S, Castells A, Taura P, Pique JM, y cols. Laparoscopy-assisted colectomy versus open colectomy for treatment of non-metastatic colon cancer: a randomized trial. *Lancet* 2002; 359(9325): 2224-9.
- Lumley J, Stitz R, Stevenson A, Fielding G, Luck A. Laparoscopic colorectal surgery for cancer: intermediate to long-term outcomes. *Dis Colon Rectum* 2002; 45(7): 867-72; discussion 872-5.
- Metcalf AM. Laparoscopic colectomy. *Surg Clin North Am* 2000;80(4):1321-6.
- Monson JR, Hill AD, Darzi A. Laparoscopic colonic surgery. *Br J Surg* 1995; 82(2): 150-57.
- Nelson H. Laparoscopic colectomy for colon cancer—a trial update. *Swiss Surg* 2001; 7(6): 248-51.
- Pikarsky A. Update on prospective randomized trials of laparoscopic surgery for colorectal cancer. *Surg Oncol Clin N Am* 2001; 10(3): 639-53.
- Rickard M, Bokey E. Laparoscopy for colon cancer. *Surg Oncol Clin North Am* 2001; 10(3): 579-97.
- Schiedeck TH, Schwandner O, Baca I, Baehrelehner E, Konradt J, Kockerling F, y cols. Laparoscopic surgery for the cure of colorectal cancer: results of a German five-center study. *Dis Colon Rectum* 2000; 43(1): 1-8.
- Talac R, Nelson H. Laparoscopic colon and rectal surgery. *Surg Oncol Clin North Am* 2000; 9(1): 1-12, v.
- Tomita H, Marcello PW, Milsom JW. Laparoscopic surgery of the colon and rectum. *World J Surg* 1999; 23(4): 397-405.
- Wexner SD, Moscovitz ID. Laparoscopic colectomy in diverticular and Crohn's disease. *Surg Clin North Am* 2000; 80(4): 1299-319.
- Hermansen T, Rodríguez E, Salamanca J, y cols. Reconstitución de tránsito después de la operación de Hartmann con videolaparoscopia asistida. *Rev Chil Cir* 1998; 50(6): 633-6.
- López K. F, Soto D. G, Zárate A. Protocolo de cirugía laparoscópica intestinal. *Rev Chil Cir* 2003; 55: 225-231.
- López KF, Soto DG, Tapia G, Schnettler K, Zárate A, Avendaño R, y cols. Cirugía laparoscópica en enfermedad diverticular electiva. Un estudio comparativo con la cirugía convencional. *Rev Med Chil* 2003; 131: 719-26.
- Melkonian E, Wainstein C, Díaz H, Villar V, Campaña G, Parada H. Cirugía laparoscópica intestinal. *Rev Chil Cir* 2004; 56 (2): 107-111.
- Dwivedi A, Chahin F, Agrawal S, Chau WY, Tootla A, Tootla F, y cols. Laparoscopic colectomy vs open colectomy for sigmoid diverticular disease. *Dis Colon Rectum* 2002; 45(10): 1309-14; discussion 1314-5.
- Eijsbouts QA, de Haan J, Berends F, Sietses C, Cuesta MA. Laparoscopic elective treatment of diverticular disease. A comparison between laparoscopic-assisted and resection-facilitated techniques. *Surg Endosc* 2000; 14(8): 726-30.
- Franklin ME, Jr, Rosenthal D, Abrego-Medina D, Dorman JP, Glass JL, Norem R, y cols. Prospective comparison of open vs. laparoscopic colon surgery for carcinoma. Five-year results. *Dis Colon Rectum* 1996; 39(10 Suppl): S35-46.
- Milsom JW, Bohm B, Hammerhofer KA, Fazio V, Steiger E, Elson P. A prospective, randomized trial comparing laparoscopic versus conventional techniques in colorectal cancer surgery: a preliminary report. *J Am Coll Surg* 1998; 187(1): 46-54; discussion 54-5.
- Senagore AJ, Duepre HJ, Delaney CP, Dissanaikie S, Brady KM, Fazio VW. Cost structure of laparoscopic and open sigmoid colectomy for diverticular disease: similarities and differences. *Dis Colon Rectum* 2002; 45(4): 485-90.
- Tuech JJ, Pessaux P, Rouge C, Regenet N, Bergamaschi R, Arnaud JP. Laparoscopic vs open colectomy for sigmoid diverticulitis: a prospective comparative study in the elderly. *Surg Endosc* 2000; 14(11): 1031-3.

24. Yamamoto S, Watanabe M, Hasegawa H, Kitajima M. Oncologic outcome of laparoscopic versus open surgery for advanced colorectal cancer. *Hepato-gastroenterology* 2001; 48(41): 1248-51.
25. Milsom J, Böhm B. *Laparoscopic colorectal surgery*. New York, 1995.
26. Tang C, Eu K, Tai B, y cols. Randomized clinical trial of the effect of open versus laparoscopically assisted colectomy on systemic immunity in patients with colorectal cancer. *Br J Surg* 2001; 88(6): 801-7.
27. Schlachta CM, Mamazza J, Seshadri PA, Cadeddu M, Gregoire R, Poulin EC. Defining a learning curve for laparoscopic colorectal resections. *Dis Colon Rectum* 2001; 44(2): 217-22.
28. MacRae H, McLeod R. Handsewn vs. stapled anastomoses in colon and rectal surgery: a meta-analysis. *Dis Colon Rectum* 1998; 41(2): 180-9.
29. Msika S, Deroide G, Kianmanesh R, Iannelli A, Hay JM, Fingerhut A, y cols. Harmonic scalpel in laparoscopic colorectal surgery. *Dis Colon Rectum* 2001; 44(3): 432-6.