

## TRABAJOS CIENTÍFICOS

# Esofagectomía por cirugía mini-invasiva vía toracoscópica o laparoscópica: indicaciones y resultados

## Esophagectomy by mini-invasive surgery via thoracoscopy or laparoscopy: indications and results

Drs. ITALO BRAGHETTO M, GONZALO CARDEMIL H, PATRICIO BURDILES P, OWEN KORN B.  
Int. C RAMÍREZ

Departamento de Cirugía, Hospital Clínico José Joaquín Aguirre, Facultad de Medicina, Universidad de Chile

### RESUMEN

El tratamiento quirúrgico del cáncer de esófago aún en centros especializados presenta alta tasa de complicaciones y alta mortalidad postoperatoria. La cirugía mínimamente invasiva ha sido propuesta para disminuir dicha morbimortalidad. En este trabajo se presenta nuestra experiencia en pacientes sometidos a esofagectomía sea por vía toracoscópica como laparoscópica en 9 pacientes en los cuales se diagnosticó un cáncer de esófago en estadios T1 a T3. Las complicaciones postoperatorias precoces se observaron en 33,3% y tardías en un 22% de los pacientes estudiados. No hubo mortalidad postoperatoria en los pacientes de esta serie. Se resecó un promedio de 13 linfonodos, muy similar a lo que señala la literatura internacional. Todos los pacientes están vivos al momento del estudio con una sobrevida media de 44 meses. Esta técnica es factible de realizar en pacientes con tumores esofágicos en estadios tempranos de la enfermedad con resultados comparables a la cirugía convencional.

PALABRAS CLAVES: ***Esophagectomía, laparoscopia, toracoscopia***

### SUMMARY

Surgical treatment of esophageal cancer is associated with a high rate morbimortality even in specialized centers. Minimally invasive surgery has been proposed in order to decrease these complications. In this paper we present our experience in patients submitted to thoracoscopic or laparoscopic esophagectomy in patients with esophageal carcinoma. Nine patients with T1-T3 tumors were included. Early complications were seen in 33.3% and late complication in 22% of patients. No mortality was observed. The mean of lymphnodes resected was 13, almost the same that is published on the international literature. All patients are alive at the moment of control with a mean survival of 44 months.. This technique is feasible and in patients with early stages of the diseases shows similar results compared to conventional esophagectomy.

KEY WORDS: ***Esophagectomy, laparoscopy, thoracoscopy***

## INTRODUCCIÓN

Los avances tecnológicos para el desarrollo de la cirugía mini-invasiva han permitido efectuar procedimientos de mayor complejidad<sup>1-7</sup>. Inicialmente se efectuaron procedimientos laparoscópicos o toracoscópicos en pacientes con patología benigna como la cirugía antirreflujo gastroesofágica, trastornos motores, hernias hiatales y luego de tener mayor experiencia y destreza se comienza a efectuar esofagectomía tanto en patología benigna como maligna<sup>8</sup>.

El acceso quirúrgico para la resección esofágica en pacientes con cáncer resecable es hoy un motivo de discusión. La esofagectomía abierta transhiatal o el procedimiento de Ivor Lewis con anastomosis a nivel mediastínico o cervical son las técnicas más frecuentemente usadas. Estos procedimientos están asociadas a una incidencia de complicaciones cercano al 70% con mortalidad promedio de 5-10% en centros especializados a pesar de los avances anestesiológicos y del tratamiento de apoyo en el manejo del período postoperatorio de estos pacientes<sup>8</sup>.

En este sentido aprovechando la experiencia con cirugía abierta, con el objetivo de disminuir la morbimortalidad perioperatoria se desarrollaron las técnicas mini-invasivas efectuando inicialmente esofagectomía transhiatal videoasistidas para luego efectuar este procedimiento por vía toracoscópica o laparoscópica incluso con linfadenectomía.

En 1993 presentamos en el 4º Congreso Mundial del Gastrosurgical Club la técnica de la esofagectomía transhiatal video asistida prácticamente al mismo tiempo que otros autores<sup>9,10</sup> y luego se han publicado trabajos presentando la técnica de resección esofágica transhiatal laparoscópica y por vía toracoscópica<sup>11-18</sup>. Nuestra técnica de esofagectomía transhiatal y movilización gástrica laparoscópica fue presentada en el año 2000<sup>19</sup>, con algunas diferencias a lo publicado por De Paula y

otros en cuanto a la preparación del tubo gástrico para ser ascendido al cuello para anastomosis a ese nivel, pues inicialmente se publicó el ascenso gástrico completo para estos fines<sup>20,21,22,23</sup>. Con la experiencia de varios años con cirugía esofágica abierta y video asistida<sup>9</sup> luego de haber adquirido las destrezas en cirugía laparoscópica avanzada más el apoyo de la tecnología y del instrumental de que actualmente disponemos, iniciamos nuestra experiencia con técnica laparoscópica o toracoscópica la que es motivo del presente trabajo.

En este trabajo presentamos la experiencia prospectiva en una serie inicial de 9 pacientes seleccionados y operados en nuestro Departamento efectuando esofagectomía total torácica sea por vía transtoracoscópica como por transhiatal laparoscópica describiendo la técnica quirúrgica, analizando las indicaciones, mostrando los resultados postoperatorios y sobrevida media.

## MATERIAL Y MÉTODO

### a) Pacientes incluidos

Se incluye un total de 9 pacientes (5 hombres y 4 mujeres) cuyo promedio de edad es de 62 años (rango de 51-73 años). Las indicaciones para efectuar este procedimiento se muestra en la Tabla 1.

Todos los pacientes fueron estudiados de acuerdo al protocolo de estudio y evaluación preoperatorio de cáncer de esófago de nuestro Departamento que contempla estudio endoscópico, histológico, RxEED, tomografía computarizada de tórax y abdomen, estudios de evaluación de la función cardiovascular, respiratoria, hepática, renal, nutricional y exámenes generales. En algunos casos se ha efectuado también endosonografía.

Dos pacientes correspondieron a Estadios I de los cuales un paciente con T1 y un paciente Tis con displasia de alto grado en paciente con un Esófago de Barrett de larga evolución, 4 pacientes corres-

Tabla 1

LOCALIZACIÓN, TIPO DE TUMOR, TAMAÑO TUMORAL Y ACCESO QUIRÚRGICO EN PACIENTES SOMETIDOS A ESOFAGECTOMÍA MINI-INVASIVA (n= 9)

Localización	n	Tamaño tumoral			Tipo histológico	
		T1	T2	T3	Escamoso	Adenocarcinoma
Tercio medio	4	2	2	4		
Tercio Inferior	5	2	2	1	3	2*
<i>Vía de acceso</i>						
Toracoscópico transhiatal	4		2	2	4	
Laparoscópico	5	1	3	1	3	2*

\*1 paciente con displasia severa en esófago de Barrett en el que se confirmó un cáncer incipiente.

pondieron a estadio II y 2 pacientes en estadio IIIa. Se excluyeron los pacientes con tumores en estadios más avanzados IIIb y IV, con tumores con sospecha de invasión loco regional. En 2 pacientes se confirmó un Adenocarcinoma de Barrett y los otros 7 pacientes correspondieron a carcinoma escamoso.

Cuatro pacientes, fueron sometidos a movilización esofágica transtoracoscópica y movilización gástrica laparoscópica y 5 pacientes fueron sometidos a esofagectomía transhiatal con preparación del tubo gástrico por vía laparoscópica. No se usó estómago entero en estos casos y el tubo gástrico se prepara según técnica descrita previamente<sup>19</sup> (Tabla 1).

## b) Técnica quirúrgica

### 1. Movilización esofágica por vía toracoscópica

Luego de la intubación bronquial con tubo de doble lumen el paciente se coloca en decúbito lateral izquierdo y mediante la colocación de 4 trocares, el primero en línea axilar posterior 6º EIC de 10 mms para la óptica, uno en línea axial anterior 4º EIC para separación y retracción del pulmón, otro de 5 mms en el 4º EIC línea axilar media para canal de trabajo, y uno de 10 mm en el 8º EIC línea axilar media para canal de trabajo.

Una vez retraído el pulmón se secciona el ligamento pulmonar inferior con tijera ultrasónica o gancho de coagulación y se completa la retracción pulmonar hacia superior y medial hasta exponer completamente la pleura que cubre la cara lateral del esófago la cual se abre para comenzar la disección por cara lateral derecha anterior y posterior esofágica (Figura 1). Se diseña la cara izquierda

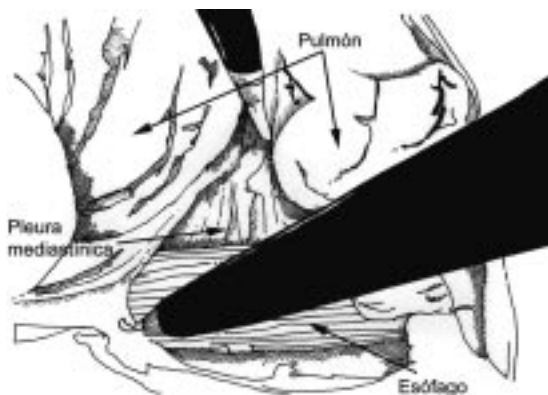


Figura 1. Esofagectomía transtorácica: disección laparoscópica.

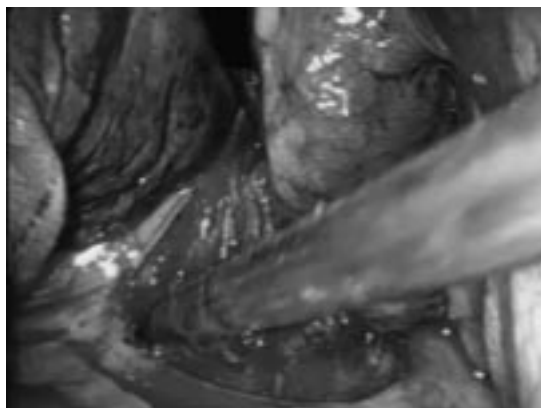
oculta del esófago hasta poder rodearlo completamente en la zona alejada del tumor y así traccionarlo para abordar y disecar completamente la zona tumoral, liberándolo de las adherencias y de los tractos vasculares esófago brónquicos y esofagoaórticos. Especial atención merecen estos tractos en la cara posterolateral derecha por donde puede localizarse el conducto torácico el cual debe ser clipado.

La vena ácigos se diseña por debajo de la misma y de acuerdo a la localización del tumor la disección esofágica se continúa por debajo de esta o bien es ligada y seccionada. Una vez liberado el tumor se continúa la disección esofágica hacia proximal lo más alto posible hasta el opérculo torácico. Finalizada esta etapa se retiran los trócares y el paciente se coloca en decúbito dorsal para efectuar el tiempo abdominal de movilización y preparación del tubo gástrico por vía laparoscópica. Esta técnica la hemos utilizado en 4 pacientes portadores de cáncer de tercio medio supracarinal.

### 2. Movilización gástrica por vía laparoscópica

El paciente en posición de Grassi, se aborda colocando 5 trocares: preferimos todos de 10 mm para mayor versatilidad en su uso e introducción del instrumental uno a 3 cm en posición supraumbilical, uno subxifoideo, uno en línea medio clavicular subcostal derecha, uno en línea medio clavicular izquierda supraumbilical y otro en línea axilar anterior paraumbilical.

Se diseña la membrana freno esofágica en forma completa, se libera el ángulo de Hiss y luego se comienza la división del epiplón gastrocólico por fuera de la arcada gastroepiploica continuando hacia proximal hasta llegar al fondo gástrico y liberar completamente la curvatura mayor. Se comple-



ta esta disección hacia la región subpilórica lo más distal posible respetando la vascularización. Luego se secciona epiplón menor por la pars avascular y se secciona y coagula los vasos hepáticos y las ramas hepáticas del vago continuando la sección por la derecha de la membrana frenoesofágica con sección lo más alto posible del tronco vagal anterior hasta contactarlo al limite de disección anterior incluyendo los linfonodos esofágicos inferiores y pericardiales. Se completa la disección de la cara posterior del esófago y finalmente se aborda los vasos gástricos izquierdos clipando por separado la vena y la arteria. Se continua la disección por cur-

vatura mayor hasta contactar con la cara pancreática del duodeno no dañando el nacimiento de los vasos gastroepiploicos quedando así el estómago irrigado por la arteria gastroepiploica y gástrica derecha (pilórica). No ha sido necesario efectuar maniobras de Kocher (Figura 2).

### 3. Esofagectomía transhiatal laparoscópica (Figura 3)

El esófago intramediastínico se aborda abriendo el hiato esofágico mediante sección completa de la membrana frenoesofágica efectuando una manio-

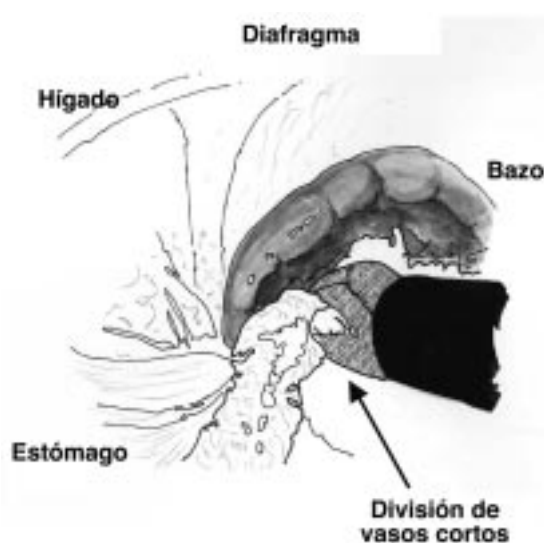


Figura 2. Disección curvatura mayor gástrica laparoscópica.

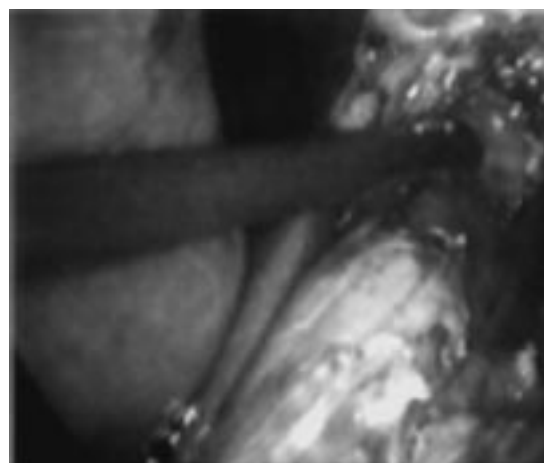
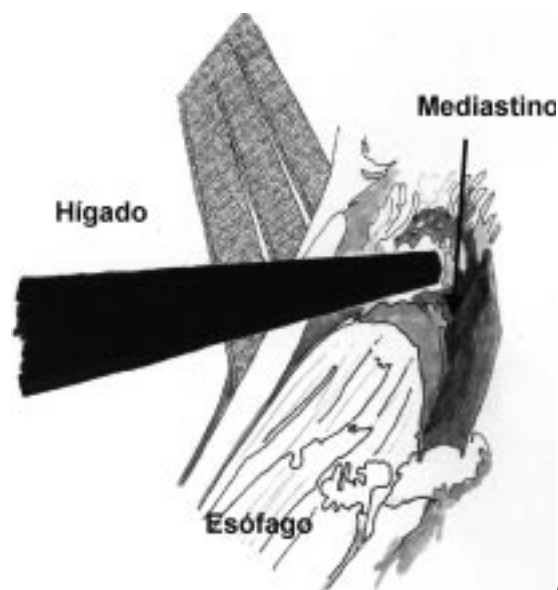
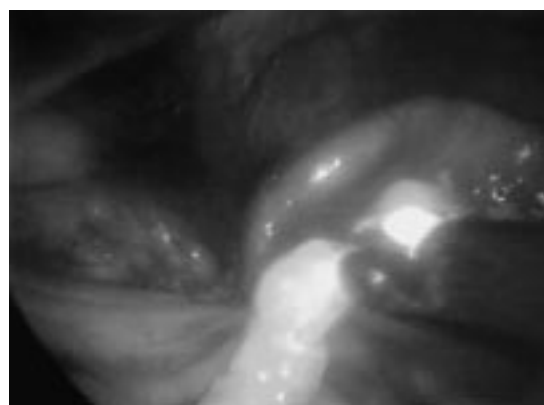


Figura 3. Esofagectomía transhiatal laparoscópica.

bra de Pinotti mínima o seccionando parcialmente el pilar derecho. Traccionando el esófago se va disecando todo el contorno esofágico incluyendo los linfonodos periesofágicos, el tronco vagal posterior (si es que no se ha dividido previamente) y coagulando o clipando todos los tractos vasculares inferiores y con especial atención el conducto torácico. Se continua la disección hacia cefálico lo más alto sea posible con disección con gancho coagulador, tijera ultrasónica o tómulas superando el límite tumoral y llegando al nivel mediastínico superior supracarinal. Simultáneamente se ha efectuado la cervicotomía disecando el esófago cervical y mediastínico superior hasta contactarse con la disección transhiatal.

La preparación del tubo gástrico se efectúa una vez que habiendo seccionado el esófago por vía cervical este es traccionado hacia distal y exteriorizado por una minilaparotomía de 5 cm. Se efectúa la tubulización gástrica en forma extracorpórea mediante sutura mecánica y se refuerza la sutura mecánica con una sutura manual corrida con material reabsorbible (Monocryl o Biosyn 3/0), lo que otorga mayor seguridad al procedimiento quirúrgico.<sup>19</sup>

El ascenso gástrico hasta el cuello se efectúa sea por un túnel retrosternal o por la misma vía mediastínica, pasando una sonda gruesa por la cervicotomía hacia distal a la que se sutura el extremo del tubo gástrico el cual es traccionado hasta el cuello para efectuar la esofagogastro anastomosis a este nivel. Se deja una sonda nasoyeyunal para alimentación enteral que se inicia al tercer día postoperatorio y además se dejan drenajes a ambas cavidades pleurales para evitar derrame pleural, los cuales se retiran al cuarto día postope-

ratorio después de descartado es tipo de complicaciones y confirmada la expansión pulmonar.

No se efectúa piloroplastia ni se dejan drenajes abdominales.

## RESULTADOS

El tiempo operatorio promedio observado fue de 280 min (rango 220-340 min) siendo un poco mas prolongada la cirugía por abordaje inicial toracoscópico y luego laparoscópico (en promedio 20 minutos) fundamentalmente por el cambio de posición a que debe ser sometido el paciente una vez terminado el tiempo torácico. Con esta técnica dado que la disección esofágica y la tubulización gástrica se efectúan mediante disección con gancho de coagulación o con instrumental que corta y coagula a la vez la hemorragia intraoperatoria es de baja cuantía no mas de 130 cc en promedio, (rango 85-330 cc). En un paciente hubo un sangramiento moderado durante la disección de los vasos gástricos izquierdos por no haber disecado al nivel correcto vecino al tronco sino que mas cercano a la división de sus ramas pero que fue satisfactoriamente controlado con la aplicación de clips formándose un pequeño hematoma residual en la zona del entrecruzamiento de los pilares en la base del tronco celiaco. No hubo complicaciones ulteriores a esta maniobra.

Una complicación mas grave ocurrió en un paciente en el cual durante la disección por vía cervical del esófago se produjo una dislaceración de la pars membranosa de la pared posterior de la tráquea la que fue solucionada por la misma vía suturando la dislaceración y luego reforzando la sutura mediante un colgajo de músculo esternotomía.

**Tabla 2**  
**EVOLUCIÓN Y COMPLICACIONES**  
**INTRAOPERATORIAS Y SU MANEJO**

<i>Evolución intraoperatoria</i>	
Tiempo operatorio	Promedio 280 min (Rango 220-340) min
Sangramiento intraoperatorio	Promedio 140 ml (Rango 85-550)
Complicaciones intraoperatorias	2 (22,2%)
Hemorragia vasos gástricos izquierdos	1 Hemostasia (clips)
Lesión de tráquea	1 Sutura+parche Músculo y malla Vricryl
Conversión	0

**Tabla 3**  
**EVOLUCIÓN Y COMPLICACIONES**  
**POSTOPERATORIAS (n= 9)**

Estadía hospitalaria	Promedio 13 días Rango 7-35 días
Estadía en UCI	Promedio 3,8 días Rango 1-23
Complicaciones postoperatorias	3 (33.3%)
Neumonía	2
Fístula de esofagogastroanastomosis	1
Mortalidad postoperatoria	0
Complicaciones tardías	2 (22.2%)
Estenosis crítica de la anastomosis	1
Quilotórax tardío	1

**Tabla 4**  
**TIPO DE TUMOR, NUMERO DE GANGLIOS**  
**RESECADOS, NUMERO DE GANGLIOS POSITIVOS**  
**SEGUIMIENTO Y SOBREVIDA**

	Tumor	Ganglios Resecados	Ganglios Positivos	Seguimiento*
Caso 1	T1NoMo	18	0	Viva 72 meses
Caso 2	T1NoMo	12	0	Viva 44 meses
Caso 3	T3NoMo	16	4	Viva 41 meses
Caso 4	T2N0Mo	10	0	Vivo 56 meses
Caso 5	T1N1Mo	11	4	Vivo 53 meses
Caso 6	T2 N0 M0	8	0	Viva 44 meses
Caso 7	T3 N1Mo	12	3	Vivo 56 meses
Caso 8	Tis N0 M0	8	0	Vivo 34 meses
Caso 9	T3 N1 M0	15	5	Viva 8 meses
Promedio ganglios Resecados		13	4,5	

\*Todos vivos al momento del control.

cleidomastoideo y una trozo de malla de Vicryl. La paciente evoluciona sin problemas secundarios a esta complicación (Tabla 2).

La evolución postoperatoria se presenta en la Tabla 3.

Complicaciones postoperatorias mayores se observaron en 3 pacientes (33,3%). Un paciente con una complicación respiratoria prolongada y en 2 pacientes ocurrió fistula de la anastomosis las cuales fueron mínimas y autolimitadas cerrando espontáneamente al 8° día postoperatorio. No hubo otras complicaciones mayores.

En 7 de los 9 pacientes se observó una recuperación precoz de la función respiratoria con retiro de los drenajes pleurales al 2° día permitiendo una levantada y deambulación precoz. Una paciente añosa presentó una neumonía bilateral por lo que debió ser conectada a ventilación mecánica durante 13 días y permaneció hospitalizada hasta el alta en buenas condiciones a los 35 días de postoperada. La tasa de complicaciones total observada en estos pacientes es menor a la reportada para series de cirugía abierta y similar a los reportes de series con cirugía mini-invasiva.

La estadía postoperatoria promedio fue de 13 días (rango 7-35 días) valor muy influenciado por la

paciente ya comentada pero la mayoría de los pacientes fueron dados de alta a los 8 días de operados después del control de anastomosis.

Dos pacientes desarrollaron complicaciones tardías. Estenosis crítica de la anastomosis esofagogástrica se observó en uno por lo que debió ser sometido a 3 sesiones de dilatación endoscópica evolucionado satisfactoriamente y una paciente presentó tardíamente un quilotórax después de haber completado su tercer ciclo de radioterapia. Esta paciente fue operada por vía torácica para ligadura del conducto torácico evolucionando en buenas condiciones (Tabla 3).

En los pacientes incluidos en esta serie se resecó un promedio de 13 linfonodos siendo positivos un promedio de 4,5 de ellos.

Al seguimiento de estos pacientes todos están vivos a la fecha de este trabajo, con una supervivencia promedio actual de 44 meses. Todos ellos han sido controlados con endoscopia, exámenes generales y tomografía computada de tórax y abdomen sin evidencias de recurrencia neoplásica demostrada (Tabla 4).

## DISCUSIÓN

La experiencia reportada hasta hoy en la literatura mundial da cuenta que la esofagectomía por técnica mini-invasiva es factible y no muestra resultados significativamente diferentes a los observados con técnica abierta. Es importante señalar que para obtener estos resultados, las indicaciones para efectuar este tipo de cirugía deben ser restringidas a nuestro entender a pacientes con tumores no avanzados (hasta estadio IIIa) aunque en la literatura se señala que esta técnica también ha sido utilizada en casos mas avanzados. Pacientes con Esófago de Barrett con displasia de alto grado, neo incipiente y pacientes anatómicamente favorables para efectuar la técnica son la indicación precisa. Radioterapia o cirugía torácica previa pueden dificultar la técnica.

Actualmente la esofagectomía laparoscópica o toracoscópica es un procedimiento demandante que puede ser ejecutado en centros especializados y el resultado de este procedimiento quirúrgico tiene directa relación con las indicaciones de la técnica, que básicamente se refieren a los ya mencionados.

La esofagectomía transhiatal está perfectamente indicada para las neoplasias del 1/3 inferior, en el Esófago de Barrett en displasia de alto grado y en otras patologías benignas con indicación de esofagectomía (acalasia de tipo IV). Un comentario especial merece el cáncer de esófago puesto que en nuestra opinión los tumores en estadios I y II son

**Tabla 5**  
**RESULTADOS ESOFAGECTOMIA MINI-INVASIVA. REVISIÓN DE LA LITERATURA**

<i>Técnica</i>	<i>Autores (n)</i>	<i>Casos (n)</i>	<i>Conversión (%) (rango)</i>	<i>Tpo. op. (horas) (rango)</i>	<i>Estadía (días) (rango)</i>	<i>Mort. Op. (%) (rango)</i>
Toracoscopia videoasistida +laparotomía	8	161	9,8 (0-29)	5,5 (4-7,50)	17,7 (10-70)	8,3 (0-14)
Toracoscopia videoasistida +laparoscopia	2	95	3 (0-5)	6,8 (6-7,5)	9 (7-11)	0
Vía toracoscópica o transhiatal +laparoscopia	2	18	0	7,5 (6,5-8,7)	8,2 (6,4-10)	0

(Referencias : 11,12,13,14,16,18,22,24,29).

los mejores candidatos para indicar esta técnica, pues son tumores pequeños en los cuales la resección esofágica y del tejido linfograso puede ser removido sin mayores dificultades. Tumores de estadios III presentan mayor dificultad en su resección y generalmente resultan en una cirugía paliativa como lo preconizan otros autores<sup>24</sup>.

Para este tipo de pacientes, hace algunos años se efectuó la esofagectomía transhiatal video asistida a través de una laparotomía supraumbilical con el objetivo de disminuir el trauma quirúrgico y la morbilidad derivada de la disección a ciegas del esófago y efectuando la preparación del tubo gástrico mediante este acceso<sup>9,10,18</sup>.

Otros han optado por el acceso toracoscópico para la resección esofágica asociado a laparoscopia para la preparación del ascenso gástrico. Collard, Paracchia y otros<sup>11-17</sup> han reportado sus resultados usando este procedimiento. Si bien esta técnica es factible y reproducible, los resultados presentados por diferentes autores son controversiales en cuanto a complicaciones principalmente pulmonares, cardiovasculares o beneficios claros no han sido documentados ya que no hay grandes diferencias al comparar este procedimiento con la vía abierta en cuanto a morbilidad y sobrevida<sup>11-18</sup>.

El objetivo es ofrecer una técnica segura, con baja morbilidad, disminuyendo el dolor, estadía en Unidades Críticas y de hospitalización. El tema de los costos es aún preocupante por el alto costo del instrumental descartable.

En los últimos años se han reportado los resultados de las técnicas mini-invasivas mediante abordaje toracoscópico y laparoscópico para la esofagectomía. De Paula, Yahota y Swanstrom pre-

sentan la técnica de esofagectomía y ascenso gástrico completamente laparoscópico<sup>22,23,24</sup> incluyendo tanto pacientes con patología benigna como cáncer esofágico con mínima conversión a cirugía abierta y escasa morbilidad.

Algunos autores dadas las dificultades de acceso a tumores de mayor tamaño o ubicados en el 1/3 medio han preconizado la combinación de toracoscopia y laparoscopia tanto para completar la esofagectomía como la preparación del ascenso gástrico incluso en pacientes con tumores avanzados y con enfermedad metastásica como tratamiento paliativo si es que el paciente soporta una cirugía de esta envergadura.

En casos más avanzados (T3) pensamos que la cirugía abierta pudiera ofrecer una linfadenectomía más precisa y completa, pero muchos piensan que esto es perfectamente posible efectuarlo por vía mini-invasiva y en algunos centros esta técnica ha sido empleada en pacientes obesos, con adherencias pleurales o abdominales por cirugías, previo tratamiento quimio radioterapia neoadyuvante y en tumores supracarinales. Pensamos que esta técnica en estos pacientes podría tener mayor riesgo con alta tasa de conversión y complicaciones intra y postoperatorias. Luketic reconoce que han evitado indicar este tipo de operación en pacientes con grandes tumores y las situaciones que predisponen a complicaciones<sup>25-30</sup>.

Hemos usado el acceso toracoscópico como 1<sup>er</sup> tiempo quirúrgico justamente en pacientes en estadios I, IIa, IIb ó III del 1/3 medio para tener un control visual mejor de las estructuras vasculares y de la vía aérea.

Actualmente se ha representado en la literatura más de 300 casos de pacientes con cáncer,

Barrett complicado con displasia de alto grado y patología benigna, con escasa morbimortalidad una menor estadía hospitalaria. Se ha reportado una tasa de complicaciones y una morbimortalidad menor a la cirugía abierta concluyendo que cirugía toroscópica, laparoscópica tienen significativas ventajas sobre la cirugía abierta si las indicaciones quirúrgicas son respetadas<sup>29,30</sup>.

No hemos usado técnica de mano asistida como ha sido en otros Centros<sup>31,32</sup> pero inicialmente hemos utilizado una pequeña incisión para exteriorizar el estómago y efectuar la tubulización previo al ascenso, pues preferimos ascender un estómago tubulizado y no estómago entero para evitar la distensión gástrica postoperatoria.

No hemos tenido conversión a cirugía abierta en pacientes incluidos en este estudio pero en la literatura se menciona un rango de conversión a cirugía abierta entre un 0 a 29% con un promedio de 9,8% (Tabla 5).

Las causas de conversión se refieren principalmente a adherencias pleurales densas, a hemorragias o dificultades en la disección esofágica, casos que se evitan con la adecuada selección de los pacientes. Esta es una explicación al bajo número de pacientes que se incluye en este estudio pues los pacientes con tumores estadios III han sido excluidos de este procedimiento.

Las complicaciones postoperatorias son prácticamente las mismas que la cirugía abierta. Las complicaciones que se han reportado en la literatura son del mismo tipo a lo observado durante la era de la cirugía abierta y en la serie de la Universidad de Pittsburg las complicaciones mayores llegan al 27%<sup>33</sup>.

Respecto de la disección linfonodal en los 9 pacientes resecaados hemos podido examinar los linfonodos de la unión gastroesofágica 1 y 2, los ganglios N° 3 proximales, los N° 7 de la arteria gástrica izquierda y las mediastinales bajos periesofágicos en un promedio de 13 linfonodos (rango de 6 a 18 linfonodos) La literatura reporta un promedio entre 11 a 16 y un rango de 2 a 51 ganglios resecaados<sup>5,25,29</sup>. En la Universidad de, Pittsburg el promedio de ganglios resecaados oscilo entre 20 a 30<sup>33</sup>.

No hemos tenido hasta el momento recurrencia en los puntos de inserción de los trocates, complicaciones que han sido reportados en algunos casos de tumores avanzados<sup>12,17,34,35</sup>.

Hasta el momento los 9 pacientes están vivos sin evidencia de recidiva neoplásica. El primer paciente completó más de 5 años de operado sin evidencia de recurrencia y aunque todos nuestros pacientes corresponden a estadios no avanzados,

la sobrevida observada corresponde a la registrada con cirugía abierta por lo tanto la técnica mini-invasiva no introduce un detrimento en la sobrevida<sup>5,25</sup>.

Estos resultados iniciales confirman la factibilidad y seguridad del procedimiento como ha sido demostrado previamente, si la selección de los pacientes es la adecuada, con similares complicaciones propias de la esofagectomía misma, pero creemos en concordancia con los autores dedicados al tema que estudios prospectivos y con gran número de enfermos nos podrán ayudar a resolver la controversia actual tanto en los resultados de la cirugía misma como en la sobrevida de estos pacientes.

#### REFERENCIAS

1. Dallemagne B, Weerts JM, Jehes C. Laparoscopic Nissen fundoplication: preliminary report. *Surg Laparosc Endosc* 1991; 1: 138-43.
2. Geagea T. Laparoscopic Nissen-Rossetti fundoplication. *Surg Endosc* 1994; 8: 1080-84.
3. Swanstrom LI, Pernings JL. Safe laparoscopic dissection of gastroesophageal junction. *Am J Surg* 1995; 169: 507-11.
4. Patti M, Pellegrini Ca., Horgan S. Minimally invasive invasive surgery for achalasia: an 8 years experience with 168 patients. *Ann Surg* 1999; 230: 587-93.
5. Zaninotto G, Constantini M, Molena D, Buin F, Corte A, Nicoletti C, *et al.* Treatment of esophageal achalasia with laparoscopic Heller myotomy and for partial anterior fundoplication: prospective evaluation of 100 consecutive patients. *J Gastrointest Surg* 2000; 4: 282-89.
6. Soper NJ. Laparoscopic management of hiatal hernia and gastroesophageal reflux. *Current Problem. Surg.* 1999; 10: 775-838.
7. Luketic JD, Raja S, Fernando HC. Laparoscopic repair of giant paraesophageal hernia: 100 Consecutive cases. *Ann Surg* 2000; 232: 608-18.
8. Little VR, Buenaventura P, Luketic JD. Minimally invasive resection for oophageal cancer.
9. Braghetto I, Csendes A, Rappoport J, Chiong H, Debandi A. Videoassisted transhiatal esophagectomy for cancer. *Hepatogastroent* 1993; 3(1): 313.
10. Braghetto I, Csendes A, Rappoport J, Chiong H, Debandi A. Videoassisted transhiatal esophagectomy. *Video Rev Surg* 1997; 14: 25-8.
11. Collard S, JM, Lengle B, Otte JB. En bloc and standard esophagectomie by thoracoscopy. *Ann Thorac Surg* 1993; 56: 675-9.
12. Law S, Fok M, Chu KM. Thoracoscopic esophagectomy for esophageal cancer. *Surgery* 1997; 122: 8-14.
13. Akaishi T, Kaneda T, Higuchi N. Thoracoscopic en bloc total esophagectomy with radical mediastinal linfoadenectomy. *J Thorac Cardiovasc Surg* 1996; 112: 1533-40.

14. Dexter SP, Martin IG, McMahon MJ. Radical thoracoscopic esophagectomy for cancer. *Surg Endosc* 1996; 10: 147-51.
15. Liu HP, Chang CH, Lin PJ, *et al.* Video assisted endoscopic esophagectomy with stapled intrathoracic esophagogastric anastomosis. *World J Surg* 1995; 19: 745-7.
16. MacAnema OJ, Rogers J, Williams NS. Right thoracoscopically assisted esophagectomy for cancer. *Br J Surg* 1994; 81: 236-38.
17. Peracchia A, Rosati R, Fumagalli U, *et al.* Thoracoscopic dissection of the esophagus for cancer. *Int Surg* 1997; 82: 1-4.
18. Robertson GS, Lloyd DM, Wicks AC. No obvious advantages for thoracoscopic two stages esophagectomy. *Br J Surg* 1996; 83: 675-8.
19. Braghetto I, Burdiles P, Korn O. Esophagectomy and laparoscopic gastric mobilization with minilaparotomy for tubulization and gastric ascensus. *Surg Laparosc Endosc & Adv Tech* 2000.
20. Sadanaga N, Kuwano H, Watanabe M, Ikebe M, Mori M, Maekawa S, *et al.* Laparoscopy-assisted surgery: A new technique for transhiatal esophageal dissection. *Am J Surg* 1994; 168: 355-57.
21. Sanmartino P, Chirletti P, Calcaterra D, Carli M, Caronna R, Biacchi D, *et al.* Videoassisted transhiatal esophagectomy for cancer. *Int Surg* 1997; 82: 406-10.
22. De Paula AL, Hashiba K, Ferreira BE, De Paula RA, Grecco E. Laparoscopic transhiatal esophagectomy with esophagogastric anastomosis. *Surg. Laparosc. Endosc* 1995; 5: 1-5.
23. Yahata H, Sugino K, Takaguchi T, Yoshida Sh, Tangi H, Shinozaki K, *et al.* Laparoscopic transhiatal esophagectomy for advanced thoracic esophageal cancer. *Surg. Laparosc. Endosc* 1997; 7:13-6.
24. Swanstrom LL, Hansen P. Laparoscopic total esophagectomy. *Arch Surg* 1997; 132: 943-7.
25. Luketich JD, Nguyen NT, Waigel T, Ferson P, Keenam R, Schauer P. Minimally invasive approach to esophagectomy. *J Soc Laparoendosc Surg* 1998; 2: 243-47.
26. Luketich JD, Nguyen NT, Weigel T. Minimally invasive approach for esophagectomy. *J Soc Laparoendosc Surg* 1998; 2: 243-7.
27. Luketich JD, Schauer PR, Christie NA. Minimally invasive esophagectomy. *Ann Thorac Surg* 2000; 70: 906-11.
28. Nguyen NT, Schauer PR, Luketich JD. Minimally invasive esophagectomy for Barrett's esophagus with high-grade dysplasia. *Surgery* 2000; 127: 284-90.
29. Nguyen NT, Schauer PR, Luketich JD. Combined laparoscopic and thoracoscopic approach to esophagectomy. *J Am Coll Surg* 1999; 188: 328-32.
30. Nguyen NT, Follette DM, Wolfe BM. Comparison of minimally invasive esophagectomy with transthoracic and transhiatal esophagectomy. *Arch Surg* 2000; 135: 920-5.
31. Glasgow RE, Swanstrom LL. Hand assisted gastroesophageal surgery. *Semin Laparosc Surg* 2001; 8: 135-44.
32. Romanelli JR, Kelly, Litwin DE. Hand assisted laparoscopic surgery in the United States: an overview. *Semin. Laparosc. Surg* 2001; 8: 96-103.
33. Buenaventura P, Luketich JP. Surgical staging of esophageal cancer. *Chest Surg Clin N Am* 2000; 10: 487-98.
34. Wexner SD, Cohen SM. Port site metastasis after laparoscopic colorectal surgery for cure of malignancy. *Br J Surg* 1995; 82: 295-8.
35. Freeman RK, Wait MA. Port Site metastasis after laparoscopic staging of esophageal carcinoma. *Ann Thorac Surg* 2001; 71: 1032-4.