

TÉCNICAS QUIRÚRGICAS

Ritidectomía profunda sub SMAS

Drs. WILFREDO CALDERÓN O, GUILLERMO ISRAEL V, RODRIGO CABELLO P,
SANTIAGO RAMÍREZ, Alumno DANIEL CALDERÓN M

Servicio de Cirugía Plástica, Hospital del Trabajador y del Hospital Militar Santiago, Chile

INTRODUCCIÓN

La ritidectomía o ridectomía implica un verdadero "estiramiento" de la piel facial. La ritidectomía significa resección de las rítides o arrugas. El término más usado es *Face lift* o *Lifting* traduciendo el elevamiento facial.

La ritidectomía está descrita como tal por Hollander en 1901 y desde entonces las técnicas han variado sustancialmente. Primitivamente, el plano de disección fue tan sólo subcutáneo, posteriormente, con el descubrimiento del Sistema Músculo Aponeurótico Superficial (SMAS) se incorporó una ridectomía más anatómica.¹ Ultimamente, la ridectomía se ha denominado compuesta incluyendo piel, SMAS, platisma y orbicularis oculi.²

La ridectomía profunda tracciona un colgajo compuesto de piel unida al SMAS, disecando hasta los músculos zigomáticos mayor y menor. Esta técnica es la que se describe y de la cual se presentan casos clínicos y revisión anatómica en cadáveres frescos.

MATERIAL Y MÉTODO

Disección en cadáveres frescos

Se disecan 3 caras de 3 cadáveres frescos femeninos. Se describe el plano anatómico de disección sub SMAS, platisma, región supra fascia temporal y grasa de región malar (Figura 1).

Casos clínicos

Entre 1995 y 2000 se operó con la técnica de ritidectomía profunda sub SMAS 50 pacientes fe-

meninos entre 45 y 75 años. Las fotos postoperatorias fueron entre los 6 meses y el año (Figuras 2, 3, 4, 5, 6 y 7).

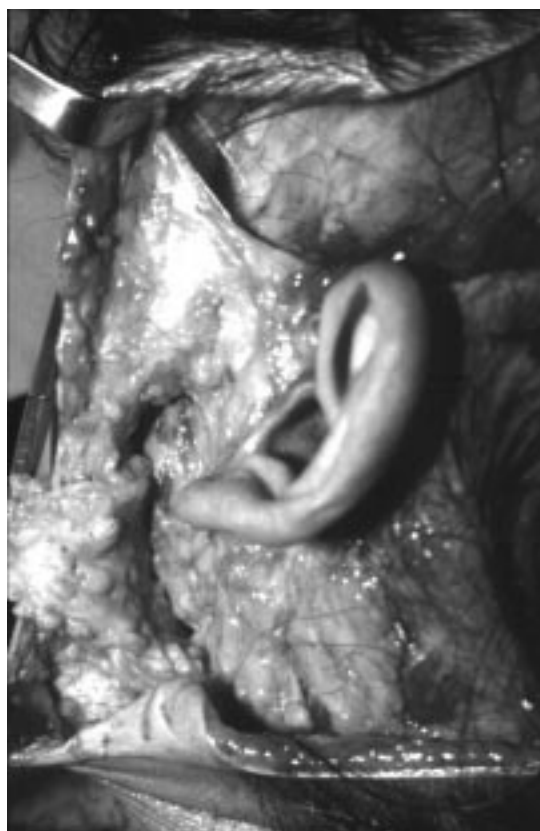


Figura 1. Disección anatómica de ritidectomía sub SMAS profunda en cadáver fresco. En porción cefálica: plano fascia profunda temporal. En porción central: plano sub SMAS. En porción caudal: plano supra platismal.

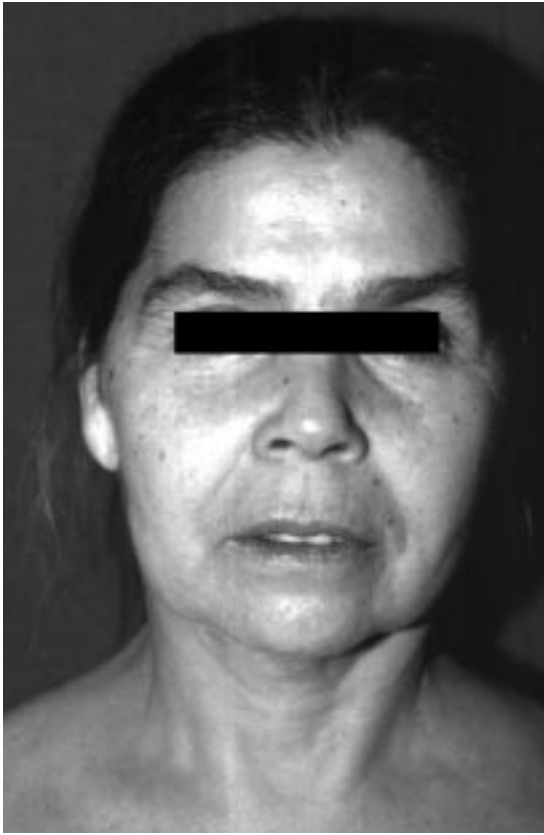

Figura 2. Paciente de 60 años con chalasis facial. Preoperatorio. Visión frontal.

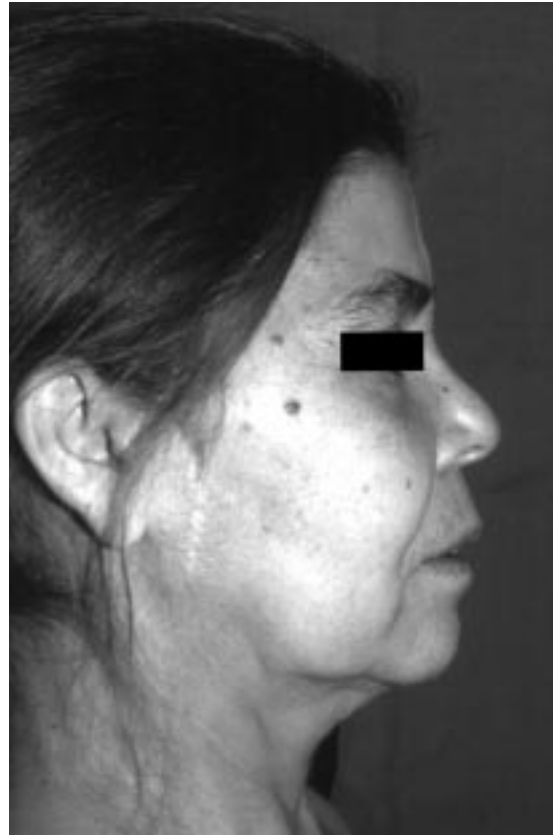


Figura 4. Preoperatorio. Visión lateral. La misma paciente.

TÉCNICA QUIRÚRGICA

Incisión preauricular retrotragal con extensión a cefálico prepilosa a nivel de la patilla. Retroauricularmente la incisión va en ángulo recto a la pro-

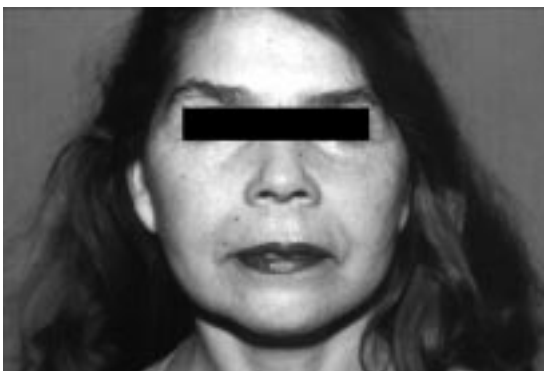

Figura 3. Postoperatorio ritidectomía profunda sub SMAS. Destaca aplanamiento de surcos naso labiales. Elevación de mejillas. Recuperación de línea mandibular.

yección posterior del tragus introduciéndose en el pelo por 2 a 3 cm.

Disección subcutánea de 2 cm a medial de región pre auricular. Resección de huincha de SMAS de 8 x 2 cm. Disección a nivel de la mejilla en el plano sub SMAS hasta los músculos cigomáticos mayor y menor. A nivel cervical la disección es supraplatismal conectándose con la del otro lado. A nivel supra zigomático-malar la disección es subcutánea hasta el pliegue naso labial y también subcutánea en el plano de la fascia profunda temporal.

Por lo tanto, la tracción es del componente de piel y SMAS en la porción medial, subcutánea a nivel cefálico y supraplatismal a nivel caudal, traccionando todo en bloque.

A nivel supra zigomático-malar se ubica la grasa malar que es supra SMAS y se tracciona suturándola en región zigomática, atenuando el surco naso labial.³ Para mayor corrección se introduce un trocar universal por dentro del ala nasal por el surco naso labial deprimido introduciendo por el tubo la porción de SMAS reseçada usándolo como

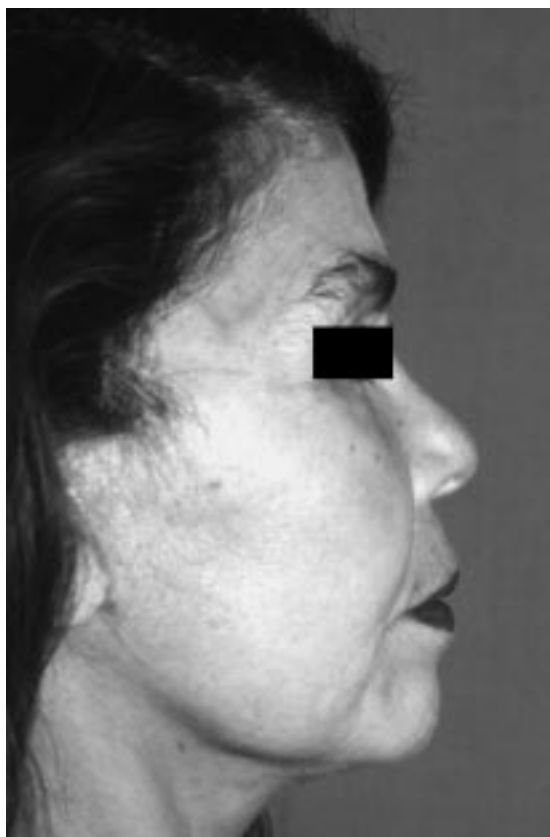


Figura 5. Postoperatorio visión lateral. Destaca tracción del cuello, recuperación de línea mandibular. Elevación de mejilla.

injerto subcutáneo libre, lo que consigue aplanar el surco.

Aquellos pacientes con arrugas glaberales y frontales acentuadas con ptosis a nivel ciliar se ha aplicado la técnica endoscópica frontal para seccionar los músculos corrugadores y procerus.

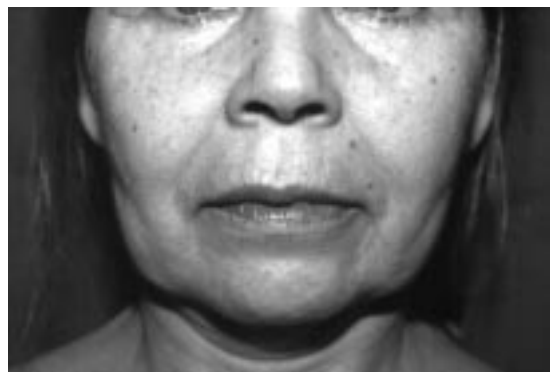


Figura 6. Preoperatorio: surcos nasolabiales marcados.

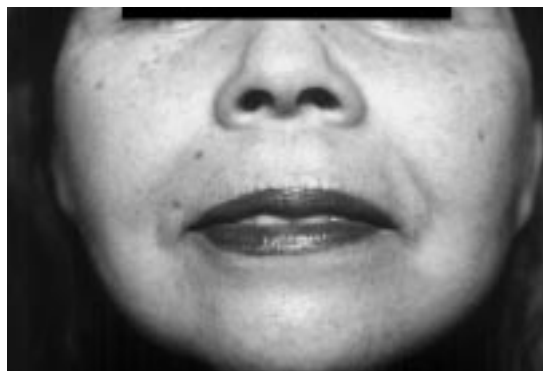


Figura 7. Postoperatorio: aplanamiento de surcos nasolabiales por la tracción más la huincha subcutánea de SMAS.

Tabla 1
COMPLICACIONES

– Paresia de la rama frontal del nervio facial: (Recuperada <i>ad integrum</i> a los 3 meses)	1
– Paresia de la rama zigomática del nervio facial: (Recuperada <i>ad integrum</i> a los 6 meses)	1
– Hematoma cervical:	2
– Sufrimiento de piel retroauricular (Cicatrizada en forma secundaria)	1
Total	5 casos (10%)

En todos los pacientes, además, se practicó blefaroplastia en los cuatro párpados.

RESULTADOS

Las Figuras postoperatorias fueron tomadas entre los 6 meses y el año.

Los resultados demostraron una reposición de los elementos anatómicos ptósicos traduciendo una elevación facial, relleno de la mejilla deprimida, proyección de región malar, atenuación del surco naso labial, desaparición del acúmulo de grasa en el ángulo mandibular, mejoramiento en la tensión del cuello con desaparición de las bandas platismales.

Las complicaciones fueron: a) paresia de la rama frontal del facial, recuperada a los 3 meses: 1 caso, b) paresia de la rama zigomática del facial recuperada a los 6 meses: 1 caso, secundaria a liposucción de la grasa del surco naso labial, c) hematoma cervical: 2 casos, d) sufrimiento de piel retroauricular: 1 caso, con cicatrización secundaria.

DISCUSIÓN

El hecho de aplicar esta técnica compuesta de piel y SMAS, más la grasa malar y el injerto libre de SMAS al surco naso labial ha significado un mejoramiento en la morfología de la cara de los pacientes operados. La reposición de las estructuras anatómicas alteradas se traduce en un aspecto facial más juvenil sin el estigma de un rostro operado.

La técnica requiere, eso sí, de un acabado conocimiento anatómico de las estructuras para evitar, especialmente, lesiones nerviosas.

El resultado ha sido en general satisfactorio con pocas complicaciones. El edema facial perdura

por lo menos 3 meses y desaparece en forma gradual, pero no es exagerado y no se diferencia de los *lifting* más conservadores.

Las ventajas y las complicaciones de la técnica ameritan aconsejarla en forma generalizada (Tabla 1).

BIBLIOGRAFÍA

1. Turpin IM: The modern rhytidectomy. Clin Plast Surg 1992; 19: 383-90.
2. Hamra ST: Composite rhytidectomy plast. Reconst Surg 1992; 90: 1-6.
3. Owsley J: Lifting the malar fat pad for correction of prominent nasolabial folds. Plast Reconst Surg 1993; 91: 463-6.