

CASOS CLÍNICOS

Consecuencias de la inyección de silicona líquida en mamas

Drs. MONTSERRAT FONTBONA T, MIGUEL ALTURA M, HUMBERTO GACITÚA G,
BERNARDO BRITZMANN L

Servicio de Cirugía, Unidad de Cirugía Plástica y Reparadora, Hospital Clínico San Borja-Arriarán

RESUMEN

Se presentan 2 casos clínicos, de sexo femenino, a quienes se inyectó silicona líquida en las mamas, con el propósito de aumentar el volumen mamario perdido después de la lactancia. Se describen los efectos de la inyección en las mamas, el manejo quirúrgico y la evolución postoperatoria. La inyección de silicona líquida en el tejido mamario está contraindicada. Sus deletéreos efectos han sido evidenciados a corto y largo plazo. Pese a estas consideraciones, su uso por profesionales médicos y no médicos y sus graves efectos continúan siendo una realidad. El manejo de sus complicaciones es complejo, se han recomendado alternativas médicas como quirúrgicas, ninguna de las cuales ha logrado eliminar totalmente los tejidos comprometidos. Es así como la mejor forma de prevenir sus consecuencias es la difusión de información a quienes potencialmente pudieran solicitar la inyección de silicona líquida como a los que pudieran llevarla a cabo.

PALABRAS CLAVES: **Mamas, silicona líquida**

SUMMARY

We present 2 clinical cases of women who received percutaneous injections of liquid silicone for breast augmentation purposes. We describe the effects of the injections in the breasts, the surgical management and postoperative course. The injection of liquid silicone into the breast tissue causes short and long term deleterious effects. Nevertheless, both medical and non-medical professionals continue using it. The management of the complications is difficult; both medical and surgical alternatives have been recommended, but none of them have shown optimal results. Thus, the best way to prevent these complications is to raise the awareness level of both the potential users and the operators.

KEY WORDS: **Breasts, liquid silicone**

INTRODUCCIÓN

El uso de la inyección de silicona líquida como método de aumento de volumen y remodelación de tejidos blandos ha sido desde hace décadas ampliamente debatido. Su uso con fines cosméticos se popularizó tras la 2ª guerra mundial, llegando a ser utilizada en diferentes zonas del cuerpo (extremida-

des, mamas, etcétera) en cantidades muy variables.^{1-3,5,8} El uso de la inyección de silicona líquida en el tejido glandular mamario está contraindicado.⁴ Entre sus efectos secundarios se han descrito cambios locales por reacción inflamatoria (induración, eritema, aumento de temperatura, dolor); por reacción a cuerpo extraño (granulomas, fibrosis), ulceraciones, infección, así como también efectos

sistémicos como embolia pulmonar y una posible asociación con cáncer.^{1-4,6-8} Sus deletéreos efectos han sido evidenciados a corto y largo plazo, siendo descritas reacciones hasta 30 años después de su inyección.¹ El manejo de las complicaciones requiere habitualmente de una amplia resección quirúrgica de los tejidos afectados.² Pese a estas consideraciones, la inyección de silicona líquida en las mamas y sus graves efectos continúa siendo una realidad. El objetivo de este trabajo es mostrar 2 casos de inyección de silicona líquida en las mamas, sus consecuencias y el manejo quirúrgico realizado en cada caso.

CASOS CLÍNICOS

Caso 1: Paciente mujer de 43 años, HTA. Dueña de casa. G5 P5 A0. En 1995, tras 4º embarazo (gemelar), recibió inyección de silicona líquida en ambas mamas, en Argentina (400 cc en cada mama), con la intención de dar aumento de volumen a las mamas que disminuyeron de tamaño después de la lactancia. Desde noviembre de 1997 presentó dolor y eritema progresivo en ambas mamas. En control con ginecólogo. Ecografía mamaria de 1999, evidenció pérdida de la arquitectura de las mamas y quistes mamarios bilaterales. Ese mismo año tuvo nuevo embarazo y parto por cesárea. Tras el parto aumentaron intensidad de síntomas, por lo cual suspendió la lactancia al tercer mes. En noviembre 2000, se evidenció mayor reacción inflamatoria en ambas mamas, principalmente en mama derecha. Se manejó inicialmente con Cloxacilina y antiinflamatorios, sin respuesta. Mamografía: mamas densas, BIRADS 0. Ecografía mamaria: fibrosis acentuada bilateral.

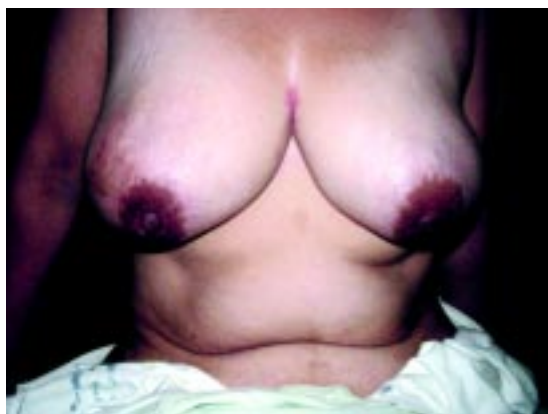

Figura 1. Preoperatorio caso 1: Reacción inflamatoria en ambas mamas con induración irregular en cuadrantes externos.

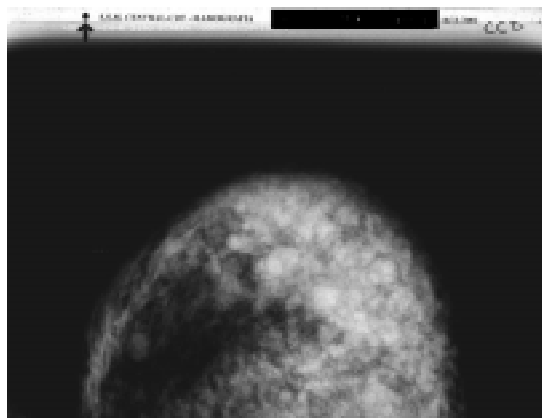


Figura 2. Mamografía craneocaudal mama derecha (caso 1).

En diciembre 2000, es derivada a Cirugía Plástica, donde se comprueba en ambas mamas, masa dura, dolorosa, que compromete 2/3 del volumen mamario. En común acuerdo con la paciente se decide mastectomía subcutánea bilateral, que se realiza el 8 /1/2002. Se logra retirar gran parte del tejido indurado, que está lleno de quistes de silicona encapsulada y escaso tejido mamario inflamado. Se realiza aseo con suero fisiológico. Se coloca drenaje bilateral que se extrae por contraabertura. En los días siguientes la paciente continúa con dolor en mamas, induración y eritema bilateral. Drenajes con escaso débito serohemático. El 12 /1/2002 se pesquisa anemia con hematocrito de 23%, sin foco evidente de sangrado. Se transfunden 2U de glóbulos rojos, con lo cual se estabiliza hematocrito. El 14/1/2002 se evidencia persistencia de signología local, aumento de la

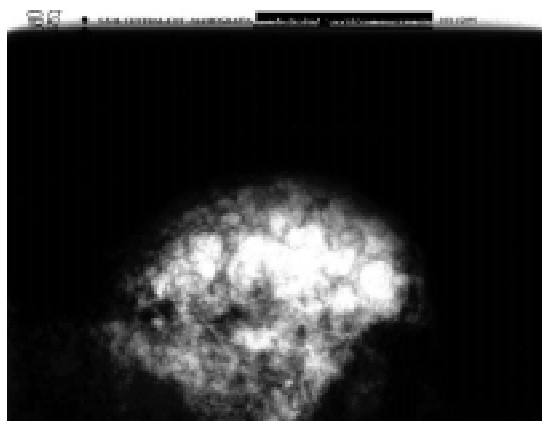

Figura 3. Mamografía oblicua lateral mama izquierda (caso 1).

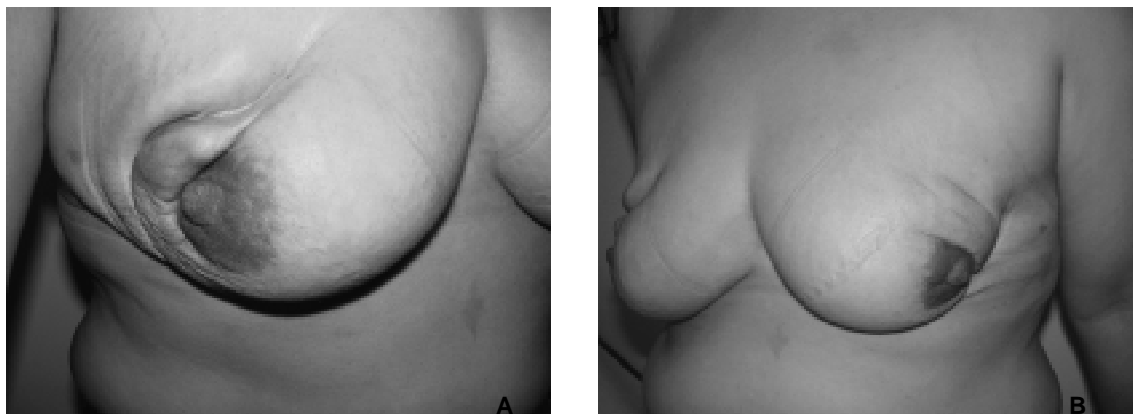


Figura 4. A) Postoperatorio a 3 meses caso 1: B) Deformidad de ambas mamas con granuloma residual en cuadrantes externos, sin prótesis mamarias.

temperatura local y mayor dolor en mama derecha, por lo cual se decide exploración quirúrgica, que se realiza el 15/1/2002. No se encuentra hematoma ni absceso en ambas mamas. Se reseca tejido mamario indurado, lleno de quistes de silicona en cantidad de 350 g a derecha y 250 g a izquierda. Se realiza nuevo aseo con suero fisiológico. Se deja otra vez drenaje bilateral. En ambas cirugías se envía tejido resecado a biopsia (cambios compatibles con reacción a cuerpo extraño). La paciente evoluciona bien, con regresión de molestias en el postoperatorio. Dada de alta el 18/1/2002. Evoluciona con pérdida de epidermis de 2 cm de diámetro en mama izquierda, que se resuelve en forma espontánea. En controles postoperatorios alejados se evidencian ambas mamas deformes, con granuloma residual en cuadrantes externos, sin cambios inflamatorios.

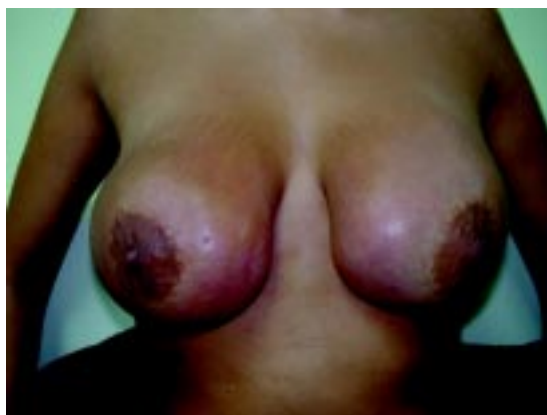

Figura 5. Preoperatorio caso 2: Reacción inflamatoria en ambas mamas con eritema e induración principalmente en polos inferiores.

Caso 2: Paciente mujer de 26 años, sana. Bailarina. Hace un año le colocaron 270 cc de silicona líquida en cada mama, en varias sesiones, con la intención de aumentar volumen bilateral. Consulta en junio del 2002 por presentar dolor, eritema y aumento de temperatura en ambas mamas, principalmente en polos inferiores. En común

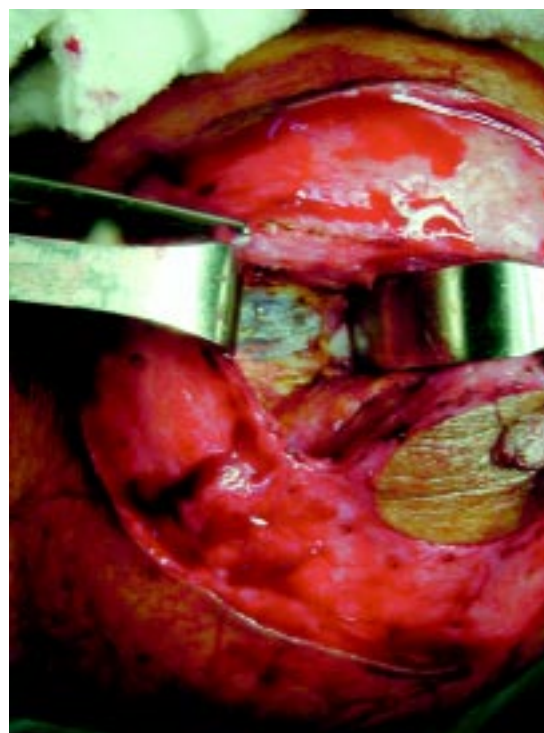


Figura 6. Intraoperatorio caso 2: Gran quiste de silicona en el centro de la imagen. Se observa silicona líquida libre en la parte superior de la mama tras el drenaje de múltiples micropseudoquistes.

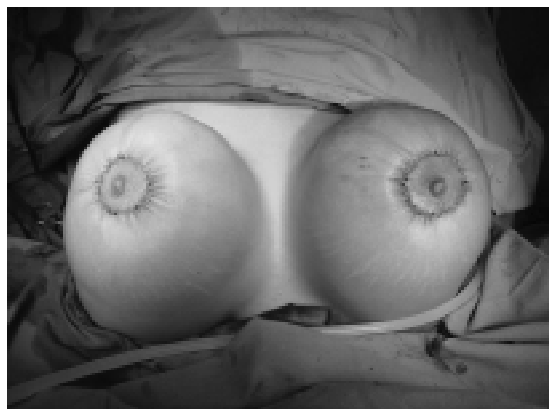

Figura 7. Postoperatorio inmediato caso 2: Tras colocación de grandes implantes mamarios por vía periareolar superior a solicitud de la paciente.

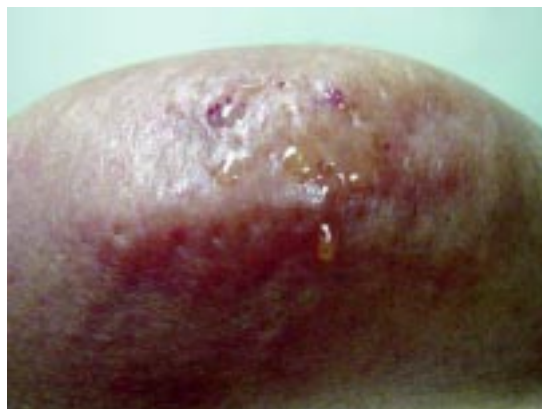

Figura 8. Postoperatorio caso 2: Extravasación de silicona líquida después de punción de quistes residuales superficiales de piel de mama derecha.

acuerdo con paciente se decide resolución quirúrgica, paciente solicita implante de prótesis mamaria bilateral, en forma inmediata, tras resección de tejido comprometido. Se opera el 19/7/2002, evidenciando induración de ambas mamas, en la mama derecha gran quiste de silicona y otros más pequeños en el resto de la mama, la izquierda se encuentra extensamente infiltrada por silicona, que se extiende hacia región axilar. Se realiza resección de la mayor parte de los quistes y de tejido infiltrado. Se realiza aseo con suero fisiológico. Se colocan prótesis mamarias de 410 cc, retro musculares. Se deja drenaje bilateral que se exterioriza por contra-abertura.

Evolución postoperatoria buena, sin evidencias de hematomas, seromas o signos de infección. Con importante disminución de la reacción a cuerpo extraño, aun cuando persiste acúmulo de silicona en la periferia de los polos ínfero internos de ambas mamas. Se palpa un quiste residual de aproximadamente un cm de diámetro, en la base de la mama derecha, se punciona desapareciendo en el acto. Sin otro tipo de problemas, faltando controles más alejados para ver el resultado definitivo.

DISCUSIÓN

El uso de silicona líquida inyectada en el tejido mamario y sus efectos constituye un problema prevalente en nuestra sociedad, más aún considerando los actuales parámetros de belleza difundidos por los medios de publicidad. Pese a la contraindicación de su uso, continúa siendo utilizada por profesionales médicos y no médicos. Sus complicaciones pueden ocurrir en un período variable de tiempo, involucrando desde efectos locales a

sistémicos incluyendo la muerte. Sus efectos a nivel mamario tienen múltiples consecuencias tanto a nivel físico (inflamación, deformidad, imposibilidad de determinar la presencia de lesiones mamarias malignas) como a nivel psicológico (autoimagen).

Así también, el manejo de sus complicaciones es complejo, se han recomendado diferentes alternativas médicas y/o quirúrgicas, desde el uso de antibióticos, corticoides, antiinflamatorios, con el fin de reducir sus efectos nocivos, hasta la mastectomía subcutánea parcial, con o sin aspiración, o total, con reemplazo por prótesis mamarias, inmediato o diferido, o por colgajo miocutáneo de recto anterior abdominal (TRAM).^{4,5,8,9} Sin embargo, ninguno de los procedimientos ha logrado eliminar totalmente los tejidos comprometidos y de esta forma solucionar en forma definitiva sus efectos.⁴

Es así como la mejor forma de prevenir sus consecuencias es la difusión de información a quienes potencialmente pudieran solicitar la inyección de silicona líquida como a quienes pudieran llevarla a cabo.

BIBLIOGRAFÍA

1. Granick MS, Solomon MP, Mosely LH, McGrath MH: Devastating granulomata of the lower extremities resulting from cosmetic injection of adulterated liquid silicone. *Plast Reconstr Surg*, 1994; 94: 536-9.
2. Hage JJ, Kanhai RC, Oen AL, Van Diest PJ, Karim RB: The devastating outcome of massive subcutaneous injection of highly viscous fluids in male-to-female transsexuals. *Plast Reconstr Surg* 2001; 107: 734-41.
3. Rae V, Pardo RJ, Blackwelder PL, Falanga V: Leg

- ulcers following subcutaneous injection of a liquid silicone preparation. Arch Dermatol 1989; 125: 670-3.
4. Orentreich DS: Liquid Injectable silicone: techniques for soft tissue augmentation. Clin Plast Surg 2000; 27: 595-612.
 5. Lai YL, Weng CJ, Noordhoff MS: Breast reconstruction with TRAM flap after subcutaneous mastectomy for injected material (siliconoma). Br J Plast Surg 2001; 54: 331-4.
 6. Chung KY, Kim SH, Choi YS *et al*: Clinicopathologic review of pulmonary silicone embolism with special emphasis on the resultant histologic diversity in the lung a review of five cases. Yonsei Med J 2000; 43: 152-9.
 7. Chen YM, LU CC, Perng RP: Silicone fluid - induced pulmonary embolism. Am Rev Respir Dis 1993; 147: 1299-302.
 8. Chen TH: Silicone injection granulomas of the breast: treatment by subcutaneous mastectomy and immediate subpectoral breast implant. Br J Plast Surg 1995; 48: 71-6.
 9. Megumi Y: Immediate breast reconstruction with subpectoral implantation after transaxillary subcutaneous mastectomy for siliconoma. Aesthetic Plast Surg 1990; 13: 27-32.