

## CASOS CLÍNICOS

# Colectomía total por vía laparoscópica en poliposis adenomatosa familiar

Drs. FRANCISCO LÓPEZ K, GONZALO SOTO D, GEORGE PINEDO M,  
C MARTÍNEZ, ROQUE SAENZ

Departamento de Cirugía Digestiva. Pontificia Universidad Católica de Chile y Clínica Alemana

### RESUMEN

El objetivo de este trabajo es reportar la primera colectomía total por vía laparoscópica en un paciente portador de una poliposis adenomatosa familiar. Esta cirugía se enmarca en un Protocolo de Cirugía Laparoscópica Intestinal iniciado el año 1998. Se presenta el caso de una mujer de 27 años en quien se demostró una Poliposis Adenomatosa Familiar (PAF) en una colonoscopia realizada en el marco de un estudio de pesquisa familiar. En ella se verificó la presencia de más de 100 pólipos en el colon, y escasos pólipos rectales. La cirugía se realizó sin dificultades en un tiempo de 300 minutos. La paciente no presentó complicaciones postoperatorias; se realimentó y se dió de alta, al segundo y quinto día postoperatorio, respectivamente. La frecuencia defecatoria es de 4 deposiciones diurnas diarias, sin alterar su calidad de vida. Pensamos que es una cirugía factible de realizar en el marco de un protocolo de trabajo en cirugía laparoscópica intestinal.

PALABRAS CLAVES: **Poliposis adenomatosa familiar, colectomía laparoscópica**

### SUMMARY

Since 1998, we developed a Laparoscopic Intestinal Protocol in which, after a confirmation of low rates of conversion, morbidity, and mortality, we progressively included more complex surgeries. Therefore, we decided to operate a 27 years old woman with a Familial Adenomatous Polyposis diagnosed during a familial screening study with colonoscopy; in which more than 100 colonic, and a few of rectal polyps were observed. The surgery was uneventful, and the operation time was 300 minutes. There were no postoperative complications; she started receiving oral feeding on the second post operative day, and the postoperative hospitalization time was 5 days. The defecatory frequency is 4 times a day without difficulting his quality of life. We believe this is a feasible procedure within a formal protocol of intestinal laparoscopic surgery.

KEY WORDS: **Familial adenomatosa polyposis, laparoscopic colectomy**

### INTRODUCCIÓN

La cirugía laparoscópica de colon ha tenido un desarrollo irregular, tanto por la larga curva de aprendizaje, como por la descripción inicial de implantes tumorales en los sitios de los trocares de los pacientes operados por cáncer colorrectal.<sup>1-6</sup>

Sin embargo, desde la segunda mitad de la década de los '90, diferentes series han mostrado sus ventajas esencialmente respecto del menor impacto al organismo, de los menores requerimientos analgésicos, y de la pronta recuperación en el postoperatorio.<sup>3,4,6-11</sup> Ultimamente, se ha reportado también tasas de morbilidad inferiores, y resultados oncoló-

gicos al menos comparables con la cirugía convencional.<sup>11,12</sup>

En Chile, su desarrollo es aún lento, y las experiencias reportadas en la literatura y en los congresos nacionales son escasas.<sup>13-15</sup> En el Departamento de Cirugía Digestiva, hemos desarrollado desde 1998, un protocolo de cirugía laparoscópica intestinal en etapas que debía incluir progresivamente casos de mayor complejidad. En esta línea, hemos añadido a las ostomías, reconstituciones de tránsitos, y colectomías parciales por patología benigna, cirugías oncológicas con carácter curativo, y también últimamente una colectomía total por Poliposis Adenomatosa Familiar (PAF). No hemos encontrado en la literatura nacional ningún reporte sobre colectomía total por vía laparoscópica. El objetivo de este trabajo es informar el primer paciente a quien se le practicó una colectomía total por vía laparoscópica.

### CASO CLÍNICO

Se trata de una mujer de 27 años, cuyos abuelo y tío materno habían fallecido por un cáncer de colon secundario a una PAF. En su madre y tía materna, se diagnosticó también una PAF y fueron operadas en forma profiláctica; sus dos hermanos de 27 y 29 años, se estudiaron con colonoscopia demostrándose también una PAF, por lo que en ambos se realizó una colectomía total con anastomosis ileorrectal (AIR) en forma convencional.

Siendo asintomática, y en el marco del estudio de pesquisa familiar, se efectuó una colonoscopia. Al examen físico destacaba una mujer mesomorfa con un índice de masa corporal de 22, y la presencia de un osteoma frontal; no se evidenciaba otro tipo de manifestación extracolónica de PAF. La colonoscopia mostró más de 100 pólipos distribuidos difusamente en el colon, sin lesiones sugerentes de cáncer; el recto por su parte, sólo evidenciaba escasos pólipos adenomatosos (menos de 20). El estudio endoscópico alto mostró pólipos gástricos y duodenales aislados. La TAC abdominal fue informada normal, sin presencia de otros tumores.

Discutido con la paciente, se decidió realizar una colectomía total con AIR por vía laparoscópica. Se preparó el colon la noche anterior con *Fleet* oral, y se administró una profilaxis antibiótica con Cefotaxima- Metronidazol. Se colocó cinco trocares en la forma habitual (Figura 1), y en la exploración inicial se observó una cavidad abdominal sin adherencias, y escaso tejido graso intraperitoneal. Se disecó la corredera parietocólica derecha, se descendió el ángulo hepático y luego se continuó desprendiendo el colon sigmoides, izquierdo y ángulo

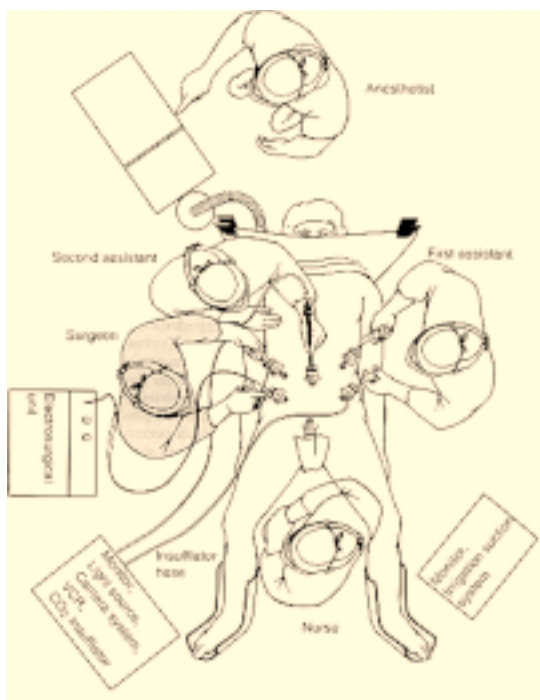


Figura 1. Ubicación del paciente, de los trocares, cirujanos, ayudantes, arsenalera, y anestesiista.

esplénico. El epiplón mayor fue resecado en bloque con la pieza operatoria. Una vez liberado completamente el colon se prosiguió con las ligaduras vasculares (vasos cólicos derechos, cólicos medios y mesentérica inferior). Para esto se utilizó *clips* y cargas vasculares aplicadas a través de la corchetera. Se seccionó la unión recto sigmoidea con una carga intestinal de 45 mm. Se realizó una incisión de Pfannenstiel de 5 cm, por la que se exteriorizó el colon, y el íleon terminal. Este último se seccionó en la superficie del abdomen, se realizó una jareta de Polipropileno 2.0 para introducir el cabezal de una corchetera circular #29. Se reintrodujo el íleon a la cavidad abdominal, y se cerró la incisión de Pfannenstiel. Se reanudó el neumoperitoneo, se introdujo el *stappler* circular en el recto por vía anal, y se realizó la anastomosis mecánica, verificando la extracción indemne de los "picarones" del íleon terminal y recto. Se realizó la prueba de hermeticidad instilando aire, se revisó la hemostasia, y se cerró los orificios aponeuróticos con Vicryl.

No hubo complicaciones intraoperatorias, y el tiempo total fue de 300 minutos; la paciente se trasladó a recuperación por 2 horas, y luego a su pieza. La analgesia consistió en opiáceos por PCA y AINES intravenosos por dos días; el tránsito de gases y la realimentación con hídrico amplio se

iniciaron a los dos días, y eliminó deposiciones a los tres días. No presentó complicación postoperatoria, dándose de alta al quinto día postoperatorio.

La anatomía patológica confirmó la presencia de más de 100 pólipos adenomatosos, sin evidencia de cáncer. La paciente ha seguido hasta la actualidad asintomática, con una frecuencia defecatoria de 4 deposiciones diurnas, sin que esto altere su calidad de vida. Está citada a control con rectoscopia a los 6 meses del post operatorio.

### DISCUSIÓN

Desde 1998, iniciamos en el Departamento de Cirugía Digestiva un protocolo de cirugía laparoscópica intestinal,<sup>14</sup> para evaluar la posibilidad de realizar la cirugía colorrectal mediante un abordaje que mostraba en forma creciente varias ventajas. Estas se referían específicamente a la imagen corporal, al íleo postoperatorio, al menor requerimientos de analgésicos, a una estadía hospitalaria más corta, a un retorno laboral más rápido, y también a tasas de morbilidad menores.<sup>3,4,6-11</sup>

Iniciamos esta serie con patologías benignas que incluían la construcción de ileostomías en asa, reconstitución de tránsito postoperación de Hartmann, y rectopexias por prolapso rectal. La evolución favorable de estos pacientes y la mayor experiencia y seguridad con la técnica, nos permitió incluir progresivamente resecciones colorrectales con anastomosis, y luego resecciones curativas en cáncer colorrectal. El análisis de esta serie confirmó la percepción subjetiva de la experiencia y seguridad desarrollada en estos 4 años. En los 54 pacientes operados por esta vía, hemos mostrado tasas de conversión de 7%, de morbilidad de 13%, y de mortalidad de 2%,<sup>14</sup> cifras concordantes con la experiencia de diferentes centros internacionales,<sup>4,6,16</sup> Si bien los tipos de cirugía son de complejidad variada, y reflejan la evolución con la técnica, pensamos que hemos logrado el objetivo de mostrar no sólo la factibilidad de la técnica, sino también que ésta puede desarrollarse con bajas tasas de complicaciones.

A medida que avanzamos en la curva de aprendizaje, y con el respaldo de los resultados, iniciamos cirugías de mayor complejidad que incluyeron casos oncológicos con intención curativa, y ahora una colectomía total. Pensamos que la PAF es probablemente una de las patologías en la que la cirugía laparoscópica puede desarrollar un rol fundamental. En efecto, se trata de pacientes jóvenes, habitualmente asintomáticos, generalmente sin laparotomía previa, con pretensiones estéticas,

y con intenciones de un retorno laboral más rápido. De esta forma, son pacientes que ofrecen facilidades técnicas, y por otro lado solicitan una cirugía que altere su vida de la menor forma posible.

Es claro que las dos grandes desventajas de este abordaje lo constituyen el tiempo operatorio prolongado y los costos del instrumental laparoscópico. Respecto de lo primero, la literatura muestra que la experiencia con la técnica tiende a disminuir los tiempos quirúrgicos en rangos significativos.<sup>17,18</sup> La curva de aprendizaje es, sin embargo, larga y la cantidad de pacientes resectivos estimados para lograr disminuciones significativas de los tiempos operatorios y de la morbilidad varía, según las series entre 30 y 50 pacientes.<sup>17-20</sup> Con ello, los tiempos adicionales de la cirugía laparoscópica respecto de la convencional fluctuarían entre 30 y 80 minutos.<sup>17,20</sup> Por otra parte, creemos que más importante que tiempos operatorios acortados, es la experiencia ganada con la técnica que permite mayor seguridad y confianza, y en consecuencia una baja tasa de complicaciones.

Por otro lado, si bien los costos del instrumental laparoscópico son una desventaja no despreciable, deben ser ponderados con los ahorros que implica los menores requerimientos en analgésicos, unidades de intermedio, días de hospitalización y eventualmente de licencia laboral. Los estudios de costo reportados en la literatura han sido contradictorios, difíciles de comparar, y generalmente incluyen solamente los costos inmediatos de la colectomía laparoscópica.<sup>2,12,16,19,21,22</sup> Por ello, debe realizarse estudios de costo reales, y evaluar la factibilidad técnica de reducir el uso de engrapadoras mecánicas, por ejemplo, mediante la realización de anastomosis manuales.

### BIBLIOGRAFÍA

1. Berends FJ, Kazemier G, Bonjer HJ, Lange JF: Subcutaneous metastases after laparoscopic colectomy. *Lancet* 1994; 344: 58.
2. Fleshman JW, Nelson H, Peters WR *et al*: Early results of laparoscopic surgery for colorectal cancer. Retrospective analysis of 372 patients treated by Clinical Outcomes of Surgical Therapy (COST) Study Group. *Dis Colon Rectum* 1996; 39(10 Suppl): S53-8.
3. Milsom J, Böhm B: *Laparoscopic colorectal surgery*. New York, 1995.
4. Monson JR, Hill AD, Darzi A: Laparoscopic colonic surgery. *Br J Surg* 1995; 82:150-7.
5. Nelson H: Laparoscopic colectomy for colon cancer—a trial update. *Swiss Surg* 2001; 7: 248-51.
6. Metcalf AM: Laparoscopic colectomy. *Surg Clin North Am* 2000; 80: 1321-6.
7. Nishiguchi K, Okuda J, Toyoda M *et al*: Comparative

- evaluation of surgical stress of laparoscopic and open surgeries for colorectal carcinoma. *Dis Colon Rectum* 2001; 44: 223-30.
8. Schuster TG, Montie JE: Postoperative ileus after abdominal surgery. *Urology* 2002; 59: 465-71.
  9. Tang C, Eu K, Tai B *et al*: Randomized clinical trial of the effect of open versus laparoscopically assisted colectomy on systemic immunity in patients with colorectal cancer. *Br J Surg* 2001; 88: 801-7.
  10. Weeks J, Nelson H, Gelber S *et al*: Short-term quality of life outcomes following laparoscopic-assisted colectomy vs open colectomy for colon cancer. *JAMA* 2002; 287: 321-8.
  11. Lacy A, Garcia-Valdecasas J, Delgado S *et al*: Laparoscopy-assisted colectomy versus open colectomy for treatment of non-metastatic colon cancer: a randomized trial. *Lancet* 2002; 29: 2224-9.
  12. Lumley J, Stitz R, Stevenson A *et al*: Laparoscopic colorectal surgery for cancer: intermediate to long-term outcomes. *Dis Colon Rectum* 2002; 45: 867-72; discussion 872-5.
  13. Melkonian E, Wainstein C, Díaz H *et al*: Cirugía laparoscópica intestinal. LXXV Congreso Chileno de Cirugía, Pucón, 2002.
  14. López KF, Soto DG, Zárata A: Protocolo de cirugía laparoscópica intestinal. *Rev Chil Cir* 2002; Enviado a publicación.
  15. Hermansen T, Rodríguez E, Salamanca J *et al*: Reconstitución de tránsito después de la operación de Hartmann con videolaparoscopia asistida. *Rev Chil Cir* 1998; 50: 633-6.
  16. Pikarsky A: Update on prospective randomized trials of laparoscopic surgery for colorectal cancer. *Surg Oncol Clin North Am* 2001; 10: 639-53.
  17. Schlachta C, Mamazza J, Seshadri P *et al*: Defining a learning curve for laparoscopic colorectal resections. *Dis Colon Rectum* 2001; 44: 217-22.
  18. Marusch F, Gastinger I, Schneider C *et al*: Importance of conversion for results obtained with laparoscopic colorectal surgery. *Dis Colon Rectum* 2001; 44: 207-14.
  19. Rickard M, Bokey E: Laparoscopy for colon cancer. *Surg Oncol Clin North Am* 2001; 10: 579-97.
  20. Talac R, Nelson H: Laparoscopic colon and rectal surgery. *Surg Oncol Clin North Am* 2000; 9: 1-12.
  21. Milsom JW, Bohm B, Hammerhofer KA *et al*: A prospective, randomized trial comparing laparoscopic versus conventional techniques in colorectal cancer surgery: a preliminary report. *J Am Coll Surg* 1998; 187: 46-54; discussion 54-5.
  22. Schiedeck TH, Schwandner O, Baca I *et al*: Laparoscopic surgery for the cure of colorectal cancer: results of a German five-center study. *Dis Colon Rectum* 2000; 43: 1-8.