

## DOCUMENTOS

# Trauma pancreático

Dr. LUIS BURGOS SJ, Int. MARÍA EUGENIA BURGOS DE CEA

Servicio y Departamento de Cirugía, Hospital Regional Temuco, Universidad de la Frontera

### INTRODUCCIÓN

El trauma pancreático no es de ocurrencia muy frecuente, debido a la localización anatómica del páncreas en la profundidad del retroperitoneo. Representa el 4% de las lesiones traumáticas abdominales y el 0,4% de las admisiones hospitalarias por trauma.<sup>1</sup> A consecuencia de la protegida ubicación de la glándula, los síntomas pueden manifestarse tardíamente y el retardo del diagnóstico determina un peor pronóstico. Sin embargo, actualmente hay tendencia a un aumento de los casos de trauma pancreático por la mayor incidencia de hechos violentos. La mayoría de las veces el tratamiento quirúrgico es relativamente simple, pero en algunos pacientes la resolución es de gran complejidad.

En 1827, en la revista *Lancet* aparece por primera vez publicado el caso de un paciente fallecido por trauma pancreático.<sup>2</sup> En 1867, se publica el tratamiento quirúrgico exitoso de un paciente con trauma pancreático penetrante. A consecuencia de los diferentes conflictos bélicos los cirujanos fueron adquiriendo experiencia en el tratamiento de los diferentes tipos de trauma pancreático. Con los años, gracias al avance de los procedimientos de diagnóstico imagenológico, de la mejoría de las técnicas quirúrgicas y del tratamiento perioperatorio, las cifras de morbimortalidad fueron descendiendo.

Habitualmente en alrededor del 90%, los pacientes con trauma pancreático tienen una o más lesiones asociadas, debido a la estrecha relación anatómica del páncreas con otros órganos y estructuras vasculares. Es necesario recordar su íntimo contacto con el arco duodenal, con el cual comparte su vascularización por intermedio de las arcadas pancreatoduodenales. Además, tiene relación con

grandes vasos como vena cava, venas renales, aorta, vasos mesentéricos superiores, vena porta y vasos esplénicos. Asensio y cols., publican los siguientes porcentajes promedios de lesiones asociadas: hígado (19,3%), estómago (16%), bazo (11%), colon (8%), duodeno (7,8%), venas porta, cava inferior y mesentérica superior (5,5%), aorta, arteria mesentérica superior y arteria esplénica (4,5%).<sup>3</sup> Frey y cols., dan cifras parecidas: hígado (26%), intestino (25%), grandes vasos (25%), duodeno (24%), estómago (19%), bazo (12%), riñón (10%) vía biliar (3%).<sup>4</sup>

La cabeza y cuello del páncreas están comprometidos en un 37%, el cuerpo en un 36%, la cola en un 26% y las lesiones son múltiples en un 3%.

Los pacientes con trauma cerrado generalmente son politraumatizados con lesiones neurológicas, maxilofaciales, torácicas o de extremidades.

Las lesiones de los conductos pancreáticos están presentes en el 15% de los casos y son más frecuentes en el trauma penetrante. La ruptura del sistema ductal y lesiones asociadas incrementan la morbimortalidad, especialmente cuando su diagnóstico pasa inadvertido.

Los traumas pancreáticos se clasifican en cinco grados de acuerdo a la clasificación de la Asociación Americana para Cirugía del Trauma propuesta por Ernest Moore y cols., en el año 1990 (Tabla 1) (Figura 1).<sup>5</sup> Charles Frey propuso otra clasificación para las lesiones de duodeno y páncreas (Tabla 2).<sup>6</sup> Los traumas pancreáticos más frecuentes son los grado I (60%), II (20%) y III (15%). De menor frecuencia son los grados IV y V (5%).

Los traumas pancreáticos son provocados por agentes penetrantes (70%) o son secundarios a traumas abdominales cerrados (30%).

Tabla 1

**CLASIFICACIÓN MOORE Y COLS. (ASOCIACIÓN AMERICANA PARA CIRUGÍA DEL TRAUMA)**

Grado I	Hematoma menor Contusión sin lesión ductal Laceración superficial sin lesión ductal
Grado II	Hematoma mayor Contusión sin lesión ductal Laceración mayor sin lesión ductal ni pérdida de tejido glandular
Grado III	Transección distal (a izquierda de vena mesentérica superior) O lesión del parénquima con lesión ductal
Grado IV	Transección proximal (a derecha de vena mesentérica superior) O lesión del parénquima con compromiso de la ampolla de Vater
Grado V	Ruptura masiva de la cabeza del páncreas

Se avanza un grado si hay lesiones múltiples del páncreas.

**Trauma penetrante**

Los traumas pancreáticos penetrantes son los más frecuentes y son secundarios a lesiones causadas por arma blanca como cuchillos u otros objetos cortantes. Otra causal son las armas de fuego con una gran variedad de proyectiles y esquirlas. En general, las lesiones secundarias a la acción de armas de fuego son más graves porque hay una mayor área de tejidos lesionados por la onda expansiva de los proyectiles de grueso calibre.

**Trauma cerrado**

Los traumas pancreáticos cerrados la mayoría de las veces son consecuencia de accidentes en vehículos motorizados (60%). De acuerdo al grado de aplastamiento de las estructuras retroperitoneales contra la columna las lesiones del páncreas son de diversa magnitud, desde una simple contusión hasta traumas más graves como fractura pancreática con ruptura del conducto de Wirsung o estallido del duodeno y páncreas. Según donde se localice la mayor fuerza del impacto será la zona pancreática lesionada.

**Diagnóstico**

En muchos pacientes, especialmente los con trauma cerrado, el diagnóstico no es fácil y puede pasar inadvertido. En los casos de trauma penetrante, la operación precoz posibilita el diagnóstico y terapia más oportunos, salvo cuando se da prio-

Tabla 2

**CLASIFICACIÓN CHARLES FREY Y COLS.**

<i>Trauma pancreático</i>	
Grado I	Lesión capsular Lesión tisular menor
Grado II	Lesión ductal parcial o completa del cuerpo o cola
Grado III	Lesión ductal de cabeza o lesión de vía biliar intrapancreática
<i>Trauma duodenal</i>	
Grado I	Contusión, hematoma o lesión parcial de pared duodenal
Grado II	Perforación duodenal
Grado III	Perforación duodenal con compromiso de más del 75% de la circunferencia Perforación duodenal más lesión de vía biliar extrapancreática.
<i>Trauma pancreatoduodenal</i>	
Grado I	Grado I páncreas más grado I duodeno Grado I de un órgano más grado II del otro
Grado II	Grado II de ambos órganos
Grado III	Grado III de un órgano con un grado menor del otro
Grado IV	Grado III de ambos órganos

riedad a lesiones de otros órganos con importante hemorragia. En esa situación también el trauma pancreático puede no ser pesquisado. Las lesiones del conducto pancreático pasan inadvertidas especialmente en el trauma cerrado y en el trauma penetrante por arma de fuego.<sup>7</sup>

La anamnesis proporciona muchos antecedentes valiosos para el diagnóstico: empleo de cinturón de seguridad, choque frontal de vehículos, aplastamiento, caídas, etcétera. En todos los casos de accidentes automovilístico es necesario sospechar trauma pancreático.

El examen físico debe ser completo para evaluar acertadamente todas las lesiones. En algunas oportunidades la signología indica necesidad de exploración quirúrgica inmediata, como es cuando está presente la rigidez de la pared abdominal y el signo de Blumberg.

**Laboratorio.** Los exámenes de laboratorio son poco específicos, especialmente en las primeras horas de ocurrido el trauma.

**Amilasemia.** Las amilasas se elevan en dos tercios de los pacientes con trauma pancreático cerrado. Sin embargo, la elevación de las amilasas no es un sinónimo de gravedad, puede estar presente tanto en traumas leves como graves.

**Lavado peritoneal diagnóstico.** Es un examen poco específico porque el trauma pancreático es una lesión retroperitoneal y la elevación de amilasas en el líquido peritoneal recogido también puede indicar lesión de otros órganos.

**Ultrasonografía.** En el trauma pancreático tiene rendimiento limitado y sus resultados dependen de la calidad del equipo y de la experiencia del operador. Si muestra signología radiológica de neumoperitoneo, colecciones líquidas y lesiones en otros órganos, tiene enorme importancia porque ayuda a decidir la laparotomía de urgencia.

**Tomografía axial computada.** La tomografía helicoidal actualmente permite distinguir todas las lesiones pancreáticas desde un páncreas contundido hasta una profunda laceración con compromiso del conducto pancreático.<sup>8</sup> Por este motivo es el estudio radiológico de elección.<sup>9</sup> Se indica cuando el paciente está estabilizado hemodinámicamente y, además, es conveniente saber si la función renal está indemne para no tener problemas con el medio de contraste usado por vía oral y endovenosa.

La tomografía helicoidal puede mostrar las siguientes lesiones:

- Fractura glandular con o sin separación de los fragmentos.
- Hematoma intraglandular.
- Hematoma retroperitoneal.
- Disminución importante del contorno graso peripancreático.
- Colecciones dentro y fuera del páncreas.
- Adelgazamiento de la fascia renal anterior izquierda.
- Colección líquida interpuesta entre el páncreas y la vena esplénica.

**Pancreatografías.** Según estudios recientes la tomografía helicoidal tiene una sensibilidad del 68%.<sup>10</sup> Por este motivo, cuando la tomografía es poco definida y se sospecha lesión del conducto de Wirsung se recurre a la *pancreatografía retrógrada endoscópica*. Si se realiza precozmente permite diagnosticar la lesión del sistema excretor y además indicar una terapia inmediata, previniendo la morbimortalidad del diagnóstico tardío. La pancreatografía evita la exploración quirúrgica cuando hay indemnidad del conducto de Wirsung y en algunos casos cuando hay extravasación del medio de contraste sólo dentro de la glándula permite colocar endoprótesis como terapia alternativa.<sup>11</sup>

La *pancreatografía intraoperatoria* es otra modalidad empleada para diagnosticar rupturas del conducto pancreático. Se puede realizar de cuatro maneras: directamente desde el área lesionada, canulando la papila si está abierto el duodeno, haciendo duodenotomía y ubicando la papila o des-

de la cola del páncreas. La apertura del duodeno es sinónimo de mayor morbilidad y ubicar el conducto pancreático por la cola del páncreas es bastante dificultoso.

Autores japoneses clasifican las lesiones del sistema excretor visualizadas por pancreatografía en: Tipo 1 correspondiente a conductos indemnes, Tipo 2a o lesiones de ramas periféricas sin extravasación de medio de contraste fuera del páncreas, Tipo 2b o lesiones con salida de medio de contraste al retroperitoneo y Tipo 3 caracterizada por lesión del conducto pancreático principal. Esta clasificación es importante porque indica la terapia conservadora para el Tipo 2a y colocación de endoprótesis o cirugía para los Tipos 2b y 3.<sup>12</sup>

**Endosonografía.** La ultrasonografía endoscópica es otra alternativa diagnóstica a emplear cuando hay sospecha de trauma pancreático y no se demuestra con tomografía. Proporciona una muy buena visualización del páncreas y área peripancreática, se puede realizar en la misma cama del paciente, no requiere medio de contraste y no expone a radiaciones.<sup>13</sup>

#### **Pancreatografía por resonancia magnética.**

Es un procedimiento no invasivo para demostrar las lesiones del conducto de Wirsung. También permite visualizar las secuelas de lesiones de conductos pancreáticos por traumas antiguos.<sup>14</sup>

#### **Diagnóstico intraoperatorio**

Los pacientes con signos evidentes de sangrado masivo o ruptura de víscera hueva no dan tiempo para exámenes imagenológicos. Por este motivo el diagnóstico del trauma pancreático se efectúa en el intraoperatorio. Para exponer el duodeno y páncreas se realizan las siguientes maniobras:

– *Maniobra de Kocher amplia* hasta exponer la cava y la aorta. Si hay lesión de grandes vasos, la pérdida de sangre es importante, requiriéndose restitución acelerada de volumen más disponibilidad de instrumental y suturas vasculares.

– *Apertura de la transcavidad de los epiplones.* Permite acceder a la cara anterior del páncreas y borde inferior del páncreas, donde a nivel del cuello están los vasos mesentéricos superiores y el inicio de la vena porta.

– *Apertura del epiplón gastro-hepático* para mostrar el borde superior del páncreas los vasos del tronco celiaco y la vena porta.

– *Movilización del bazo a medial.* Después de seccionar los ligamentos esplénicos es posible movilizar el bazo hacia la derecha. Con esta maniobra se constatan lesiones de la cola del páncreas, vasos esplénicos y bazo.

– *Exposición del ángulo de Treitz.* Para mostrar lesión de la cuarta porción del duodeno.

### Tratamiento

Los siguientes factores condicionan el éxito del tratamiento del trauma de páncreas:

– La principal causa de muerte en el trauma pancreático es el sangrado masivo desde grandes vasos u otros órganos. La mayor mortalidad por trauma penetrante ocurre en las primeras horas y es por hemorragias profusas. Los fallecimientos posteriores son consecuencia de las complicaciones del trauma pancreático mismo.<sup>15</sup> En esta situación es prioritario efectuar el control de daños: cohibir el sangrado y controlar las rupturas intestinales.<sup>16</sup>

– La lesión del conducto pancreático determina mayor morbimortalidad, especialmente cuando no se diagnostica.

– La ruptura duodenal asociada empeora el pronóstico más si el paciente presenta fístula biliar, duodenal y pancreática.

– Aun cuando se puede extirpar hasta el 90% del páncreas sin gran repercusión de la suficiencia pancreática, es necesario ser prudente al resecaer tejido pancreático cuando los pacientes son diabéticos o presentan pancreatitis crónica.

### Terapia no quirúrgica

Algunos pacientes con trauma pancreático cerrado pueden ser tratados conservadoramente sin necesidad de recurrir a los procedimientos quirúrgicos. Esta terapia se apoya en el éxito obtenido en niños con lesiones de hígado y bazo por trauma cerrado, tratados sin cirugía.<sup>17</sup> Los pacientes deben ser internados en Unidades de Cuidados Intensivos donde se adoptan las siguientes medidas:

– Monitoreo de parámetros vitales.  
– Revaluación clínica frecuente.  
– Exámenes imagenológicos como tomografía, pancreatografía y endosonografía.

– Indicación de cirugía inmediata si hay inestabilidad hemodinámica y signos de irritación peritoneal.

### Tratamiento quirúrgico

En algunas oportunidades la cirugía es de indicación de urgencia, especialmente en pacientes con signología de irritación peritoneal acompañada de gran distensión abdominal y tendencia a la hipotensión. En estos casos se repone enérgicamente la volemia mediante canulación venosa central. Al inicio de la operación se hace antibioterapia

profiláctica con cefalosporinas de segunda generación. Para tener un buen acceso a las lesiones abdominales se emplea laparotomía media ampliada. Si hay un sangrado masivo se colocan *packing* compresivos y después de restituida la volemia se comienza a retirar ordenadamente para proceder a controlar los sitios de sangrado. Las soluciones y elementos sanguíneos infundidos deben ser calentados para evitar el desarrollo de coagulopatía por enfriamiento. Si el paciente persiste con inestabilidad hemodinámica y la cirugía reparadora será prolongada, es aconsejable realizar sólo drenajes y control del sangrado. La terapia definitiva se deja para una segunda operación.

**Drenajes.** Se usan preferentemente los drenajes aspirativos cerrados para evitar la contaminación bacteriana. Si la exploración revela sólo hematomas y contusiones del páncreas igualmente se usa un drenaje ante la posibilidad de tener una fístula pancreática. En pacientes graves está indicado dejar drenaje en el sitio de ruptura del conducto pancreático, para tener una fístula pancreática controlada la cual cerrará en forma espontánea o requerirá de una segunda intervención. Los drenajes no se retiran antes de los 14 días, con el objetivo de asegurar la constitución de un trayecto por sí se forma una fístula pancreática.

**Pancreatorrafia.** Muchas lesiones pancreáticas son tratadas sólo con sutura del parénquima pancreático más la colocación de un drenaje. No es recomendable colocar suturas muy profundas para evitar necrosis, pancreatitis o lesión de vasos y conductos pancreáticos. Es útil efectuar epiploplastía para mejorar la hemostasia y ayudar a prevenir la fístula pancreática.

**Derivaciones pancreáticas.** Se efectúan pancreático-yeyunostomías. Un asa yeyunal desfuncionalizada en Y de Roux se anastomosa al sitio de ruptura del conducto de Wirsung o al muñón pancreático después de pancreatectomía distal (Figura 2).

**Diverticulización duodenal.** Es un procedimiento complejo destinado a tratar lesiones graves del duodeno y cabeza pancreática en pacientes con estabilidad hemodinámica y sin lesiones asociadas. Está destinada a impedir la pasada del jugo gástrico al duodeno. Comprende los siguientes procedimientos: antrectomía, reparación de la lesión duodenal, duodenotomía descompresiva, vagotomía, gastroyeyunostomía, drenaje de la vía biliar y yeyunostomía para alimentación enteral (Figura 3).<sup>18</sup>

**Exclusión pilórica.** Esta operación también busca la pasada del contenido gástrico al duodeno y así disminuir la incidencia de fístula duodenal. A través de gastrotomía antral se cierra el píloro con

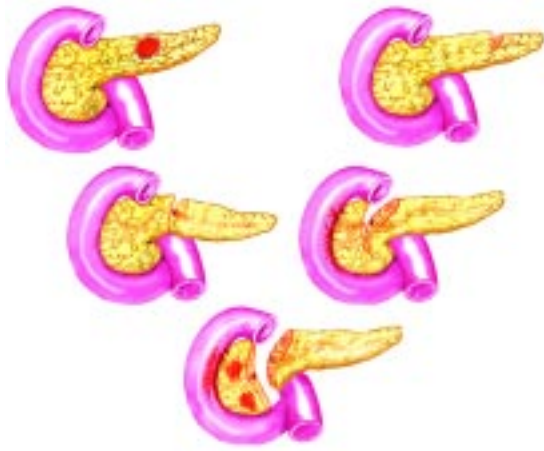

Figura 1. Esquema de lesiones pancreáticas desde grado I a V.

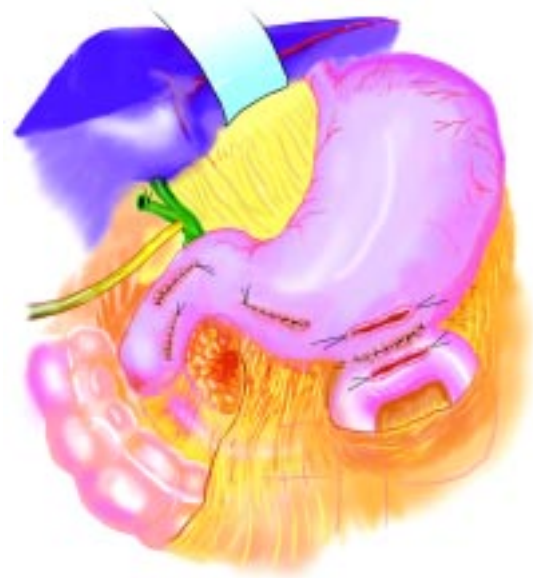

Figura 4. Esquema de exclusión pilórica.

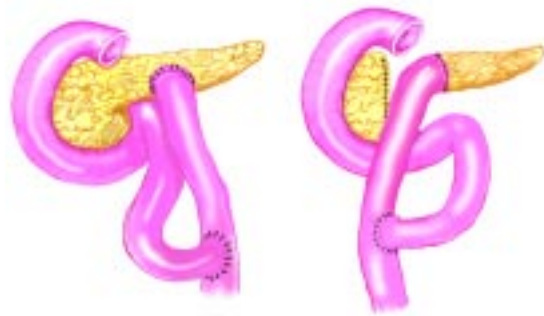

Figura 2. Esquema de pancreatoyeyunostomías. A) Al sitio de ruptura. B) Al muñón pancreático.

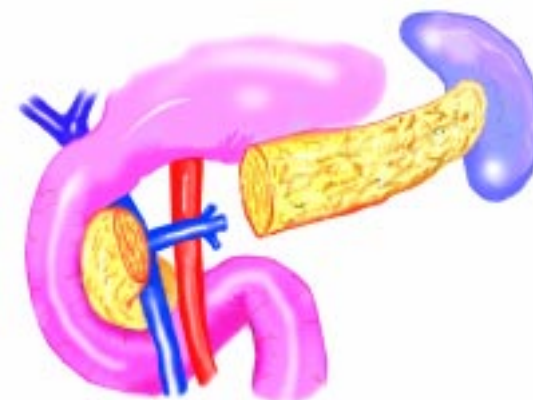


Figura 5. Esquema de pancreatectomía distal. A) Con preservación esplénica. B) Sin preservación del bazo.

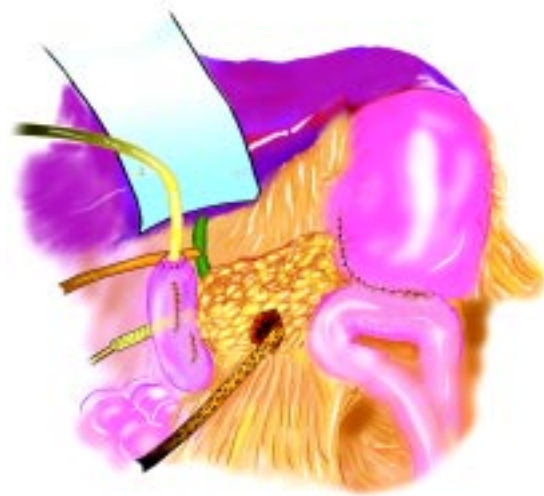


Figura 3. Esquema de diverticulización duodenal.

material de sutura de reabsorción lenta. Las lesiones duodenales son suturadas y es opcional realizar una duodenotomía descompresiva mediante una sonda Nélaton o una sonda de Kehr. También se efectúa gastroyeyunostomía y algunos autores recomiendan realizar vagotomía (Figura 4).<sup>19</sup>

**Resección pancreática.** Según la ubicación y magnitud de la lesión será el tipo de resección a emplear:

– *Pancreatectomía distal con o sin preservación esplénica* (Figura 5). Está indicada para traumas graves de páncreas ubicados a la izquierda de los vasos mesentéricos superiores. La preservación del bazo es una intervención más prolongada y sólo se realiza cuando el paciente está estable y el cirujano tiene suficiente experiencia en resecciones pancreáticas.<sup>20,21</sup>

– *Pancreatoduodenectomía.* Se efectúa en forma excepcional para tratar traumas con destrucción masiva de la cabeza del páncreas y estallido o desvascularización del duodeno. Según las condiciones del paciente la resección pancreatoduodenal se realiza en un tiempo o con una etapa previa de diverticulización duodenal o exclusión pilórica. En estos pacientes la morbimortalidad es mayor por la gravedad del trauma pancreatoduodenal y por la existencia de lesiones asociadas.<sup>22</sup>

Los pacientes con traumas pancreáticos graves deben estar hospitalizados en Unidades de Tratamiento Intensivo para monitoreo de sus parámetros vitales y corrección oportuna de los diferentes desbalances producidos: mantener la volemia, tratar la hipotermia, ventilación asistida, corrección de los trastornos de la coagulación, etc.

Con gran frecuencia estos pacientes requieren ayuno prolongado. Por este motivo, es importante asegurar un aporte nutricional efectivo por medio de la vía enteral (sonda nasoyeyunal o yeyunostomía) o por vía parenteral.

Actualmente no hay claridad en la indicación de inhibidores de la secreción pancreática, como son la somatostatina y octreótidos análogos, para disminuir la frecuencia de fístulas pancreáticas. Algunos autores han demostrado aumento de la fístula pancreática con el uso de octreótidos.<sup>23</sup>

También es importante corregir la insuficiencia pancreática con antiglicemiantes y enzimas pancreáticas, especialmente cuando se realizan resecciones extensas.

### Morbilidad

La morbilidad del trauma pancreático tratado quirúrgicamente alcanza hasta un 42%. Las complicaciones postoperatorias son las siguientes:

*Fístulas pancreáticas.* Es la complicación postoperatoria más frecuente (11%). Las de flujo menor a 200 ml/día habitualmente no necesitan tratamiento. Las con flujo sobre los 500 ml en 24 horas son más difíciles de tratar. Estas fístulas en un comienzo se tratan con las siguientes medidas: suspensión de la alimentación oral –alimentación enteral o parenteral– somatostatina u octreótidos. Si esta terapia no da resultado es posible colocar una endoprótesis en el conducto de Wirsung. Si con estas alternativas terapéuticas no cierra la fístula hay varias opciones quirúrgicas a seguir: pancreatectomía distal –anastomosis de la fístula a un asa yeyunal desfuncionalizada– anastomosis del trayecto fistuloso a la cara posterior del estómago como una pancreatogastroanastomosis.

*Abscesos intraabdominales.* Se presentan en alrededor de un 8% y generalmente son secundarios a rupturas intestinales. Menos frecuentemente son abscesos pancreáticos o peripancreáticos. El tratamiento es el drenaje por vía percutánea o por cirugía abierta.

*Pancreatitis.* En un 7% de los casos hay desarrollo de pancreatitis aguda, la mayoría de las veces edematosas. Sin embargo, hay pacientes que se complican con pancreatitis necrótica grave. Las medidas terapéuticas van a depender de la gravedad de la pancreatitis.

*Pseudoquistes.* Se presentan con menor frecuencia (3%). Son la consecuencia de ruptura del conducto pancreático y tienen opciones terapéuticas: 1) Drenaje percutáneo bajo guía tomográfica. 2) Cistogastrotomía laparoscópica. 3) Derivación quirúrgica (cistogastrotomía o cistoyeyunostomía). 4) Pancreatectomía distal.

### Mortalidad

Según las características de las lesiones pancreáticas y de las lesiones asociadas se han publicado cifras de mortalidad entre el 9 a 54%. La mortalidad es igual tanto para traumas cerrados como abiertos.<sup>24</sup>

### BIBLIOGRAFÍA

1. Akhrass R, Yaffe MB, Brandt CP *et al*: Pancreatic trauma: A ten-year multi-institutional experience. *Am Surg* 1997; 63: 598-604.
2. Travers B: Rupture of the pancreas. *Lancet* 1827; 12: 384.
3. Asenjo JA, Demetriades D, Hanpeter DE *et al*: Management of pancreatic injuries. *Curr Probl Surg* 1999; 36: 325-420.
4. Frey CF, Wardell JW, McMurtry AL: Injuries to the pancreas. En: Trede M, Carter DC (eds). *Surgery of*

- the Pancreas. New York: Churchill-Livingstone 1997; 609-33.
5. Moore EE, Cogbill TH, Malangoni MA *et al*: Organ injury scaling. II: Pancreas, Duodenum, Small Bowel, Colon, and Rectum. *J Trauma* 1990; 30: 1427-9.
  6. Farrell RJ, Krige JE, Bornman PC *et al*: Operative strategies in pancreatic trauma. *Br J Surg* 1996; 83: 934-7.
  7. Becker CD, Mentha G, Schmidlin F, Terrier F: Blunt abdominal trauma in adults: Role of CT in the diagnosis and management of visceral injuries. Part 2: Gastrointestinal Tract and Retroperitoneal Organs. *Eur Radiol* 1998; 8: 772-80.
  8. Lane MJ, Mindelzun RE, Jeffrey RB: Diagnosis of pancreatic injury after blunt abdominal trauma. *Semin Ultrasound CT MR* 1996; 17: 177-82.
  9. Ilahi O, Bochicchio GV, Scalea TM: Efficacy of computed tomography in the diagnosis of pancreatic injury in adult blunt trauma patients: a single-institutional study. *Am Surg* 2002; 68: 704-8.
  10. Kim HS, Lee DK, Kim IW *et al*: The role of endoscopic retrograde pancreatography in the treatment of traumatic pancreatic duct injury. *Gastrointest Endosc* 2001; 54: 49-55.
  11. Takishima T, Hirata M, Kataoka Y *et al*: Pancreatographic classification of pancreatic ductal injuries caused by blunt injury to the pancreas. *J Trauma* 2000; 48: 745-52.
  12. Sugiyama M, Atomi Y, Kuroda A *et al*: Endoscopic ultrasonography for diagnosing blunt pancreatic trauma. *Gastrointest Endosc* 1996; 44: 723-5.
  13. Fulcher AS, Turner MA, Yelon JA *et al*: Magnetic resonance cholangiopancreatography (MRCP) in the Assessment of pancreatic duct trauma and its sequelae: Preliminary findings. *J Trauma* 2000; 48: 1001-7.
  14. Vázquez JC, Coimbra R, Hoyt DB, Fortlage D: Management of penetrating pancreatic trauma: An 11-year experience of a level-1 trauma center. *Injury* 2001; 32: 753-9.
  15. Carboni GL, Rothlin MA, Trentz O: Management of pancreatic injuries. *Unfallchirurg* 1999; 102: 298-304.
  16. Bond SJ, Eichelberg MR, Gotschall CS *et al*: Nonoperative management of blunt hepatic and splenic injury in children. *Ann Surg* 1996; 223: 286-9.
  17. Berne CJ, Donovan AJ, White EJ, Yellin AE: Duodenal "Diverticulization" for duodenal and pancreatic injury. *Am J Surg* 1974; 127: 503-7.
  18. Buck JR, Sorensen VJ, Fath JJ *et al*: Severe pancreatoduodenal injuries: The effectiveness of pyloric exclusion with vagotomy. *Am Surg* 1992; 58: 557.
  19. Fahy BN, Frey CF, Ho HS, Beckett L, Bold RJ: Morbidity, mortality, and technical factors of distal pancreatectomy. *Am J Surg* 2002; 183: 237-41.
  20. Scott-Conner CE, Dawson DL: Technical considerations in distal pancreatectomy with splenic preservation. *Surg Gynecol Obstet* 1989; 168: 451-2.
  21. Icoz G, Tuncyurek P, Kilic M *et al*: Pancreaticoduodenectomy in the management of pancreatic and duodenal injuries. *Ulus Trauma Derg* 2002; 582-5.
  22. Nwariaku FE, Terracina A, Mileski WJ, Minei JP, Carrico CJ: Is octreotide beneficial following pancreatic injury? *Am J Surg* 1995; 170: 582-5.
  23. Patton JH Jr, Fabian TC: Complex pancreatic injuries. *Surg Clin North Am* 1996; 76: 783-95.
  24. Wisner DH, Wold RL, Frey CF: Diagnosis and treatment of pancreatic injuries. An Analysis of Management principles. *Arch Surg* 1990; 125: 1109-13.