

## CASOS CLÍNICOS

# Lipomas de colon, a propósito de 2 casos

Drs. GERARDO THONET, JOSEPH SETTON, MILTON GARCÍA, MAURIZIO RUSSI

Servicio de Cirugía, Hospital San José

### RESUMEN

Los lipomas del colon ocupan el tercer lugar en frecuencia de aparición de tumores benignos. Estos tumores están formados por tejido adiposo bien diferenciado con un estroma fibroso. La gran mayoría de estos lipomas es asintomático, algunos en raras ocasiones presentan complicaciones de urgencia. El fin de esta publicación es presentar dos casos de obstrucción de colon por lipoma.

PALABRAS CLAVES: *Colon, lipomas colónicos, obstrucción de colon*

### SUMMARY

Benign colonic lesions are infrequent and account for a low percentage of all colonic tumors. Among the benign tumors, lipomas are third in frequency. They are composed of mature adipose tissue with fibrous stroma. Most of them are asymptomatic but in rare instances they may present as surgical emergencies. We present 2 cases of colonic obstruction caused by lipomas.

KEY WORDS: *Large intestine, colonic lipomas, colon obstruction*

### INTRODUCCIÓN

Las lesiones benignas de colon son infrecuentes, y corresponden a un muy bajo porcentaje del total de tumores de colon. Los lipomas de colon ocupan el tercer lugar dentro de los tumores benignos de colon, siendo los primeros adenomas y tumores de músculo liso.<sup>1</sup> Los lipomas son tumores formados por tejido adiposo bien diferenciado, con un estroma fibroso de sostén. La mayoría de estos tumores son asintomáticos, aunque en ocasiones pueden producir complicaciones urgentes, como la obstrucción y la hemorragia.<sup>2-4</sup> Su diagnóstico es difícil y los signos y síntomas incluyen dolor abdominal, obstrucción, hemorragia digestiva baja, constipación, diarrea, o intususcepción.<sup>2-4</sup> Los casos presentados ilustran algunas características radiológicas y endoscópicas de los lipomas colónicos, así como signos y síntomas que cedieron al tratamiento quirúrgico.

### OBJETIVOS

La finalidad de la presentación es revisar el tema lipomas de colon a propósito de dos pacientes operados por el autor.

### CASOS CLÍNICOS

Se presentan 2 casos de lipomas de colon, diagnosticados en el Servicio de Cirugía General del Hospital San José de Santiago.

El primer paciente, varón de 47 años, presentó cuadro de oclusión intestinal incompleta que motivó a estudios de imagen que demostró tumor pedunculado que obstruía el lumen colónico. Es intervenido encontrando tumor móvil dentro del colon descendente y practicándose hemicolectomía izquierda con anastomosis primaria previa irrigación del colon intraoperatoria. Evoluciona con fístula anastomótica de bajo débito, que cierra con tratamiento conservador (Figura 1).

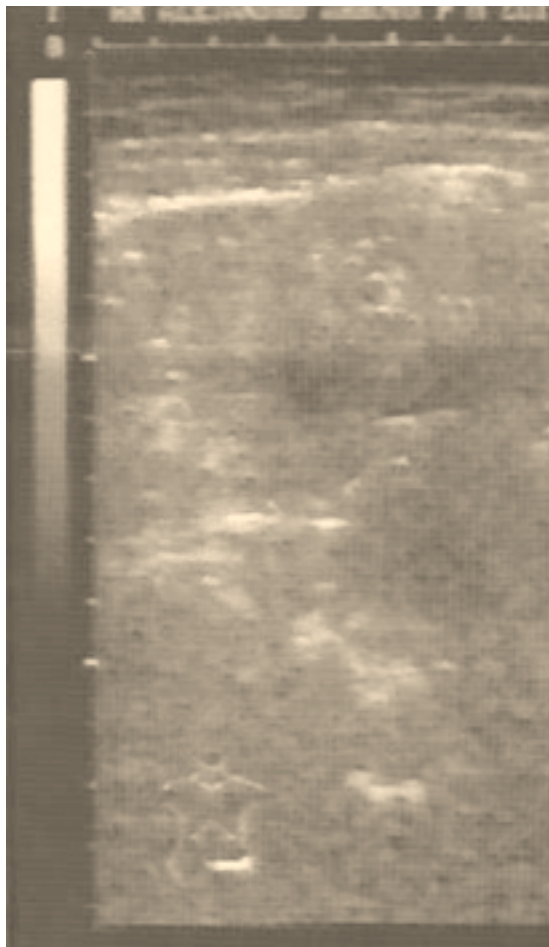


Figura 1. Ecografía abdominal. Demuestra lesión polipoida endoluminal.

En el otro enfermo, también varón, se presentó como un hallazgo casual, secundario a un dolor abdominal localizado en hemi-abdomen y flanco izquierdo (Figura 2). Colonoscopia demostró tumor pediculado del colon izquierdo. La biopsia no es

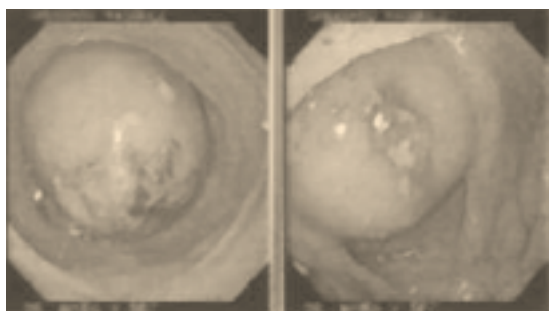


Figura 2. Colonoscopia visión del pólipo.

concluyente, pero sugiere tumor fibroadiposo submucoso. Se realiza sigmoidectomía por encontrarse la lesión descrita en la endoscopia en el tercio proximal del sigmoidees (Figuras 3 y 4).

### DISCUSIÓN

Dentro de los tumores del intestino delgado y colon se encuentran:<sup>1,4</sup>

#### *Pólipos no neoplásicos (benignos)*

- Hiperplásicos
- Hamartomatosos (juveniles, de Peutz-Jeghers)
- Inflamatorios
- Linfoides

#### *Lesiones epiteliales neoplásicas*

Benignas:

- Adenomas

Malignas

- Adenocarcinoma (70%)

- Carcinoide

- Carcinoma de la zona anal

#### *Lesiones del mesénquima*

Tumores estromales gastrointestinales.

Otras lesiones benignas

- Lipoma
- Neuroma
- Angioma
- Sarcoma de Kaposi

#### *Linfoma*

El lipoma de colon es una tumoración de localización submucosa y con máxima incidencia en ciego y colon ascendente, con escasa tendencia a la malignización.<sup>1,2,5</sup> Habitualmente son asintomáticos; el síntoma clínico más frecuente es el dolor abdominal, seguido de alteraciones en el hábito

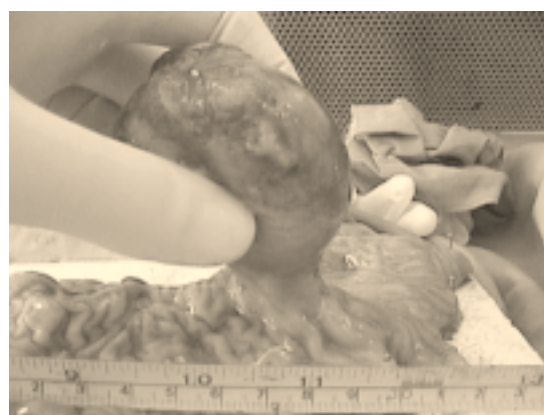


Figura 3. Muestra la pieza operatoria.

intestinal, rectorragias, obstrucción e intususcepción. Barrera y Bannura comunican dos casos de intususcepción de colon causada por lipoma del colon transverso. En nuestros casos no se produjo este fenómeno por estar ubicados en el colon descendente y unión del descendente con sigmoides, que es una zona más fija del colon.<sup>1-3</sup>

En la mayoría de los pacientes la colonoscopia y el enema opaco son pruebas diagnósticas concluyentes, pero en ocasiones es necesaria la utilización de técnicas más modernas como la ultrasonografía endoscópica y la TACT (tomografía computarizada combinada con aire).

Se admite de forma general que el tratamiento quirúrgico de estos tumores debe realizarse cuando sean sintomáticos ya sea en forma electiva o por obstrucción aguda o sangrado.<sup>6</sup> La extracción por vía endoscópica es indicada en aquellas personas que cumplen con los criterios de polipectomía endoscópica.<sup>7-9</sup>

#### CONCLUSIONES Y COMENTARIO

Los lipomas de colon, aunque son tumoraciones benignas y de baja incidencia, pueden plantear problemas para su diferenciación de procesos neoplásicos malignos y del resto de tumoraciones submucosas, necesitando a veces técnicas diagnósticas definitivas.

Su tratamiento debe ser individualizado, conociendo que su tendencia natural es la del crecimiento paulatino hasta alcanzar un tamaño en el que desencadenaría una urgencia quirúrgica, por lo que se puede defender su extirpación en los pacientes en la edad media de la vida y sin factores de riesgo quirúrgico.

#### BIBLIOGRAFÍA

1. Goligher JC: Cirugía de Ano Recto y Colon. 2ª ed. Barcelona: Salvat 1987.

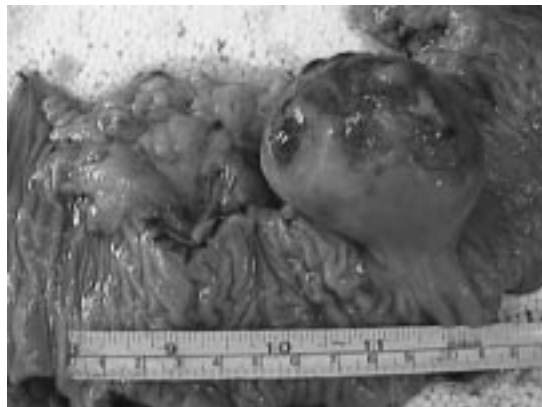


Figura 4. Muestra la pieza operatoria.

2. Barrera A, Bannura G: Lipoma de colon transverso como causa de intususcepción colónica. Rev Chil Cir 1998; 50: 669-73.
3. Zeebregts CJAM, Geraedts AAM, Blaawgeers JLG, Hoitsma HFW: Intussusception of the sigmoid colon because of an intramuscular lipoma. Dis Colon Rectum 1995; 38: 891-2.
4. Notaro JR, Masser PA: Annular colon lipoma: a case report and review of the literature. Surgery 1991; 110: 570-2.
5. Siegal A, Wintz M: Gastrointestinal lipomas and malignancy. J Surg Oncol 1991; 47: 170-4.
6. Rodríguez DI, Drehner DM, Beck DE, McCauley CE: Colonic lipoma as a source of massive hemorrhage. Report of a case. Dis Colon Rectum 1990; 33: 977-9.
7. Yu JP, Luo HS, Wang XZ: Endoscopic treatment of submucosal lesions of the gastrointestinal tract. Endoscopy 1992; 24: 190-3.
8. Pfeil SA, Weaver MG, Abdul-Karim FW, Yang P: Colonic lipomas: outcome of endoscopic removal. Gastrointest Endosc 1990; 36: 435-8.
9. Saclarides TJ, Ko ST, Airan M, Dillon C, Franklin J: Laparoscopic removal of a large colonic lipoma. Report of a case. Dis Colon Rectum 1991; 34: 1027-9.