

TRABAJOS CIENTÍFICOS

Biopsia del ganglio centinela axilar en cáncer de mama. ¿Estamos en condiciones de validar el método?

Drs. LYONEL GÓMEZ S, RICARDO SCHWARTZ J, RODRIGO IGLESIAS G, RODRIGO VÉLEZ F

Servicio de Cirugía del Hospital Militar de Santiago

RESUMEN

Se presentan los resultados de 59 pacientes con cáncer de mama en etapa *in situ*, I y II con axila clínicamente negativa, en las cuales se efectuó el procedimiento biopsia de ganglio centinela axilar (GC) entre febrero del 2000 y julio de 2002. El objetivo de este estudio es analizar la experiencia recogida con este grupo de pacientes enfatizando las fallas del método y estableciendo sus posibles causas, comparándolas con otras casuísticas, como forma de validación de este método de etapificación axilar. En 59 pacientes se intentó la biopsia de ganglio centinela axilar con la técnica de colorante isosulfan azul inyectado directamente en el sitio de la tumorectomía. En 4 pacientes se asoció linfocintigrafía con tecnecio 99-dextrán y uso de gammacámara intraoperatoria para el mapeo linfático y biopsia de ganglio (técnica mixta). En 7 de los 59 pacientes no se encontró ganglio teñido (11,9%). En los 57 casos de cáncer infiltrante se efectuó disección axilar estándar, sólo 14 tuvieron compromiso histológico por tumor (24,5%). En los 41 pacientes que el ganglio centinela fue histológicamente negativo en 2 se pesquisó compromiso tumoral en el resto de la axila (falso negativo). Se propone un protocolo para optimizar la técnica del mapeo linfático y biopsia de ganglio centinela axilar para reemplazar la disección axilar estándar en la etapificación del cáncer de mama.

PALABRAS CLAVES: **Cáncer de mama, ganglio centinela, mapeo linfático**

SUMMARY

We present the results of the axillary sentinel lymph node (SLN) biopsy procedure in 59 breast cancer patients at stage, I and II with clinically negative axillary lymph nodes. The procedures were performed between February 2000 and July 2002. We evaluate our results, emphasizing method failures and eventual causes, comparing them to other series as a way to validate this method. Axillary SLN biopsy was attempted in 59 patients using the isosulphan blue dye technique. The dye was injected directly at the lumpectomy site. Lymphoscintigraphy with Tc99-dextran was also done in 4 patients (mixed technique). No dyed lymph node was found in 7 patients (11.9%). The 57 patients with invasive breast cancer underwent standard axillary lymph node dissection. Of them, only 14 had lymph node metastases (24.5%). Of the 41 patients with histologically negative SLN, 2 had metastases in other axillary lymph nodes (false negative). We propose a protocol to optimize lymph node mapping and SLN biopsy in order to spare the patient from the standard axillary lymph dissection.

KEY WORDS: **Breast cancer, sentinel lymph node, lymph mapping**

INTRODUCCIÓN

La invasión tumoral de los ganglios axilares en cáncer de mama sigue siendo el principal factor pronóstico de la enfermedad en ausencia de enfermedad a distancia y determinante en los tratamientos adyuvantes.¹⁻³ Por esto, la disección axilar completa es parte del tratamiento quirúrgico del cáncer de mama en sus etapas iniciales (etapas I y II).⁴ Sin embargo, la morbilidad relacionada a este procedimiento como hematoma, seroma, infección, alteraciones de la sensibilidad local y de la movilidad del hombro, y principalmente el dolor crónico; unidos a su bajo rendimiento (70 a 80% de cánceres pequeños no se pesquisa enfermedad axilar), y al alto costo hacen que esta intervención sea altamente ineficiente.⁵⁻⁷

En esta perspectiva el desarrollo de la técnica de la biopsia del ganglio centinela descrita por Guliano^{8,9} para carcinoma mamario, capaz de predecir el estado de toda la cadena axilar ganglionar con la pesquisa de un solo ganglio específico, con muy baja morbilidad es altamente beneficiosa. La rápida aceptación de la técnica en los grandes centros mundiales y la publicación de series extensas,^{10,11} han permitido validar ampliamente esta técnica. Esto no ha ocurrido aún a nivel nacional por lo que nos propusimos comunicar el avance^{12,13} de nuestra experiencia.

MATERIAL Y MÉTODO

Entre febrero de 2000 y julio de 2002 se seleccionaron 59 pacientes con cáncer de mama cuya axila era clínicamente negativa. Las edades variaron entre 32 y 89 años con un promedio de 58. El diagnóstico histológico de cáncer se hizo con biopsia core en dos casos, biopsia radioquirúrgica en dos (Ca *in situ* extenso con microinvasión); en el resto la biopsia fue intraoperatoria por congelación. El 72% de los tumores se encontraban en cuadrantes externos. El estudio histopatológico de los ganglios axilares se realizó en forma diferida con técnica de cortes seriados y tinción de hematoxilina-eosina clásica. El ganglio centinela se procesó practicando cortes de 3 mm de grosor a la totalidad del ganglio y todos los cortes fueron incluidos en forma separada y teñidos también con H&E. En 15 pacientes considerados negativos para esta tinción se asoció tinción con inmunohistoquímica para citoqueratina con anticuerpos monoclonales Biogenex (Figura 1).¹⁴

En todas las pacientes que tuvieron un carcinoma infiltrante junto con intentar identificar el GC, se continuó con disección axilar de I y II nivel. En los dos casos de CDIS sólo se resecó el GC.

El mapeo linfático se efectuó con linfazurin al 1% inyectando 4 a 5 cc en la periferia del lecho de la tumorectomía reciente. En cuatro casos se usó técnica combinada con linfocintigrafía realizada con dextrán marcada con Tc99.

Se rotuló como un GC cuando éste se tiñó con azul o los vasos linfáticos teñidos confluían claramente a ese ganglio y cuando las cuentas radioactivas superaban significativamente al resto del paquete ganglionar y el campo quirúrgico reducía a nivel basal las cuentas isotópicas (< 10%), empleando el detector gamma intraoperatorio (Navigator, USSC).

Se consideró un GC histológicamente positivo cuando presentaba claros focos de infiltración tumoral con la tinción clásica de H&E. No fueron considerados positivos aquellos GC que presentaron positividad con IHQ para citoqueratina (micrometástasis) por la controversia actual que despierta el tema.^{15,16}

RESULTADOS

Ganglio centinela axilar se encontró en 52 de 59 pacientes (88,1% de éxito en encontrar un GC). En 3 de los 4 casos en que se efectuó el mapeo linfático con técnica mixta hubo concordancia; el cuarto caso marcó un ganglio de la cadena mamaria interna con linfocintigrafía y de un ganglio axilar con azul. La histopatología de este último fue negativa siendo el resto de la axila positiva y constituye uno de los falsos negativos.

Una de las 7 personas en las que no se identificó un GC, tenía 2 de 26 ganglios afectados por tumor. En 7 de las 11 pacientes en que se identificó GC histológicamente comprometido éste era único. En dos de 41 pacientes en que el CG biopsiado fue encontrado sin metástasis, el resto de la axila presentaba ganglios con tumor (Figura 1).

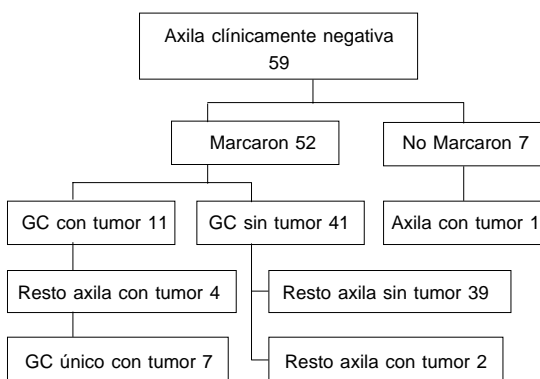


Figura 1. Tipos histológicos y distribución de los GC encontrados en 59 pacientes: CDIS: 2; Ca. infiltrante: 57.

De 57 cánceres infiltrantes con axila clínicamente negativa, 14 tuvieron compromiso histológico con tumor (24,5%).

De los GC biopsiados considerados negativos para metástasis (43) con tinción de H & E en 15 se practicó técnica de IHQ para citoqueratina encontrando 2 casos de micrometástasis (< 2 mm).

En la Tabla 1 se grafica la correlación diagnóstica estadística de la biopsia ganglio centinela y disección axilar completa.

DISCUSIÓN

La idea de reemplazar la disección axilar por una intervención más racional, disminuyendo costos y complicaciones ha sido expuesta en numerosas publicaciones.^{4,5,18,19} Sin embargo, este procedimiento requiere un aprendizaje de toda la cadena de atención.^{8,9,17}

La causa más frecuente de falla en nuestra serie (7 de 59) fue la falta de tinción del ganglio axilar después de utilizar el azul patente lo que impidió su identificación apropiada. Analizando posibles errores se puede establecer:

1. Dosis de azul insuficiente: la poca disponibilidad del fármaco obligó en algunos casos a usar dosis menores a las recomendadas (2 de siete fallas).

2. Uso de infiltración preoperatoria con anestésico local más vasoconstrictor. Utilizado por uno de los cirujanos en forma habitual en el sitio operatorio y antes de hacer la incisión es una posible causa en la falta de o retardo en la llegada del colorante al ganglio objetivo.

3. Localización del tumor. En lesiones de cuadrantes internos es posible que el colorante se dirija por completo a la cadena de mamaria interna. Por el contrario, lesiones ubicadas en el cuadrante súpero externo, inmediatamente vecinas a la axila ocasionalmente tampoco se tiñeron. En un caso en que por la ubicación del tumor se hizo una sola incisión común para la tumorectomía y la disección ganglionar, no marcó el GC.

Tabla 1

CORRELACIÓN HISTOLÓGICA ENTRE GANGLIO CENTINELA Y DISECCIÓN AXILAR

Histología	DAx (+)	DAx (-)	Total
GC (+)	11	0	11
GC (-)	2	39	41
Total	13	39	52

Sensibilidad: 82,1% (56,2-94,3%)

Especificidad: 98,8% (89,1-99,9)

Falsos negativos: 17,9%

VPP: 95,8% (69,9-99,6%)

VPN: 94% (82,6-98,1%)

4. Llamativo es que un caso en que se utilizó técnica mixta, la linfografía isotópica marcó el territorio de la mamaria interna y el azul un ganglio centinela que fue negativo en una axila posteriormente positiva en la disección completa, constituyendo uno de los falsos negativos.

De nuestra experiencia podemos sugerir que no parece planteable realizar biopsia de GC en:

1. Axila clínicamente positiva.
2. Lesiones multifocales.
3. Tumores de la cola de la mama.
4. Después de quimioterapia.
5. Cuando el primario mida clínicamente más de 4 cm.
6. Antecedente de cirugía mamaria previa.

Por el contrario, plantear el mapeo linfático y biopsia de GC en:

1. Axila clínicamente negativa.
2. Cáncer ductal *in situ* extenso (> 2,5 cm de diámetro) con microinvasión.
3. Cáncer de mama Etapa clínica I.
4. Cáncer de mama Etapa clínica II con primario de hasta 4 cm.

Seleccionado el paciente de acuerdo a los criterios anteriores se preferirá hacer:

– Mapeo linfático con linfocintigrafía y colorante azul patente para biopsia GC.

Tabla 2

CORRELACIÓN GANGLIO CENTINELA Y DISECCIÓN AXILAR

Estudio	n	GC %	Técnica	S %	E %	VPP %	VPN %	FN %
Giuliano	174	66	Tinción	88	100	100	94	12
Giuliano	107	93	Tinción	100	100	100	100	0
Gunther	145	71	Tinción	90	100	100	96	10
GOCCHI	140	90	Tinción	82	100	100	92	18
Hosmil	59	88	Tinción	82	99	96	94	18

– Estudio histológico con H&E estándar incluyendo toda la muestra del GC encontrado para decidir disección axilar posterior.

– Agregar técnica inmunohistoquímica al estudio del GC para pesquisa de micrometástasis y evaluar en un futuro próximo si éstas tienen valor pronóstico.

La comparación de esta pequeña serie de enfermos con otras casuísticas históricas^{8,9,11} para igual modalidad de procedimiento y otras serie nacional (estudio multicéntrico GOCCHI) reportada hace pocos meses nos permite ser moderadamente optimista sobre la validación del método. En la Tabla 2 se comparan esas series.

CONCLUSIONES

Si esta técnica se aplica en forma rigurosa en casos seleccionados se puede disminuir las disecciones axilares en un 60%, ya que 25 a 30% de las pacientes tendrá axila histológicamente comprometida y en 10% de los casos no se encontrará el GC lo que obligará a realizar la disección completa.

Creemos que por el alto porcentaje de falsos negativos (18%) no nos encontramos en condiciones de validar el procedimiento de biopsia de GC en forma definitiva; pero sí ofrecerlo a pacientes con cáncer en etapa precoz (*in situ* extenso con microinvasión, etapa I a, b y c).

Realizar en todos aquellos ganglios histológicamente negativos con H&E inmunohistoquímica como forma de mejorar la detección de micrometástasis.

Realizar la técnica de biopsia de GC idealmente en forma mixta (colorante-isotópica) como lo recomiendan las publicaciones extranjeras para mejorar la detección y disminuir los falsos negativos y así validar definitivamente el método.

BIBLIOGRAFÍA

1. National Institutes of Health consensus conference. Treatment of early stage of breast cancer. *Jama* 1991; 265: 391-5.
2. Fisher B, Ravdin RG, Asuman *et al*: Surgical adjuvant, chemotherapy in cancer of the breast: result of a decade of investigation. *Ann Surg* 1968; 168: 337-56.
3. Bonadonna G, Velagusa P, Moliterni A *et al*: Adjuvant chemotherapy cyclophosphamide, metotrexate and fluoruracil in node positive breast cancer: the result of twenty year follow-up. *New Engl J Med* 1995; 332: 901-6.
4. White RE, Vezeridis MP, Konstadoulakis M *et al*: Therapeutic options and results for the management of minimally invasive carcinoma of the breast: influence of axillary dissection for treatment of T1a and T1b lesions. *J Am Coll Surg* 1996; 183: 575-82.
5. Cabanes PA, Salomón RJ, Vilcoq JR *et al*: Value of axillary dissection in addition to lumpectomy and radiotherapy in early breast cancer. *Lancet* 1992; 339: 1245-8.
6. Leason D, Weintein M, Goldberg I *et al*: Edema of the arm as a function of the extent of a ilary surgery in patient with stage I-II carcinoma of the breast treated with primary radiotherapy. *Int J Radiat Oncol Biol Phys* 1986; 12: 1575-82.
7. Mustafa JA, Bland KI: Indications for axillary dissection in T1 breast cancer. *Ann Surg Oncol* 1986; 5: 4-8.
8. Guliano AE, Jones RC, Brennan M *et al*: Sentinel lymphadenectomy in breast cancer. *J Clin Oncol* 1997; 15: 2345-50.
9. Guliano AE, Kirgan D, Guenther JM: Lymphatic mapping and sentinel lymphadenectomy for breast cancer. *Ann Surg* 1994; 22: 391-401.
10. Veronesi U, Paganelli U, Galimberti V *et al*: Sentinel node biopsy to avoid axillary dissection in breast cancer with clinically negative nodes. *Lancet* 1997; 349: 186-7.
11. Albertini JJ, Liman GH, Cox C *et al*: Lymphatic mapping and sentinel node biopsy in the patient with breast cancer. *JAMA* 1996; 276: 18128-22.
12. Schwartz R, Iglesias R, Gómez L: Ganglio centinela en cáncer de mama infiltrante con axila clínicamente negativa. Comparación con disección axilar completa. *Rev Chil Cir* 2001; 53: 578-81.
13. Acevedo J: Biopsia del ganglio centinela como alternativa a la disección axilar en el cáncer de mama con axila clínicamente negativa. *Rev Méd Clínica Las Condes* 2000; 11: 125-33.
14. Iglesias R, Sandoval R, Schwartz R: Análisis histopatológico del ganglio centinela. Técnica y resultados. *Rev Chil Cir* 2002; 54: 380-3.
15. Trojani M, De Mascarel I, Bonichon F *et al*: Micrometastases to axillary lymph node from carcinoma of breast: detection by immunohistochemistry and prognostic significance. *Br J Cancer* 1987; 55: 303-6.
16. Rossen PP, Saigo Braun DW *et al*: Axillary micro and macrometastasis in breast cancer. *Ann Surg* 1981; 194: 585-91.
17. Krag DN, Ashikaga T, Harlow, Weaver DL: Development of sentinel node targeting technique in breast cancer patient. *Br J* 1998; 4: 67-74.
18. Cox C, Haddad F, Bass S *et al*: Lymphatic mapping in the treatment of breast cancer. *Oncology* 1998; 12: 1283-98.
19. Haigh P, Brennan M, Guliano A: 3rd ed. Florida: Ann Joint Can Conf Florida Universities, 1999.