

## TRABAJOS CIENTÍFICOS

# Análisis de la distribución de los componentes de membrana basal laminina, fibronectina y colágeno IV en vasos sanguíneos de patología mamaria benigna y maligna

Dr. JOSÉ SCHALPER P, Ints. KURT SCHALPER C, CAMILA PIÉRART Z, Dr. JORGE PIÉRART P

Escuela de Medicina, Universidad San Sebastián, Concepción, Chile

### RESUMEN

Dentro de la compleja y aún poco comprendida biología de la formación de neovasos en tumores malignos se ha establecido que uno de los puntos restrictivos del proceso sería la precoz destrucción y remodelación que sufre la membrana basal perivascular, la cual estaría mediada por la activación de metaloproteinasas de matriz extracelular. Las diferencias en la cantidad y potencia de los distintos mediadores podrían traer como resultado un cambio en los patrones normales de distribución, cantidad y calidad de los componentes de membranas basales perivasculares en tejidos afectados por neoplasias respecto de lo que existe en la mama normal o en patologías benignas. Se estudiaron 118 piezas histológicas de patología mamaria entre 1990-2000. Se realizaron inmunomarcaciones con anticuerpos primarios antilaminina, fibronectina y colágeno de tipo IV para estudiar membrana basal perivascular. La cantidad de componentes de membrana basal de los vasos sanguíneos aumentan cuando una patología mamaria pasa de ser localizada a invasora y también a medida que se va perdiendo el grado de diferenciación histológica de las mismas. Las características moleculares de las membranas basales vasculares son diferentes en el tejido correspondiente a carcinomas mamaros invasores respecto de lo observado en tejido normal o en patologías sin disrupción de la membrana basal.

PALABRAS CLAVES: **Membrana basal, vasos sanguíneos, cáncer de mama**

### SUMMARY

Despite the complex and even not very well understood biology of angiogenesis in malignant tumors, it has been settled down that one of restrictive points of the angiogenic cascade would be the early destruction and remodeling of the vascular basement membrane, which would be mediated by the activation of matrix metalloproteinase. The differences in the stimulus and signals power can determine differences in the normal patterns of distribution, quantity and quality of the vascular basement membrane components between normal breast tissue, benign and diverse malignant pathology. 118 histological samples of breast pathology among 1990-2000 were studied. They were all processed with primary antibodies against laminin, fibronectin and type IV Collagen. The level of basement membrane components in blood vessels increases when breast pathology evolve of insitu to invasive and also when it progressively lost its histological grade. The studied vascular basement membranes components reveal a different distribution pattern between invasive and non invasive carcinomas as well as with other localized pathologies.

KEY WORDS: **Basement membrane, blood vessels, breast neoplasm**

## INTRODUCCIÓN

Entre los cambios conceptuales importantes acaecidos como consecuencia del progreso en el conocimiento de la biología molecular del cáncer, uno de los más importantes es aquél referido al rol que juega la vascularización del tumor en el proceso de invasión y diseminación y, por lo tanto, en el pronóstico.<sup>1-3</sup> A mayor agresividad de la neoplasia, mayor será su tasa de crecimiento. La mayor masa tumoral condiciona que rápidamente la cantidad de oxígeno y nutrientes disponibles para sustentar tal masa y velocidad de proliferación sean superadas. Este desbalance trae como consecuencia la hipoxia de las células tumorales, lo que junto a la "inestabilidad genética" existente en las células tumorales mal diferenciadas, estimulan la síntesis y liberación de una gran cantidad de sustancias angiogénicas que provendrían tanto de mecanismos reparativos fisiopatológicos como de la codificación de ellas por genes tumorales mutados.<sup>4-8</sup>

La aparición final de neoangiogénesis se produciría como resultado de una alteración en el balance normal entre moléculas proangiogénicas y antiangiogénicas y se ha reportado que su comienzo tendría lugar cuando la masa tumoral haya alcanzado entre 1 y 2 mm<sup>3</sup> de volumen.<sup>9,10</sup>

Por definición, un factor angiogénico es una molécula que puede alterar en forma selectiva las células endoteliales y estructuras perivasculares asociadas. Se han identificado moléculas como las VEGF/VPF, factores de crecimiento fibroblásticos (FGF), angiopoyetina y otros como interleukina 8, los que serían capaces de inducir y moderar los procesos de angiogénesis, tanto en procesos fisiológicos como en neoplasias malignas.<sup>11-16</sup>

Dentro de la compleja y aún poco comprendida biología de la formación de neovasos en tumores malignos se ha establecido que uno de los puntos restrictivos del proceso sería la precoz destrucción y remodelación que sufre la membrana basal perivascular, la cual estaría mediada por la activación de metaloproteinasas de matriz extracelular (MMP), especialmente gelatinasa A y colagenasa intersticial.<sup>17-21</sup>

La principal diferencia existente en el desarrollo de angiogénesis entre procesos fisiológicos y procesos malignos es la magnitud y características de los estímulos desencadenantes, ya que al parecer los mediadores involucrados serían los mismos. Estas diferencias en la cantidad y potencia de los distintos mediadores podrían traer como resultado un cambio en los patrones normales de distribución, cantidad y calidad de los componentes de membranas basales perivasculares en tejidos afectos por neoplasias respecto de lo que existe en la mama normal o en patologías benignas.<sup>22-26</sup>

De igual modo, la cantidad de vasos y sus características en carcinomas poco agresivos podría tener cualidades y propiedades diferentes de aquellas que existen en cánceres de mal pronóstico.

Este estudio pretende analizar las características de los elementos vasculares presentes en cortes histológicos de tejido mamario normal, de patologías mamarias benignas y de diversos tipos y subtipos de cáncer de mama, con el fin de descubrir si existen diferencias en sus estructura, evidenciadas a través de la particular distribución de sus componentes de membrana basal.

## MATERIAL Y MÉTODO

### Selección de muestras

Fueron seleccionados en forma retrospectiva, al azar, un total de 118 piezas histológicas de casos de patología mamaria del archivo de patología mamaria del Hospital Las Higueras de Talcahuano, correspondientes a pacientes atendidas en el período 1990-2000. Los casos fueron identificados mediante una revisión del registro de informes de biopsia del Servicio de Anatomía Patológica, el cual cuenta con una descripción histopatológica completa así como una conclusión diagnóstica para cada caso.

La selección final arrojó una distribución que se presenta en la Tabla 1.

### Procesamiento de muestras

Se rescató las inclusiones en parafina archivadas en las que se realizó nuevos cortes de 5µ de espesor, los que fueron montados en portaobjetos silanizados y secados en estufa a 60 grados Celsius por 12 horas. Una vez que los cortes fueron desparafinados e hidratados se realizó tripsinización

**Tabla 1**  
**DISTRIBUCIÓN DE LOS CASOS SEGÚN**  
**RESULTADO DE LA HISTOLOGÍA**

<i>Tipo histológico</i>	<i>nº de casos</i>
Mama normal	10
Hiperplasia epitelial	24
Carcinoma intraductal ( <i>in situ</i> )	18
Carcinoma ductal infiltrante bien diferenciado	28
Carcinoma ductal infiltrante moderadamente diferenciado	26
Carcinoma ductal infiltrante poco diferenciado	12
Total	118

por 10 minutos a 37 grados Celsius. Posteriormente se bloqueó la actividad de la pseudoperoxidasa con solución de peróxido de hidrógeno ( $H_2O_2$ ) al 3%. Luego se realizó la incubación con los anticuerpos primarios anti laminina, fibronectina y colágeno de tipo IV por 60 minutos en los preparados.

Se usaron anticuerpos monoclonales anti-laminina humana de ratón clon 4C7 del isotipo IgG2a cod M0638 de Dako® USA, anticuerpos policlonales antifibronectina humana de conejo cod. A0245 de Dako® y anticuerpos monoclonales anticolágeno de tipo IV humano de ratón clon CIV22 isotipo IgG1 cod. M0785 de Dako®.

El revelado se realizó con un kit de revelado para inmunoperoxidasa (LSAB-2, Dako®) con la respectiva incubación en solución sustrato. Finalmente las muestras fueron deshidratadas y montadas en resina sintética.

#### Evaluación de preparados

La descripción microscópica de las marcaciones para cada tipo de muestra fue realizada por el mismo patólogo experto, en base a un protocolo de análisis (Tabla 2), bajo microscopia óptica.

Se evaluó la *cantidad de vasos* que resultaron con marcaciones positivas para cada componente, asignándoles valor 0 a la ausencia de vasos marcados y valor 3 cuando se observaron abundantes vasos marcados.

Adicionalmente se evaluó la *intensidad de la marcación*. Para evaluar este parámetro se definió una escala de 0 a 3, donde 0 correspondió a aquellos preparados donde no hubo marcación y 3 cuando la intensidad fue muy alta.

Con ambos parámetros se estableció un índice de marcación de cada uno de los componentes en la membrana basal vascular.

Adicionalmente, se intentó establecer un indicador del total de vasos marcados a través de la suma entre los puntajes obtenidos en los índices

Tabla 2

#### PROTOCOLO DE ANÁLISIS DE LAS MUESTRAS

Ausencia	Intensidad de la marcación		
	Poca	Moderada	Muy alta
0	1	2	3

Ausencia	Cantidad de vasos con marcación		
	Poca	Moderada	Muy alta
0	1	2	3

de marcación de laminina, fibronectina y colágeno IV.

#### RESULTADOS

En la Figura 1 se presenta el promedio del índice de marcación para Laminina en las muestras analizadas.

Se observa claramente que existe un comportamiento idéntico, en el índice de marcación para laminina en las muestras de tejido mamario normal, de procesos hiperplásicos benignos y de carcinoma *in situ*. En los carcinomas infiltrantes bien diferenciados se observa una caída a 1,39 en la marcación, la que se modifica escasamente en los tumores moderadamente diferenciados. Sin embargo, cuando el tumor alcanza el peor grado de diferenciación, la marcación para laminina supera largamente los valores que se presentan en tejido normal.

En la Figura 2 se presenta el promedio del índice de marcación para fibronectina en las muestras analizadas.

En las muestras correspondientes a tejidos con membrana basal intacta el índice de marcación de fibronectina permanece constante con promedio igual a 2. Luego, cuando el tumor se hace invasor, observamos un abrupto aumento en la marcación que llega a 3,92 en el carcinoma infiltrante bien

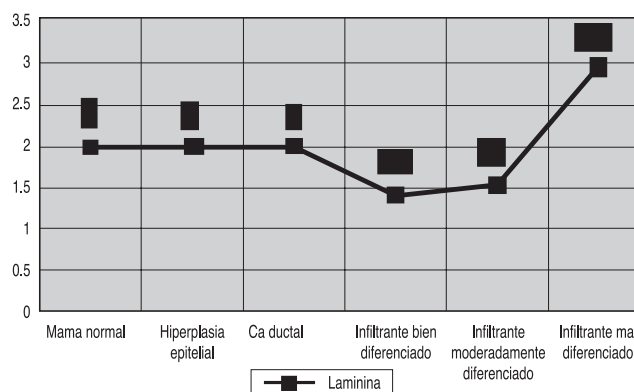


Figura 1. Inmunomarcación antilaminina por muestra.

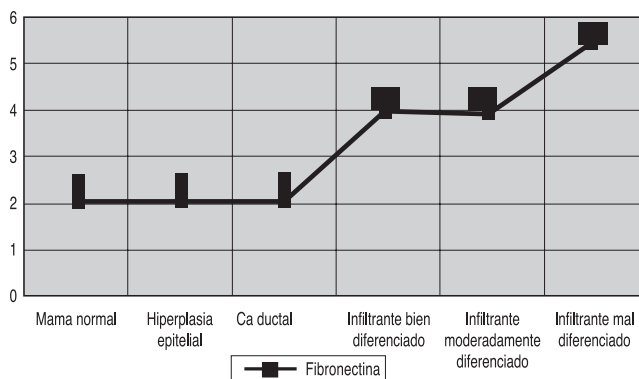


Figura 2. Inmunomarcación antifibronectina por muestra.

diferenciado. Cuando el tumor se hace moderadamente diferenciado la marcación para fibronectina se mantiene relativamente constante. Luego cuando el tumor llega al menor grado de diferenciación encontramos nuevamente un brusco aumento en la presencia de fibronectina llegando a alcanzar un valor promedio de 5,33.

En la Figura 3 se presenta el promedio del índice de marcación para colágeno IV en las muestras analizadas.

En cuanto a la marcación para colágeno IV observamos nuevamente que el promedio se mantiene en las muestras sin invasión de membranas basales, aunque esta vez el valor duplica los obtenidos para laminina y fibronectina alcanzando un promedio de 4, lo que indica una mayor presencia de colágeno de tipo IV en estas muestras.

Luego, cuando el tumor se vuelve invasor pero aún bien diferenciado observamos un discreto aumento en el índice de marcación que alcanza un promedio de 4,35 y que aumenta a 5,57 cuando el grado de diferenciación del tumor es moderado. Luego en el mal diferenciado observamos una caída importante del índice de marcación a 4,5 que se acerca al valor obtenido en las muestras preinvasoras y en las invasoras bien diferenciadas.

En la Figura 4 se presentan la suma de los promedios obtenidos en las marcaciones para los 3 componentes laminina, fibronectina y colágeno IV en cada uno de los tipos de tejidos a los cuales se les aplicaron las inmunomarcaciones.

El indicador propuesto, basado en la suma de los índices de marcación de cada uno de los componentes de membrana basal vascular estudiados pretende reflejar la cuantía de estructuras vasculares de neoformación en los tejidos analizados. Si aceptamos que los tejidos mamarios normales, así como los procesos proliferativos benignos y los carcinomas sin rotura de la membrana basal presentan un valor constante de componentes vasculares, podemos observar en la Figura 4 que, cuando el tumor se hace invasor, o sea rompe la membrana basal y comienza generar neovascularización que soporte su crecimiento, se observa un aumento en el indicador de marcación llegando a 9,67 y aumentando progresivamente a 10,92 en los de grado de diferenciación moderado y a 12,75 en el mal diferenciado. Esto parecería indicar que la cantidad de componentes de membrana basal de los vasos sanguíneos aumenta cuando una patología mamaria pasa de ser localizada a invasora y también a medida que se va perdiendo

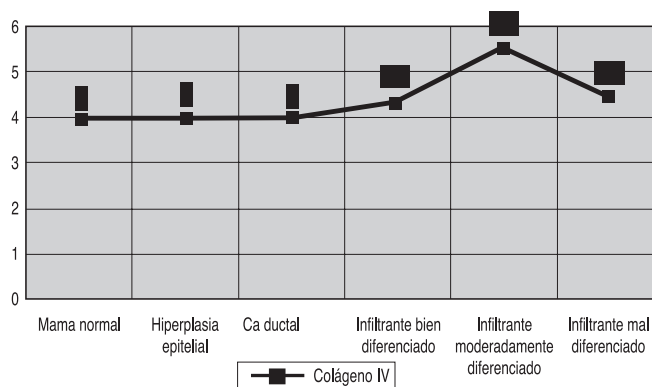


Figura 3. Inmunomarcación anticolágeno IV por muestra.

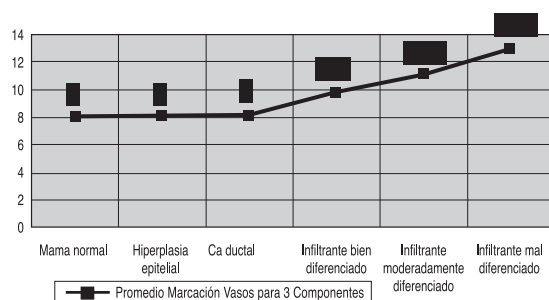


Figura 4. Inmunomarcación

el grado de diferenciación histológica de las mismas.

### DISCUSIÓN

En todos los tipos de muestras examinadas hubo positividad para los componentes de membrana basal estudiados, lo que indica que, sin ninguna duda, laminina, fibronectina y colágeno IV son constituyentes importantes de las membranas basales de los vasos sanguíneos tanto en tejido mamario normal, en patología benigna y en el cáncer.

La mayor positividad obtenida para colágeno IV en las muestras de mama normal y de lesiones preinvasoras indican que éste sería el principal componente de dichas membranas en condiciones normales.

Esta información se encuentra en relación al conocimiento actual y permite realizar asociaciones directas entre índices de marcación y cantidad de vasos en cada situación.

La existencia de patrones diferentes de marcación de laminina, fibronectina y colágeno IV en las muestras de carcinomas invasores parecería indicar la presencia de elementos vasculares estructuralmente diferentes en aquellas circunstancias, lo que probablemente corresponde a los vasos de neoformación.

Llama la atención que las variaciones en la inmunomarcación de colágeno IV son menos significativas que las de los restantes componentes y que las variaciones de laminina y fibronectina siguen un comportamiento diferente y, aparentemente, no relacionado con la biología tumoral, ya que era esperable encontrar que el aumento de la vascularización se tradujera siempre en un aumento de los componentes de membrana basal.

En este sentido la pérdida de diferenciación celular, patrón morfológico vinculado con la agresividad tumoral, una mayor tasa de crecimiento y un

peor pronóstico, se ha asociado a incremento de los patrones de neovascularización. En consecuencia, esperábamos encontrar una relación directa entre la pérdida de diferenciación celular y la existencia de membranas basales vasculares en las muestras correspondientes a carcinomas invasores. Esto parece quedar expresado cuando se considera como indicador de presencia de vasos la suma de todas las marcaciones. Sin embargo, es evidente que la presencia de los componentes individuales no es directamente aditiva, toda vez que las membranas basales vasculares contienen los tres elementos investigados. A no ser que en los vasos de neoformación pueda ocurrir el desarrollo de una membrana basal tan pobremente estructurada que contenga sólo algunos de los componentes moleculares.

Si nos basamos en los resultados obtenidos en las marcaciones de fibronectina, podríamos decir que la formación de membrana basal vascular aumenta a medida que el tumor se hace más agresivo y, por lo tanto, aceptar que esta proteína es la que muestra un comportamiento más acorde con lo esperado. Sin embargo, esto podría estar relacionado con evidencias que señalan que la producción de fibronectina en la mama está relacionada con la presencia de actividad proliferativa mediada por estrógenos<sup>27</sup> y no ser necesariamente un reflejo de que la membrana basal formada sea más abundante.

Ahora bien, la laminina es una familia de proteínas que está constituida por al menos tres tipos de cadenas, denominadas alfa, beta y gamma. Diversos estudios han demostrado que en condiciones patológicas la exposición de la laminina puede estar dada por la síntesis sólo de algunas cadenas, lo que genera membranas basales inadecuadamente constituidas desde el punto de vista estructural.

En suma, parece evidente que las características moleculares de las membranas basales vasculares son diferentes en el tejido correspondiente a carcinomas mamarios invasores respecto de lo observado en tejido normal o en patologías sin disrupción de la membrana basal. Las consecuencias biológicas de estas diferencias están por aclararse, ya que si bien las células neoplásicas en activa replicación requieren de neovascularización para que ocurra el desarrollo de nuevas colonias celulares, al mismo tiempo la existencia de metástasis evidencia que la relación entre las células neoplásicas y las membranas basales es anormal toda vez que las células pueden atravesarlas con cierta facilidad. Siempre se ha pensado que esto se debe a la capacidad celular de sintetizar proteasas capaces de romper la membrana basal, pero tal vez

también contribuye el que las membranas basales sean estructuralmente anómalas. Si se prueba que esto es así, las variaciones observadas en la presencia de fibronectina, laminina y colágeno IV podrían estar relacionadas con el pronóstico de la enfermedad.

### BIBLIOGRAFÍA

- Ponce ML, Nomizu M, Kleinman HK: An angiotensin laminin site and its antagonist bind through the alpha(v) beta 3 and alpha5beta1 integrins: FASEB J 2001; 15: 1389-97.
- Hagedorn HG, Nerlich AG: Microvessel density and endothelial basement membrane composition in laryngeal squamous cell carcinomas. Acta Otolaryngol 2000; 120: 891-8.
- Fidler IJ, Ellis LM: The implications of angiotensin to the biology and therapy of cancer metastasis. Cell 1994; 79: 185.
- Hanahan D, Folkman J: Patterns and emerging mechanisms of the angiogenic switch during tumorigenesis. Cell 1996; 86: 353.
- Pichiule P, LaManna JC: Angiopoietin-2 and rat brain capillary remodeling during adaptation and deadaptation to prolonged mild hypoxia. J Appl Physiol 2002; 93: 1131-9.
- Zhong H, Majeesh N, Willard M, Simons J: Nuclear expression of hypoxia-inducible factor 1alpha protein is heterogenous in human malignant cells under normoxic conditions. Cancer Lett 2002; 181: 233.
- Wang JH, Wu QD, Bouchier-Hayes D, Redmond HP: Hypoxia upregulates Bcl-2 expression and suppresses interferon-gamma induced antiangiogenic activity in human tumor derived endothelial cells. Cancer 2002; 94: 2745-55.
- Rapisarda A, Uranchimeg B, Scudiero DA *et al*: Identification of small molecule inhibitors of hypoxia-inducible factor 1 transcriptional activation pathway. Cancer Res 2002; 62: 4316-24.
- Senger DR, Galli SJ, Dvorak AM *et al*: Tumor cells secrete a vascular permeability factor that promotes accumulation of ascites fluid. Science 1983; 219: 983.
- Auerbach W, Auerbach R: Angiogenesis inhibition: a review. Pharmacol Ther 1994; 63: 265.
- Kim BS, Chen J, Weinstein T, Noiri E, Goligorsky MS: VEGF expression in hypoxia and hyperglycemia: reciprocal effect on branching angiogenesis in epithelial-endothelial cultures. J Am Soc Nephrol 2002; 13: 2027-36.
- Corpechot C, Barby V, Wendum D *et al*: Hypoxia-induced VEGF and collagen I expressions are associated with angiogenesis and fibrogenesis in experimental cirrhosis. Hepatology 2002; 35: 1010-21.
- Xu Y, Yu Q: Angiopoietin-1, unlike angiopoietin-2, is incorporated into the extracellular matrix via its linker peptide region. J Biol Chem 2001; 276: 34990-8.
- Jang YC, Arumugam S, Ferguson M, Gibran NS, Isik FF: Changes in matrix composition during the growth and regression of human hemangiomas. J Surg Res 1998; 80: 9-15.
- Weibrauch D, Zimmermann R, Arras M, Schaper J: Expression of extracellular matrix proteins and the role of fibroblast and macrophages in repair processes in ischemic porcine myocardium. Cell Mol Biol Res 1994; 40: 105-16.
- Fidler IJ, Ellis LM: The implications of angiogenesis to the biology and therapy of cancer metastasis. Cell 1994; 79: 185.
- Folkman J: Angiogenesis in cancer, vascular, rheumatoid and other disease. Nature Med 1995; 1: 27.
- Wojtowicz-Praga SM, Dickson RB, Hawkins MJ: Matrix metalloproteinase inhibitors. Invest New Drugs 1997; 15: 61-75.
- Ribatti D, Nico B, Vacca A, Iurlaro M, Roncali L: Temporal expression of the matrix metalloproteinase MMP-2 correlates with fibronectin immunoreactivity during the development of the vascular system in the chick embryo choriallantoic membrane. J Anat 1999; 195: 39-44.
- Chen CC, Chen N, Lau LF: The angiogenic factors Cyr61 and connective tissue growth factor induce adhesive signaling in primary human skin fibroblasts. J Biol Chem 2001; 276: 10443-52.
- Giannopoulou E, Katsoris P, Hatziaepostolou M *et al*: X-rays modulate extracellular matrix in vivo. Int J Cancer 2001; 94: 690-8.
- Gorczyca W, Holm, Nesland JM: Laminin production and fibronectin immunoreactivity in breast carcinomas. Anticancer Res 1992; 13: 851-8.
- Bal de Kier Joffe E, Puricelli L, Mariotto R, Eijan: Fibronectin and laminin expression in breast cancer and lymph node metastases. Buenos Aires: Medicine 1988; 48: 499-505.
- Charpin C, Lissitzky JC, Jacquemier J *et al*: Immunohistochemical detection of laminin in 98 human breast carcinomas: a light and electron microscopic study. Hum Pathol 1986; 17: 355-65.
- Ambros R, Trost R: Immunohistochemical localization of metallothionin in human breast cancer. Anticancer Res 1999; 19: 2133-9.
- Tsurusaki T, Kanda S, Sakai H *et al*: Vascular endothelial growth factor-C expression in human prostatic carcinoma and its relationship to lymph node metastasis. Br J Cancer 1999; 80: 309.
- Woodward TL, Mienaltowski AS, Modi RR, Bennett JM, Haslam SZ: Fibronectin and the alpha (5) beta (1) integrin are under development and ovarian steroid regulation in the normal mouse mammary gland. Endocrinology 2001; 142: 3214-22.