

## CASOS CLÍNICOS

# Tumor desmoide de la pared abdominal y enfermedad de Crohn

Drs. GUILLERMO BANNURA C, ALEJANDRO BARRERA E, DANIEL SOTO C,  
PAULINA PEÑALOZA M, Als. ANDRÉS HUIDOBRO G, MARCELO FONSECA C

Servicio y Departamento de Cirugía y Anatomía Patológica, Hospital Clínico San Borja Arriarán.  
Campus Centro, Facultad de Medicina, Universidad de Chile

### RESUMEN

Se presenta el caso clínico de un paciente varón de 57 años portador de una enfermedad de Crohn de varios años de evolución, tratado con múltiples esquemas de corticoterapia, pentasa e inmunosupresores. El paciente ingresa a nuestro Servicio con un cuadro abdominal de curso agresivo que requiere manejo intensivo y nutrición parenteral. A los 5 días se interviene de urgencia por una obstrucción intestinal, constatándose varias perforaciones de íleon y de ciego con fístulas y abscesos múltiples. Se efectúa una resección de la región ileocecal con anastomosis ileocólica terminal funcional con suturas mecánicas con evolución satisfactoria. A los 12 meses presenta un aumento de volumen en relación con la cicatriz media infraumbilical de crecimiento rápido con ulceración y sangrado, cuya biopsia incisional sugiere un tumor desmoide. La tomografía axial computada no logró establecer la relación exacta con las vísceras abdominales y se interviene en forma electiva con el diagnóstico de fibromatosis mesentérica. Se extirpa un tumor gigante de 20 cm de diámetro que compromete exclusivamente la pared abdominal, la cual logra cerrarse en forma primaria sin empleo de prótesis, debido a la presencia de una fístula enterocutánea concomitante que se trata con liberación y enterorrafia. La evolución postoperatoria fue sin incidentes y luego de 12 meses de seguimiento no hay evidencias de recidiva local. Aunque la enfermedad de Crohn se asocia con tumores de variado origen histológico y particularmente con sarcomas de partes blandas, la coexistencia con la fibromatosis mesentérica es excepcional y no hemos encontrado ninguna publicación de esta enfermedad inflamatoria asociada con un tumor desmoide de la pared abdominal. Se concluye que no es posible establecer una relación causal entre ambas entidades

PALABRAS CLAVES: **Enfermedad de Crohn, tumor desmoide pared abdominal**

### SUMMARY

We report the case of a 57 year-old male with long-standing Crohn's Disease treated with different medical therapies. The patient was admitted to our service with abdominal symptoms that required intensive management and parenteral nutrition. He underwent emergency surgery 5 days after admission, with a diagnosis of intestinal obstruction. Multiple perforations of ileon and cecum with fistulae and abscesses were found. An ileo-cecal resection with functional end-to-end ileocolic anastomosis was done. Mechanical sutures were used and the postoperative course was uneventful. Twelve months later, he presented a rapidly growing mass in relation to the surgical scar. An incisional biopsy was consistent with a desmoid tumor. A CT scan did not establish the exact relationship between the mass and the abdominal organs and he underwent elective surgery with the diagnosis of mesenteric fibromatosis. A 20 cm tumor involving only the abdominal wall was resected. Closure of the abdomen was done primarily without prosthesis. The

debridement and enterorrhaphy treated a coexistent enterocutaneous fistula. The postoperative course was uneventful and he has no evidence of local recurrence 12 months afterwards. Even though Crohn's Disease is associated to different tumors, specially soft tissue sarcomas, the association with mesenteric fibromatosis is exceptional and we have not found other case reports in the literature. In conclusion, it is not possible to establish a causal relationship between both entities.

KEY WORDS: *Crohn's disease, desmoid tumor*

### INTRODUCCIÓN

Actualmente se acepta que el riesgo de desarrollar un cáncer colorrectal en los pacientes con una enfermedad de Crohn extensa es similar a los portadores de una colitis ulcerosa de larga evolución con un riesgo estimado del 8%.<sup>1,2</sup> Esta predisposición de las enfermedades inflamatorias intestinales a presentar en su evolución una neoplasia afecta no sólo al tracto digestivo sino que compromete otras áreas con tumores de variado origen histológico.<sup>3</sup> La enfermedad de Crohn también se ha relacionado con tumores de tejido blandos como el sarcoma<sup>4</sup> y particularmente con la fibromatosis mesentérica, originada en el mesenterio correspondiente al intestino delgado afectado por la enfermedad.<sup>4-6</sup> La fibromatosis mesentérica se considera la forma más rara de tumor desmoide y generalmente afecta los pacientes portadores de una poliposis adenomatosa familiar (PAF) y el síndrome de Gardner en el 10% de los casos.<sup>2,7</sup> Los tumores desmoides de la pared abdominal son raros y no hemos encontrado en la literatura consultada alguna relación entre esta condición y la enfermedad de Crohn. El motivo de esta presentación es dar a conocer un caso clínico de un tumor desmoide gigante de la pared abdominal en un paciente portador de una enfermedad de Crohn de curso agresivo y discutir la eventual relación o asociación entre ambas entidades.

### CASO CLÍNICO

Paciente varón de 52 años portador de una enfermedad de Crohn de 7 años de evolución tratado médicamente con varios regímenes de sulfasalacina o mesalazina oral, prednisona, antibióticos y en un corto período con ciclosporina. En buenas condiciones generales hasta julio de 1999 en que presenta diarrea intermitente, fiebre, baja de peso y compromiso del estado general progresivo con masa palpable en fosa ilíaca derecha (FID). En diciembre de 1999 se drena una colección purulenta en FID en el Servicio de Urgencia que evoluciona posteriormente con una fístula intestinal de bajo débito (200 ml diarios). Ingresa a nuestro Servicio en octubre de 2000 por cuadro febril con dolor,

distensión abdominal y fístula de escaso débito. La tomografía axial computada (TAC) demostró un engrosamiento de la pared intestinal sin colecciones. Luego de 1 semana de estabilización metabólica y apoyo con nutrición parenteral total se interviene por cuadro de obstrucción intestinal y cuadro séptico intraabdominal. A través de una laparotomía media se evidencia una peritonitis localizada con un plastrón en FID más una colección de pus de 500 ml en la región suprahepática que se drena. El plastrón está constituido por asas de íleon terminal fistulizadas entre sí y a través de la pared abdominal más una pequeña perforación del colon ascendente. Se efectúa una colectomía derecha con una evolución postoperatoria tórpida por complicaciones médicas derivadas del cuadro séptico: neumopatía con derrame pleural, insuficiencia renal, síndrome febril e íleo prolongado. Presenta, además, una infección leve a moderada de herida operatoria con cultivo positivo a *E. coli* multisensible, siendo dado de alta a los 30 días con la herida operatoria cicatrizada y un peso de 48 kg.

En los controles posteriores se constata una rápida recuperación del estado general, subiendo 15 kg en 7 meses aunque no recibe tratamiento específico para la enfermedad de base por razones económicas. A los 9 meses de la intervención se aprecia salida de gases por el orificio de contraabertura del drenaje en FID con escasa secreción purulenta con un estudio radiológico contrastado que no logró demostrar una fístula enterocutánea. A los 12 meses de la intervención se evidencia un aumento de volumen progresivo en relación a la cicatriz de la laparotomía media infraumbilical de crecimiento rápido y de consistencia blanda. La TAC mostró una colección líquida cuya punción fue negativa, motivo por el cual se realizó una biopsia incisional que fue informada como reacción fibroblástica secundaria compatible con un tumor desmoide. En el curso de las 3 semanas siguientes el tumor abdominal creció en forma descontrolada alcanzando un diámetro de 20 cm bien delimitado, con erosión de la piel y sangrado fácil (Figura 1). La TAC reveló un tumor de grandes dimensiones que compromete la pared abdominal, sin precisar su relación con los órganos intraabdominales (Figura

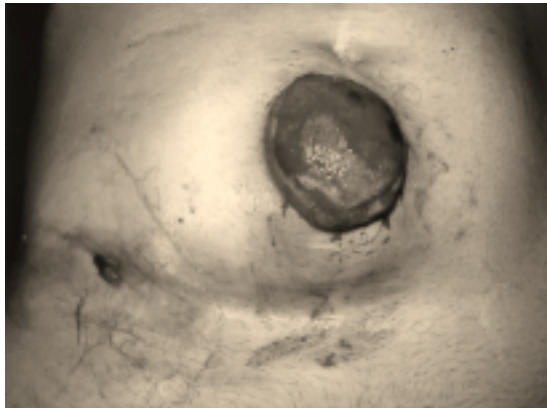


Figura 1. Tumor gigante de la pared abdominal, ulcerado, en relación a cicatriz operatoria. Fístula lateral en la contraabertura de un drenaje.

2). En el examen de ingreso se aprecia una fístula enterocutánea de escaso débito en FID y un aumento de volumen alternante en la zona lumbar y glútea derecha, que fue informada en la TAC como proceso inflamatorio de partes blandas (Figura 3). Se interviene con diagnóstico de fibromatosis mesentérica (tumor desmoide) a través de una laparotomía media con colgajo amplio, comprobándose que no existe compromiso intraabdominal. Se extirpa un tumor de la pared abdominal con bordes macroscópicos libres que pesa 1.200 g (Figura 4). Se logra un cierre primario satisfactorio de la pared abdominal mediante colgajos dermograsos amplios e incisiones de descarga en la pared abdominal anterolateral. En la laparotomía se aprecia dos segmentos de yeyuno a 25 y 70 cm del ángulo de Trietz adheridos a la pared abdominal posterior y fistulizados a través de un trayecto oblicuo que desemboca en la FID lo que se demuestra con azul de metileno. Se realiza liberación y enterorrafia.

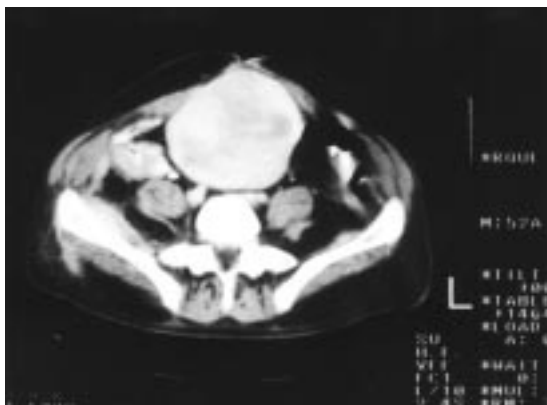


Figura 2. TAC abdominal: tumor pared abdominal de 13 x 10 x 8 cm.

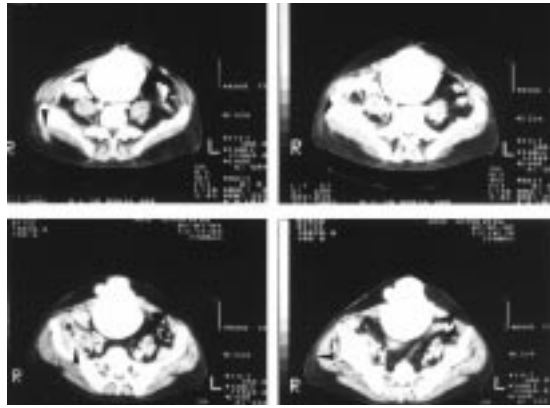


Figura 3. TAC abdominal: Proceso inflamatorio retroperitoneal que compromete músculo psoas iliaco y cuadrado lumbar derechos, que se extiende a la región glútea derecha (cabeza de flecha).

Alta a los 10 días de la intervención sin complicaciones. El informe macroscópico de la pieza reseca describe una formación nodular ovoide de 17 x 13 x 11 cm de superficie abollonada, rodeada parcialmente por tejido adiposo y muscular estriado (Figura 5). En la superficie, losanjo cutáneo de 12 x 7 cm con nódulo central violáceo ulcerado de 4 cm de eje mayor. Al corte, tejido blanquecino nacarado fasciculado de consistencia firme, de crecimiento expansivo a 2 y 1,5 cm de los bordes quirúrgicos laterales. El examen histológico revela "proliferación fusocelular de tipo fibroblástico, con celularidad leve a moderada, sin pleomorfismo, atipia ni mitosis (Figuras 6, 7 y 8). La lesión es transmural e infiltrativa en pared abdominal y compromete la piel, la que está ulcerada, el tejido celular subcutáneo, el músculo estriado y el tejido fibroadiposo preperitoneal. Diagnóstico: fibromatosis de pared abdominal (Tumor desmoide) transmural con compromiso de piel, tejido subcutáneo, músculo estria-

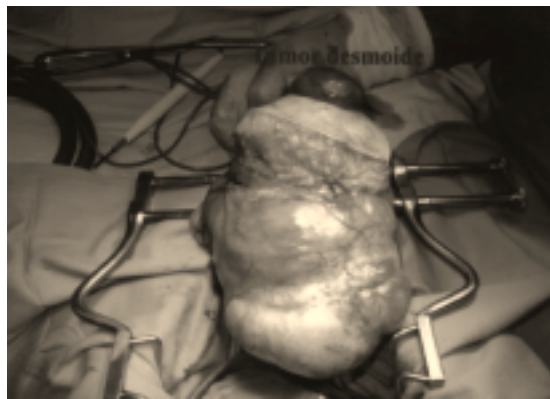

Figura 4. Tumor desmoide gigante: pieza operatoria fresca.

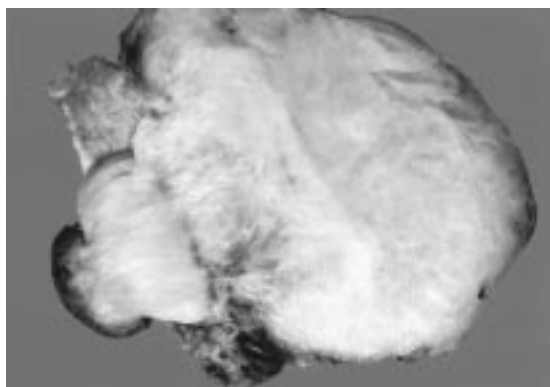


Figura 5. Pieza operatoria fijada: superficie de corte.

do y tejido fibroadiposo preperitoneal. Bordes quirúrgicos negativos". En controles posteriores se mantienen en buenas condiciones generales y locales. No se aprecia recidiva del tumor abdominal ni hernia incisional a los 12 meses de seguimiento.

### DISCUSIÓN

El tumor desmoide representa aproximadamente el 0,03% de las neoplasias y el 3% de los tumores de partes blandas.<sup>7-9</sup> Se caracteriza por ser una proliferación de fibroblastos y miofibroblastos de crecimiento local infiltrativo pero sin tendencia a dar metástasis, motivo por el cual algunos autores la han clasificado como un fibrosarcoma de bajo grado.<sup>8</sup> A nivel celular, es llamativa la ausencia de los fenómenos histopatológicos nucleares y citoplasmáticos propios de una neoplasia maligna y la carencia de potencial metastásico.<sup>7,9</sup> Por otra parte, estudios moleculares han confirmado que estas lesiones son proliferaciones clonales, por lo




Figura 6. Microfotografía: Proliferación fusocelular homogénea, sin atipia, mitosis, necrosis ni hemorragia. H&E x 200.




Figura 7. Microfotografía: Proliferación fusocelular fibroblástica, monomorfa, sin atipia. H&E x 400.

que la mayoría de los autores las consideran neoplasias y no producto de una reacción inflamatoria intensa.<sup>10</sup>

Las localizaciones más frecuentes de los tumores desmoides son las extremidades (comúnmente cerca de la raíz del muslo o del brazo), la pared abdominal (más frecuente en mujeres durante y después del embarazo) y el mesenterio del intestino delgado o del colon (generalmente asociado a PAF).<sup>8,11</sup> En una extensa revisión de los tumores del músculo y de la aponeurosis del recto anterior en un período de 22 años se destaca el tumor desmoide como el más común en esta localización y 11 de los 18 casos estaban asociados a una PAF.<sup>12</sup> El resto se había desarrollado en relación con una cicatriz de una laparotomía, de una fascitis crónica o luego de un embarazo.

El comportamiento biológico de los tumores desmoides y, particularmente de la fibromatosis mesentérica en pacientes portadores de una PAF, es poco predecible y puede variar desde la regresión




Figura 8. Microfotografía: proliferación fibroblástica que infiltra músculo estriado de la pared abdominal. Tricómico de Maelsson x 40.

espontánea hasta el crecimiento muy rápido.<sup>7,11</sup> Entre los factores etiopatogénicos implicados en la génesis de los tumores desmoides se ha señalado los estrógenos (y los anticonceptivos orales), el trauma local, la cirugía previa y los tratamientos radiantes. En el caso que se presenta, el tumor desmoide creció en forma descontrolada en relación a la cicatriz de una laparotomía media en el curso de una reactivación de la enfermedad de Crohn. Aparte de la cirugía previa, podría sugerirse como un factor etiológico o facilitador, la fístula intestinal que presenta el paciente desde los 9 meses de la intervención original.

Debido al comportamiento local agresivo de los tumores desmoides, la recidiva es muy alta y afecta en promedio a un tercio de los pacientes.<sup>7,11</sup> Entre los factores pronósticos de recidiva se ha destacado los márgenes quirúrgicos histológicamente positivos, el número de recidivas, el tamaño del tumor primario (mayor o menor de 8 cm), la localización, la edad y el género.<sup>7-12</sup> Sin embargo, esto es altamente controversial, lo que se explica por el tamaño y la heterogeneidad de las series publicadas. Curiosamente, la presencia de bordes quirúrgicos positivos en una serie aparece como un factor protector de la recidiva.<sup>8</sup>

La cirugía permanece como el tratamiento de elección de los tumores desmoides, aunque esto es discutido por algunos autores que plantean la radioterapia como esquema terapéutico de primera línea.<sup>13</sup> En una revisión de 22 series que analiza un total de 780 pacientes, se concluye que la cirugía seguida de radioterapia es el tratamiento más efectivo para reducir la recidiva.<sup>14</sup> Para otros autores, el tratamiento radiante es perentorio en los casos con bordes quirúrgicos positivos o en lesiones irresecables.<sup>15</sup> En el caso que se comenta, plantear un tratamiento radiante en la pared abdominal luego de cirugía podría agregar a la enfermedad de Crohn una enteritis actínica de curso impredecible.

Entre los tratamientos alternativos se ha planteado la hormonoterapia, lo que se basa en la mayor frecuencia de este tumor en la pared abdominal de mujeres embarazadas o en el puerperio y la anecdótica regresión espontánea de algunos casos luego de la ooforectomía efectuada por otros motivos. Los antiinflamatorios no esteroideos, agentes quimioterápicos como la dextrorubicina y el metotrexato también se han ensayado en pequeñas series con resultados muy contradictorios.<sup>8</sup>

En resumen, se presenta un caso de tumor desmoide de la pared abdominal (fibromatosis musculoso-aponeurótica) voluminoso en un paciente portador de una enfermedad de Crohn de curso agresivo. Aunque se han comunicado algunos ca-

sos excepcionales de fibromatosis mesentérica en pacientes con enfermedad de Crohn,<sup>4-6</sup> no hemos encontrado ningún caso de tumor desmoide de la pared abdominal asociada a esta enfermedad inflamatoria intestinal. Se concluye que se trataría de una coincidencia de dos patologías sin una relación etiopatogénica entre ellas, más allá de la presencia de una cicatriz en la pared abdominal producto de complicaciones quirúrgicas de la enfermedad inflamatoria de base. A pesar del tamaño de la lesión se logró una resección completa con bordes quirúrgicos negativos, sin recidiva hasta el seguimiento actual. En casos de tumores más voluminosos que destruyen la pared abdominal anterior es necesario recurrir a procedimientos reconstructivos con o sin rotación de colgajos miocutáneos.<sup>16</sup>

## BIBLIOGRAFÍA

- Gillen CD, Walmsley RS, Prior P, Andrews HA, Allan RN: Ulcerative colitis and Crohn's disease: a comparison of the colorectal cancer risk in extensive colitis. *Gut* 1994; 35: 1590-2.
- Thompson-Fawcett MW, Mortensen NJMc: Crohn's disease. In: Phillips RKS: *Colorectal surgery*. London: WB Saunders 1998; 179-215.
- Pfeiffel F, Stiglbauer W, Despich D, Oberhuber G, Randerer M, Scheithauer W: Coincidence of Crohn's disease and a high-risk GIST of the terminal ileum. *Digestion* 1999; 60: 363-6.
- Israel KJ, Nissenblatt MJ: Association of inflammatory bowel disease with indolent soft-tissue sarcomas: report of two cases and review of literature. *J Surg Oncol* 1986; 32: 125-30.
- DiGiacomo JC, Lazenby AJ, Salloum LJ: Mesenteric fibromatosis associated with Crohn's disease. *Am J Gastroenterol* 1994; 89: 1103-5.
- Slater G, Greenstein AJ: Mesenteric fibromatosis in Crohn's disease. *J Clin Gastroenterol* 1996; 22: 147-9.
- Middleton SB, Phillips RKS: Surgery for large intraabdominal desmoid tumors. *Dis Colon Rectum* 2000; 43: 1759-63.
- Lewis JJ, Boland PJ, Leung DH, Woodruff JM, Brennan MF: The enigma of desmoid tumors. *Ann Surg* 1999; 229: 866-73.
- Smith AJ, Lewis JJ, Merchant NB *et al*: Surgical management of intraabdominal desmoid tumors. *Br J Surg* 2000; 87: 608-13.
- Alman BA, Pajerski ME, Díaz-Cano S, Corboy K, Wolfe HJ: Aggressive fibromatosis (desmoid tumor) is a monoclonal disorder. *Diagn Mol Pathol* 1997; 6: 98-101.
- Church JM: Desmoid tumors in patients with familial adenomatous polyposis. *Sem Colon Rectal Surg* 1995; 6: 29-32.
- Lambroza A, Tighe MK, DeCosse JJ, Dannenberg AJ: Disorders of the rectus abdominis muscle and

- sheath: a 22 year-experience. *Am J Gastroenterol* 1995; 90: 1313-7.
13. Goy BW, Lee SP, Eilber F *et al*: The role of adjuvant radiotherapy in the treatment of resectable desmoid tumors. *Int J Radiat Oncol Biol Phys* 1997; 39: 383-9.
  14. Nuyttens JJ, Rust PF, Thomas CR Jr, Turrisi AT: Surgery versus radiation therapy for patients with aggressive fibromatosis or desmoid tumors. *Cancer* 2000; 88: 1517-23.
  15. Ballo MT, Zagars GK, Pollack A, Pisters PWT, Pollock RA: Desmoid tumor: prognostic factor and outcome after surgery, radiation therapy or combined surgery and radiation therapy. *J Clin Oncol* 1999; 17: 158-67.
  16. Shestak KC, Edington JD, Johnson RR: The separation of anatomic components technique for the reconstruction of massive midline wall defects: anatomy, surgical technique, applications and limitations revisited. *Plast Reconstr Surg* 2000; 105: 731-8.