

TRABAJOS CIENTÍFICOS

Utilidad de la endosonografía rectal en la etapificación preoperatoria del cáncer de recto

Drs. FRANCISCO LÓPEZ K, GEORGE PINEDO M, ALEJANDRO ZÁRATE,
RODOLFO AVENDAÑO y GONZALO SOTO D

Departamento de Cirugía Digestiva, Hospital Clínico Pontificia Universidad Católica de Chile

RESUMEN

Dado que la quimiorradioterapia neoadyuvante ha ido cobrando fuerza como tratamiento inicial en los pacientes con cáncer de recto, cada vez se hace más necesario contar con un examen que permita realizar una precisa selección de pacientes para esta terapia. Dentro de los estudios preoperatorios, la endosonografía anorrectal (ER), ha ido ganando un lugar cada vez más importante. El objetivo de este trabajo es analizar la efectividad de la endosonografía anorrectal en la evaluación preoperatoria de los pacientes con cáncer de recto. Se registran en forma prospectiva las ER realizadas entre diciembre de 1999 y agosto del 2002. En este período se realiza un total de 417 ER. El examen fue realizado en forma ambulatoria sin requerimiento de sedación. No hubo morbilidad debido al procedimiento. Se informó una neoplasia primaria del recto en 137 pacientes. De ellos, 60 fueron tratados en el Hospital de la Universidad Católica (43,8%). Veinte y dos (36,6%) no recibieron quimio ni radioterapia preoperatoria. De acuerdo al informe de la endosonografía fueron considerados etapa I el 27% de los pacientes, etapa II el 23% y etapa III el 50%. Al comparar la ER con el informe de anatomía patológica observamos una concordancia del 82% para la profundidad del compromiso de la pared rectal (valor predictivo positivo: 94,7% y valor predictivo negativo 86%) y una concordancia del 63% para la presencia de adenopatías perirrectales (valor predictivo positivo 70% y valor predictivo negativo 63%). El ER es un buen examen de etapificación preoperatoria en cáncer de recto y permite seleccionar pacientes para terapia neoadyuvante.

PALABRAS CLAVES: *Endosonografía rectal, cáncer rectal, quimioterapia y radioterapia*

SUMMARY

Background: Since chemotherapy and radiotherapy has become an important initial treatment in rectal cancer patients, it has become very important to rely on an exam that permits us to select patients for adjuvant therapy. If we consider preoperative images, endorectal ultrasound (ERU) seems to be an important part of the evaluation. The objective of this paper is to analyze the accuracy of the ERU evaluation in patients with rectal cancer in our hospital. Material and Method: We registered prospectively ERU performed between December 1999 and August 2002 at our hospital. Results: During this period 417 patients underwent ERU. The exam was performed on an outpatient basis without sedation. There was no morbidity due to the procedure. Rectal neoplasia was informed in 137 patients. Of these, only 60 were treated in our hospital (43,8%). Twenty two (36%) did not receive chemo or radiotherapy preoperatively. These are the patients included in our study. ERU classified 27% of patients in Stage 1, 23% in stage 2 and 50% in stage 3. The concordance of ERU and pathology was 82% regarding depth of invasion (positive

predictive value (PPV): 93% and a negative predictive value (NPV) 71% and a concordance of 63% for the presence of perirectal lymphnodes (PPV of 70% and NPV of 63%). ERU is a good exam for staging rectal cancer preoperatively and it permits a better selection of patients who require adjuvant therapy.

KEY WORDS: **Endorectal ultrasound, rectal cancer, chemotherapy and radiotherapy**

INTRODUCCIÓN

El cáncer colorrectal (CC) es la tercera causa en frecuencia de enfermedad neoplásica en los Estados Unidos y da cuenta de alrededor del 10% de todas las muertes por cáncer en ese país. Aproximadamente 135.000 nuevos casos de CC fueron diagnosticados en EE.UU. en 2001, de éstos aproximadamente 37.000 fueron de recto, cuya mortalidad fue de 8.600 personas en el 2001.¹ En Chile, lamentablemente no existe un registro nacional de tumores por lo que sólo disponemos de datos de mortalidad. En forma indirecta evaluando los egresos hospitalarios podemos suponer que la incidencia de esta enfermedad podría estar aumentando en nuestro país.²

Desde el punto de vista pronóstico, la sobrevida de este cáncer se relaciona directamente con su estadio, siendo los predictores más importantes la invasión del tumor en la pared del recto y el compromiso metastásico de los ganglios. Una característica de este tumor es la alta y variable tasa de recidiva local cuyos principales factores predisponentes son la etapa del tumor, la localización y la experiencia del equipo quirúrgico.³ Una vez que se desarrolla la recidiva local el pronóstico es muy ominoso y la calidad de vida es muy mala.⁴ Con la finalidad de disminuir la recidiva local, se han propuesto múltiples esquemas neoadyuvantes, que incluyen quimio y radioterapia en pacientes seleccionados.^{5,9}

Para lograr una correcta selección de pacientes para esta terapia, o para ofrecer al paciente un tratamiento menos radical (resección local) y así evitar operaciones más complejas como resección abdominoperineal o anterior baja se han empleado diversos estudios diagnósticos preoperatorios (examen digital rectal, tomografía axial computada de pelvis, endosonografía anorrectal y resonancia nuclear magnética).

En la última década, la endosonografía anorrectal (ER), ha ido ganando mayor importancia dentro de la etapificación preoperatoria. Desde el punto de vista de su efectividad es similar a la resonancia magnética y superior a la tomografía computada.^{10,11} Los valores de concordancia para la invasión tumoral de la pared rectal (T) varían entre 69 y 94%, en tanto que para el compromiso

linfonodal (N) fluctúan entre 64% y 86%, según reporte de diversas series.¹¹⁻¹⁵ Su principal ventaja es su costo y facilidad de realización. En Chile fue introducida a fines de la década anterior¹⁶ y aún no se dispone de estudios nacionales que evalúen su efectividad como método de etapificación preoperatoria.

El objetivo de este trabajo es analizar la efectividad de la endosonografía anorrectal en la evaluación preoperatoria de los pacientes con cáncer de recto.

MATERIAL Y MÉTODO

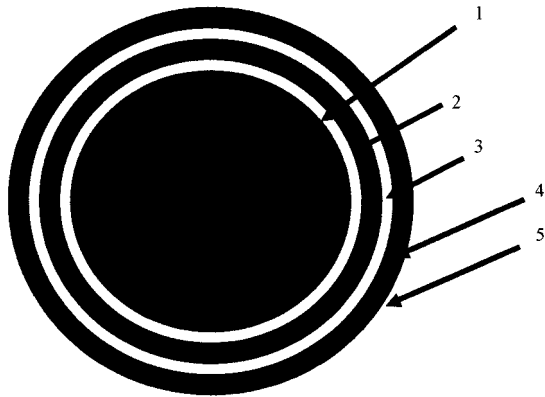
Se registraron en forma prospectiva todas las ER realizadas entre diciembre de 1999 y agosto del 2002 en el Hospital Clínico de la Universidad Católica. Los exámenes fueron realizados en forma ambulatoria y sin necesidad de sedación del paciente. Los resultados del examen fueron ingresados a una base de datos computacional en forma prospectiva.

Previo al procedimiento, se realizó una rectoscopia rígida para evaluar la limpieza del recto y además para medir la distancia entre el borde inferior del tumor y el margen anal, lo cual permite clasificar la lesión según tercios de la siguiente forma: inferior (0-7 cm), medio (8-11) y superior (12-15). La ER se realizó con un equipo endosonográfico Bruel & Kjaer provisto de un brazo rígido 1850, con un transductor de 7 MHz que gira en 360°. En cada imagen obtenida se apreció la interfase entre el balón y la mucosa, la mucosa, la submucosa, la muscular propia y el tejido perirrectal (Figuras 1, 2 y 3). En los tumores del tercio inferior se detalló la relación del tumor con los órganos vecinos (próstata y vagina). En el informe se utilizó la clasificación endosonográfica TNM.

Las piezas quirúrgicas fueron enviadas a examen anatomopatológico para obtener el estadio pTNM. Los linfonodos perirrectales fueron clasificados como positivos pN(+), o negativos pN(-).

Análisis estadístico

La evaluación de la efectividad de la ER pre cirugía se realizó mediante dos tipos de análisis. El primero correspondió al grado de concordancia



- 1 Hiperecogénica Interfase entre balón y mucosa
- 2 Hipoecogénica Mucosa y *muscularis* de la mucosa
- 3 Hiperecogénica Submucosa
- 4 Hipoecogénica Muscular propia (MP)
- 5 Hiperecogénica Interfase entre MP y tejido perirrectal o serosa

Figura 1. Esquema de pared rectal visto endosonográficamente.

entre el informe ER y aquel de la AP, respecto al uT vs pT y uN vs pN de cada paciente. Dado lo reducido de la serie sumado al hecho que la decisión de la neoadyuvancia se realiza fundamentalmente en las lesiones localmente avanzadas (uT3, uT4 y/o N+), se decidió evaluar la efectividad de la endosonografía en detectar estos eventos. De este modo fueron considerados como verdaderos positivos los tumores informados como uT3, uT4 y que

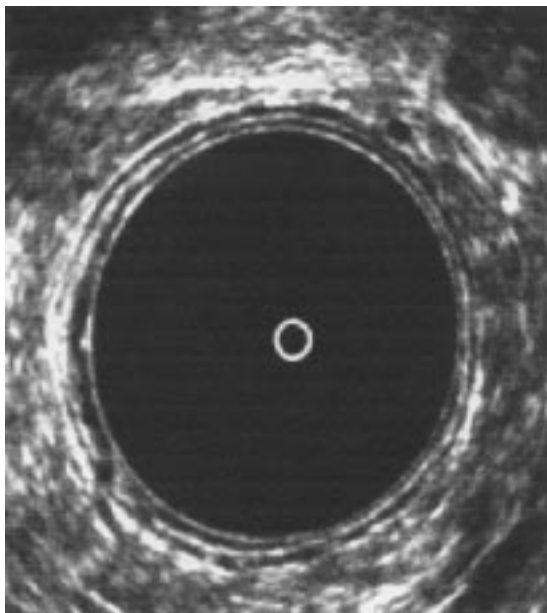


Figura 2. Foto de endosonografía en la cual se identifican las tres capas hiperecogénicas y las dos hipoecogénicas.

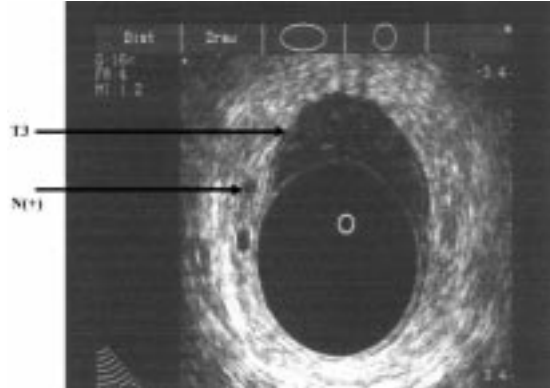


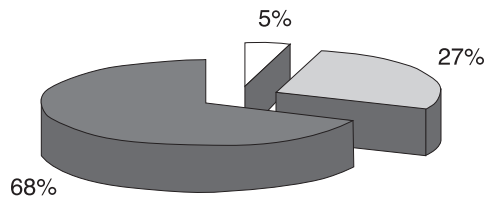
Figura 3. Cáncer de recto T3/N(+)

fueron confirmados como tales en la anatomía patológica. Verdaderos negativos fueron aquellos tumores informados como uT1-uT2 y que fueron confirmados como tales en la anatomía patológica. Con respecto al compromiso o no de linfonodos perirrectales (uN- y uN+), se consideró verdadero positivo a la confirmación de metástasis ganglionar en la anatomía patológica.

Fueron excluidos de este trabajo los pacientes que recibieron tratamiento neoadyuvante, ya que la radioterapia preoperatoria produce trastornos a nivel de la pared rectal que dificulta la interpretación y su correlación con la anatomía patológica.^{12,14,15,17,18}

RESULTADOS

En este período se realizó un total de 417 ER. De ellas 137 fueron diagnosticados como neoplasia rectal primaria. De estos pacientes 60 fueron operados en nuestra institución pero sólo 22 no recibieron quimio ni radioterapia preoperatorio y son quienes constituyen esta serie. La edad promedio fue de 65 años (37-88), 14 mujeres y 8 hombres. De los pacientes con lesión primaria, 15 fueron de tercio inferior (68%), 6 del tercio medio (27%), y uno del tercio superior (5%) (Figura 4). La distribución se-



□ Tercio superior ■ Tercio inferior ▒ Tercio medio

Figura 4. Localización del tumor en tercios

gún etapas (evaluado por endosonografía) es la siguiente: Etapa 1: 23% (5 ptes.), Etapa 2: 54% (12 ptes.), Etapa 3: 23% (5 ptes.) (Figura 5). En la estimación de la invasión de la pared (T) con endosonografía hubo una concordancia de 82% (18 ptes.). El VPP y VPN de la ER para detectar lesiones localmente avanzadas (uT3, uT4) fue 93% y 71% respectivamente. Con respecto a las metástasis ganglionares existió una concordancia de 63% (14 ptes.), con un VPP y VPN de 70% y 63% respectivamente.

DISCUSIÓN

El tratamiento del cáncer de recto continúa siendo un desafío para el cirujano, ya que muchas decisiones deben ser tomadas sin contar con la evaluación definitiva del tumor (pieza operatoria). Las alternativas terapéuticas son tan variadas como someter a un paciente a tratamiento radiante seguido de cirugía vs cirugía inmediata o, por otro lado, decidir el dejar a un paciente con una colostomía definitiva vs la preservación de su aparato esfinteriano. La evaluación pretratamiento del cáncer rectal dista de ser perfecta, sin embargo, creemos que es esencial a la hora de decidir el mejor tratamiento. La endosonografía rectal constituye un examen importante para determinar la invasión de la pared rectal y su compromiso linfonodal. En nuestro Hospital, este examen se realiza de rutina en todos los pacientes con cáncer de recto del tercio medio e inferior.

Nuestro protocolo de neoadyuvancia es concordante con otros centros internacionales localizando esta terapia en los pacientes con tumores etapa II y III del tercio medio e inferior del recto.^{18,19} Si el tumor se encuentra muy bajo y la alternativa terapéutica es la resección abdominoperineal, nuestro planteamiento es realizar una resección

local transanal con intención curativa si la evaluación por ER muestra una lesión uT1 o el paciente es de alto riesgo quirúrgico.

La principal limitación de este trabajo es el reducido número de pacientes, ya que de acuerdo al protocolo la mayor parte de los pacientes son incluidos en el protocolo de neoadyuvancia. Las modificaciones de la radioterapia se expresan tanto en la pared del recto (edema, fibrosis) como en los ganglios (*downstaging*) por lo que es preferible mantener este criterio de exclusión para realizar un análisis más acucioso.^{12,17}

La concordancia de la invasión en la pared de 82% y en los linfonodos de 63% encontrado en este trabajo son similares a la mayoría de los trabajos en la literatura.¹¹⁻¹⁵ La capacidad de diagnosticar invasión de pared T3-T4 tiene un VPP de 93%. Esto es de gran importancia ya que serán éstos los pacientes que irán a terapia neoadyuvante previo a la cirugía. Además, el VPP de diagnosticar en forma correcta adenopatías peritumorales de 70% que constituye el otro grupo de pacientes que irán a tratamiento neoadyuvante. Estos resultados son evidentemente superiores a los de la tomografía computada de pelvis cuya concordancia es de 65% para la invasión en la pared, y cuya sensibilidad y especificidad para el compromiso ganglionar son de 56% y 57% respectivamente.^{10, 20} De acuerdo a publicaciones internacionales, la efectividad de la ER sería comparable con la de la resonancia en la cual se obtienen cifras de concordancia de 81% para la invasión del tumor en la pared, y cifras de sensibilidad y especificidad de 78% y 42% para las metástasis ganglionares, respectivamente.^{10,20} Sin embargo, la principal ventaja de la ER es su menor costo y facilidad de ejecución que puede ser realizada por el mismo cirujano coloproctólogo.

Hay por lo menos otras dos ventajas de la ER que deben ser mencionadas, la primera tiene relación con la evaluación de tumores pequeños que serían candidatos a resección local (uT1 y uT2) en los cuales la ER tendría un mayor rendimiento que la resonancia.²⁰ La otra ventaja es en la evaluación de la anatomía del canal anal especialmente cuando el cirujano está pensando en preservar el esfínter anal. La evaluación precisa del margen distal y el posible compromiso del esfínter anal será mejor evaluado por quien realizará la operación; además, permite evaluar la integridad del aparato esfinteriano, especialmente en el caso de mujeres multiparas.

CONCLUSIÓN

La ER es un examen de buen rendimiento en la etapificación preoperatoria de los pacientes con

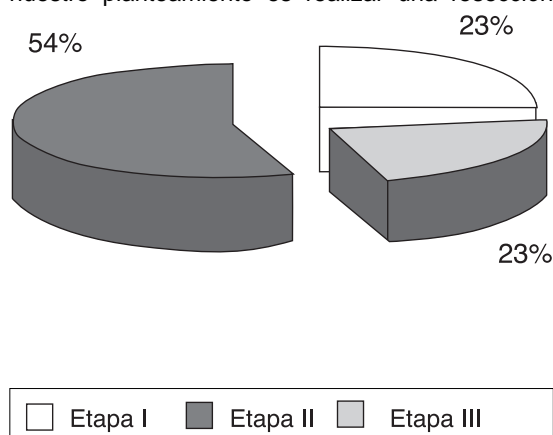


Figura 5. Etapificación.

cáncer de recto y de este modo permitiría una adecuada selección para terapia neoadyuvante y/o tratamientos menos radicales.

BIBLIOGRAFÍA

1. Medina E, Csendes A: El cáncer de colon y recto en Chile: características epidemiológicas. *Rev Med Chile* 1989; 117: 707-13.
2. Bosman FT: Prognostic value of pathological characteristics of colorectal cancer. *Eur J Cancer* 1995; 31A(7/8): 1216-21.
3. López-Kostner F, Fazio VW, Vignali A *et al*: Locally Recurrent Rectal Cancer. *Dis. Colon Rectum* 2001; 44(2): 173-8.
4. Kapiteijn E, Marijnen C, Nagtegaal I *et al*: Preoperative radiotherapy combined with total mesorectal excision for resectable rectal cancer. *NEJM* 2001; 345: 638-46.
5. Wolmark N, Wieand H, Hyams D *et al*: Randomized trial of postoperative adjuvant chemotherapy with or without radiotherapy for carcinoma of the rectum: National Surgical Adjuvant Breast and Bowel Project Protocol R- 02. *J Natl Cancer Inst* 2000; 92: 388-96.
6. Dahlberg M, Glimelius B, Graf W, Pahlman L: Preoperative irradiation affects functional results after surgery for rectal cancer: results from a randomized study. *Dis Colon Rectum* 1998; 41: 543-51.
7. Frykholm G, Glimelius B, Pahlman L: Preoperative or postoperative irradiation in adenocarcinoma of the rectum: final treatment results of a randomized trial and an evaluation of late secondary effects. *Dis Colon Rectum* 1993; 36: 564- 73.
8. Trial SRC: Improved survival with preoperative radiotherapy in resectable rectal cancer. *N Eng J Med* 1997; 336: 980-7.
9. Stoker J, Rociu E, Wiersma G, Lameris S. Imaging in anorectal disease. *Br J Surg* 2000; 87: 10-27.
10. Garcia-Aguilar J, Pollack J, Lee S *et al*: Accuracy of endorectal ultrasonography in preoperative staging of rectal tumors. *Dis Colon Rectum* 2002; 45: 10-5.
11. Fleshman J, Myerson R, Fry R, Kodner I: Accuracy of transrectal ultrasound in predicting pathological stage of rectal cancer before and after preoperative radiation therapy. *Dis Colon Rectum* 1992; 35: 823-9.
12. Kumar A, Howard Scholefield J. Endosonography of the canal anal and rectum. *World J Surg* 2000; 24: 208-15.
13. Napoleón B, Pujol B, Berger P *et al*: Accuracy of endosonography in the staging of rectal cancer treated by radiotherapy. *Br J Surg* 1991; 78: 785-8.
14. Williamson P, Hellinger M, Larach S, Ferrara A. Endorectal ultrasound of T3 and T4 rectal cancers after preoperative chemoradiation. *Dis Colon Rectum* 1996; 39: 45-9.
15. Mege M, Ponce de Luca R, Villaman J *et al*: Rol de la endosonografía en el cáncer rectal. *Rev Chil Cir* 2000; 52: 393-6.
16. Gavioli M, Bagni A, Piccagli I *et al*: Usefulness of endorectal ultrasound after preoperative radiotherapy in rectal cancer. *Dis Colon Rectum* 2000; 43: 1075-83.
17. Kahn H, Alexander A, Rakinic J *et al*: Preoperative staging of irradiated rectal cancers using digital rectal examination, computed tomography, endorectal ultrasound, and magnetic resonance imaging does not accurately predict T0, N0 pathology. *Dis Colon Rectum* 1997; 40: 140-4.
18. Lavery I, López KF, Pelley R, Fine R: Treatment of colon and rectal cancer. *Surg Clin North Am* 2000; 80: 535-69.
19. Kim N, Kim M, Yun S *et al*: Comparative of transrectal ultrasonography, pelvic computerised tomography, and magnetic resonance imaging in preoperative staging of rectal cancer. *Dis Colon Rectum* 1999; 42: 770-5.