

## CASO CLÍNICO

# Aneurisma verdadero de arteria humeral en lactante

Drs. CARLOS FREDES S, JUAN BOMBIN F, JAIME FERNÁNDEZ V, MAURICIO BRONFMAN A,  
ALVARO ORREGO D, JAIME CONTRERAS T

Equipo de Cirugía Vasculat, Servicio de Cirugía, Hospital Valparaíso,  
Departamento de Cirugía Universidad de Valparaíso

### RESUMEN

Los aneurismas arteriales son de muy baja frecuencia en la población infantil. Su principal ubicación es en la aorta torácica y abdominal. Aquellos en posición no aórtica son una rareza. Se presenta el caso de una lactante de 14 meses que se presentó con una masa braquial izquierda indolora y pulsátil cuyo estudio con Ecodoppler color demostró un aneurisma fusiforme de la arteria humeral. Se realizó su extirpación quirúrgica y la reconstitución del eje humeral con la interposición de safena interna invertida. Tiene un seguimiento de 6 meses con evidencia de normalidad en el crecimiento y circulación de la extremidad.

PALABRAS CLAVES: *Aneurisma verdadero, niños, arteria humeral*

### SUMMARY

Arterial aneurysms are rare in children. Its main location is the thoracic and abdominal aorta; non-aortic aneurysms are exceptional. We report the case of a 14 month-old infant who presented with a pulsatile, painless left brachial mass, which was diagnosed as a fusiform aneurysm of the brachial artery by color Doppler ultrasonography. Surgical resection and reconstruction with inverted internal saphenous vein bypass was done. At 6 months follow up the infant is growing normally with adequate circulation in the extremity.

KEY WORDS: *True aneurysm, pediatric population, brachial artery*

### INTRODUCCIÓN

Los aneurismas arteriales en la niñez son de muy baja frecuencia, hasta el año 1991 sólo se habían descrito 188.<sup>1,2</sup> En ese años se publica un trabajo<sup>2</sup> en que se realiza una clasificación clínica-patológica de esta entidad con una orientación terapéutica. De ésta se concluye que existen 8 grupos de causas asociadas a la presencia de aneurismas en la niñez (Tabla 1).

De este análisis se desprende que los aneurismas en la población infantil son causados por una variedad de desórdenes patológicos. La ubica-

ción más frecuente corresponde a la aorta torácica o abdominal. Los aneurismas aórticos torácicos están generalmente relacionados con alteraciones congénitas como: estenosis valvular aórtica, coartación aórtica, alteraciones del seno de Valsalva y síndrome de Marfán. Los aneurismas aórticos abdominales son congénitos o micóticos en su origen y asociados a: síndrome de E. Danlos, esclerosis tuberosa, cateterización de arteria umbilical.<sup>3-6</sup>

Los aneurismas no aórticos son extremadamente raros en los niños y se asocian con: neurofibromatosis, enfermedad de Kawasaki, periarteritis nodosa, arteritis de células gigantes.<sup>7-10,12,13</sup>

Los síntomas dependientes del aneurisma propiamente tal pueden no existir o presentarse como masa pulsátil con frémito, dolor local, hematemesis, dolor isquémico.<sup>14-20</sup>

El diagnóstico se fundamenta en la clínica apoyada por exámenes complementarios tales como el Ecodoppler, angiografía, tomografía axial computarizada, angiorresonancia nuclear magnética.

### CASO CLÍNICO

Se trata de un lactante de sexo femenino de 14 meses de edad, que es llevada por su madre al Servicio de Urgencia Infantil por el hallazgo de una masa pulsátil en la cara medial del tercio medio del brazo izquierdo. La anamnesis permitió determinar que dicho hallazgo tenía una evolución de 5 meses, con crecimiento progresivo e indoloro. No existía historia personal ni familiar de aneurismas y/o afecciones congénitas cardiovasculares. El embarazo y el parto fueron normales. No existía el antecedente de trauma o realización de técnicas invasivas vasculares. El examen físico evidenció sólo como hallazgo patológico la presencia de una masa pulsátil, de 2 cm de diámetro, con frémito que desaparece al comprimir arteria humeral proximal, en la cara medial del tercio medio del brazo izquierdo (Figura 1).

Se descartaron malformaciones congénitas, enfermedades del tejido conectivo y la presencia de otros aneurismas.

El estudio de la masa se completó con un Ecodoppler-color que demostró la presencia de un aneurisma fusiforme de la arteria humeral de 22 mm de longitud x 15 mm del diámetro.

Se realizó la extirpación del aneurisma (Figura 2), bajo anestesia general, con heparinización sistémica y con magnificación a través de lupas de

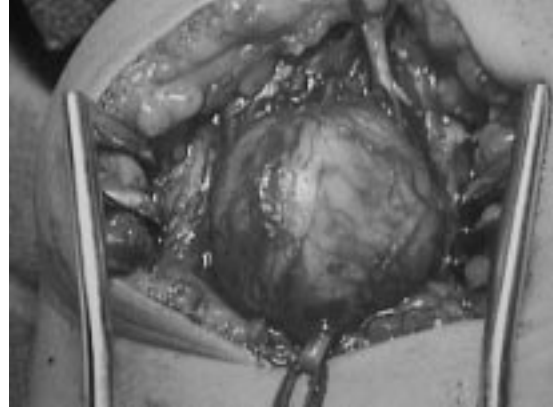


Figura 2. Exposición quirúrgica de aneurisma humeral en lactantes de 14 meses.

2,5 x, realizándose la reconstrucción de la arteria humeral con un segmento de vena safena interna invertida, en forma término-terminal con polipropileno 7-0 a punto separado, con biselación de los extremos (Figura 3).

El estudio histopatológico demostró: "Sáculo de 2 x 1,8 cm, de pared fibromuscular con vasos de neoformación y escaso componente inflamatorio crónico inespecífico. Presenta revestimiento interno de tipo endotelial. Compatible con aneurisma".

La evolución postoperatoria precoz y tardía, fue satisfactoria. El seguimiento clínico y con Ecodoppler a los seis meses postoperada evidencia un crecimiento normal de la extremidad y una permeabilidad completa del injerto.

Dada la naturaleza de las afecciones asociadas y la eventualidad de aparecer nuevos aneurismas, se mantendrá permanentemente bajo control.

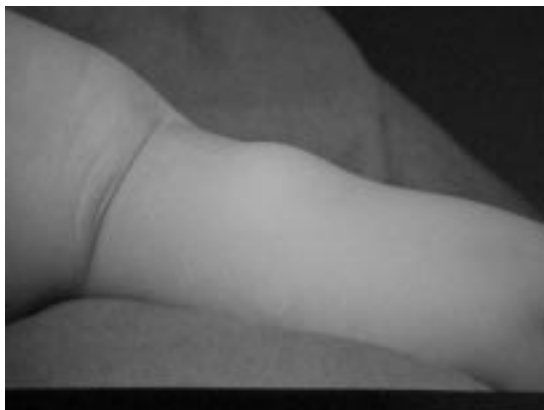

Figura 1. Aneurisma humeral izquierdo en lactante de 14 meses.

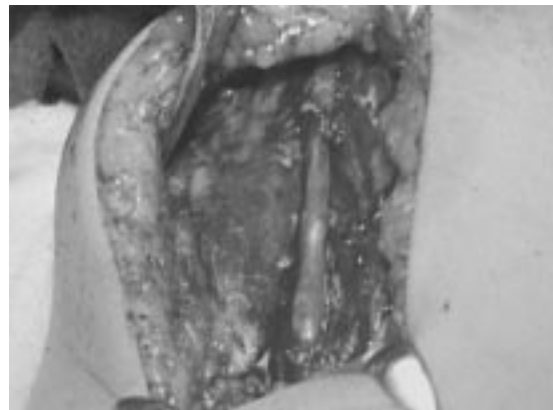


Figura 3. Interposición de vena safena interna invertida en arteria humeral.

### DISCUSIÓN

Los aneurismas arteriales en los niños son de muy baja frecuencia y menor aún aquellos solitarios de ubicación no aórtica y de etiología correspondiente al grupo VIII, de la clasificación de la Universidad de Michigan; a cuyo grupo pertenece el caso clínico presentado (Tabla 1).<sup>2,8,18,19</sup>

Su presencia obliga a descartar una serie de entidades nosológicas congénitas, hereditarias, desórdenes del tejido conectivo y adquiridas. En este caso se descartaron enfermedades congénitas, cardiovasculares, mesenquimopatías, enfermedades del tejido conectivo, trauma vascular directo o indirecto y presencia de aneurismas en otros sitios del cuerpo.

Desde el punto de vista clínico, los aneurismas se presentan generalmente como masas pulsátiles, indoloras, y con frémito, el cual disminuye o desaparece al comprimir la porción proximal de la arteria de la cual se origina. El diagnóstico se debe corroborar por Ecodoppler, angiografía, tomografía axial computarizada o angiorresonancia nuclear magnética. En el caso presentado el diagnóstico se realizó en forma clínica y se comprobó por Ecodoppler color, realizándose un estudio tomográfico completo para descartar la existencia de otros aneurismas.<sup>1,3,4,5</sup>

El tratamiento es quirúrgico, de mano con el manejo de la patología asociada, ya que la evolución natural de estas lesiones es una progresión hacia la ruptura, trombosis, pérdida de miembros o la muerte.

Un elemento crítico en el tratamiento quirúrgico es que la revascularización debe ser prioritaria, para prevenir el retraso del crecimiento de la extremidad.<sup>8,12,19,20</sup>

En aquellos casos en que el tamaño del aneurisma sea significativamente grande se debe realizar

una interposición de injerto autólogo, específicamente de vena.

En el presente caso en que el diámetro del aneurisma era cinco veces el de la arteria normal fue necesario interponer un segmento de vena safena interna invertida para reconstituir el eje circulatorio humeral.

Teniendo diámetros arteriales entre 2,6 y 2,9 mm fue imprescindible el empleo de magnificación con lupas de 2,5 x, con lo cual se permitió realizar una disección, resección del aneurisma y anastomosis con polipropileno de fino calibre (7-0) en forma adecuada.

Otro hecho que consideramos interesante de destacar es el haber empleado heparinización sistémica previa al *clampeo* de la arteria humeral proximal y distal al aneurisma.

Se ha realizado un seguimiento clínico y con Ecodoppler a los 30 días, 3 y 6 meses postoperatorios, encontrado un desarrollo normal de extremidad, pulsos presentes y permeabilidad del injerto.

Se revisó la literatura nacional y no se encontró publicaciones de casos similares.

### BIBLIOGRAFÍA

1. Sarkar R, Coran AG, Cilley RE: Aneurysms arterial in children: clinicopathologic classification. *JVS* 1991; 13: 47-57.
2. Marks WH, Coran AG, Wesley JR *et al*: Hepatic artery aneurysms associated with the mucocutaneous lymph node syndrome. *Surgery* 1985; 98: 598-9.
3. Stanley JC, Fry WJ: Pathogenesis and clinical significance of splenic artery aneurysms. *Surgery* 1974; 76: 898-909.
4. Stanley JC, Fry WJ: Pediatric renal artery occlusive disease and renovascular hypertension. Etiology, diagnosis and operative treatment. *Arch Surg* 1981; 116: 669-76.
5. Drucker DE, Greenfield LJ, Ehrlich F, Salzberg AM: Aortoiliac aneurysms following umbilical artery catheterization. *J Pediatr Surg* 1986; 21: 725-30.
6. Fricker FJ, Park SC, Neches WH, Mathews RA, Leberg DB: Aneurysm of the aorta in children. *Chest* 1979; 76: 305-9.
7. Todd DW, Leigh JE, Miller RH, Votava HJ: True aneurysm formation in a 6-month-old child. *J Pediatr Surg* 1984; 19: 310-1.
8. Zumbro GL, Hemley LB, Treasure RL: Saccular aneurysm of ascending aorta caused by granulomatous aortitis in a child. *J Thorac Cardiovasc Surg* 1975; 69: 397-401.
9. Almgren B, Eriksson I, Foucard T, Lorelius LE, Olsen L: Multiple aneurysms of visceral arteries in a child with polyarteritis nodosa. *J Pediatr Surg* 1980; 15: 347-8.
10. Haynes CD, Smith RB, Dempsey RL, Darden WA:

Tabla 1

#### CLASIFICACIÓN CLÍNICOPATOLÓGICA. UNIVERSIDAD DE MICHIGAN - 1991

I	Infección arterial
II	Aortoarteritis de células gigantes
III	Enfermedades autoinmunes del tejido conectivo
IV	Enfermedad de Kawasaki
V	Síndromes de Ehlers-Danlos o de Marfan
VI	Otras formas de degeneración no inflamatoria de la media
VII	Displasias arteriales
VIII	Factores congénitos-idiopáticos
IX	Pseudo aneurismas asociados con eventos extra-vasculares que causan injuria parietal

- Multiple congenital aneurysms associated with spontaneous vascular rupture. *Surgery* 1982; 92: 910-2.
11. Dormandy JA, Barkley H: Bilateral axillary aneurysms in a child. *Br J Surg* 1979; 66: 650.
  12. Persaud V: Subclavian artery aneurysm and idiopathic cystic medionecrosis. *Br Heart J* 1968; 30: 436-9.
  13. Sterpetti AV, Hunter WJ, Schultz RD: Congenital abdominal aortic aneurysms in the young. *J Vasc Surg* 1988; 7: 763-9.
  14. Strauss RG, McAdams AJ: Dissecting aneurysm in childhood. *J Pediatr* 1970; 76: 578-84.
  15. Taheri SA, Turecki D, Lazar L, Warnock R: Congenital subclavian aneurysms in a four year old male. *Angiology* 1974; 25: 769-72.
  16. Jones TR, Frusha JD, Stromeyer FW: Brachial artery aneurysm in an infant. *J Vasc Surg* 1988; 7: 439-42.
  17. Schiller M, Gordon R, Shifrin E, Khalil A: Multiple arterial aneurysms. *J Pediatr Surg* 1983; 18: 27-9.
  18. Short DW: Multiple congenital aneurysms in childhood. *Br J Surg* 1978; 65: 509-12.
  19. Parvin SD, Bailey IS: Brachial artery aneurysm in a five-year-old girl. *Eur J Vasc Surg* 1987; 1: 73-5.
  20. Rao PL, Rao KM, Warriar PK: Traumatic pseudoaneurysms of the brachial artery in children. *Indian J Pediatr* 1983; 50: 85-8.